LELAND·STANFORD·JVNIOR·VNIVERSITY

LIBRARY
UNIVERSITY OF CALIFORNIA
DAVIS

LANE MEDICAL LIBRARY
STANFORD UNIVERSITY
300 PASTEUR DRIVE
PALO ALTO, CALIF.
TRANSFERRED TO LANE LIBRARY
STANFORD UNIV.

57454-827

ALBRECHT VON GRÆFE'S ARCHIV FÜR OPHTHALMOLOGIE

HERAUSGEGEBEN VON

PROF. E. FUCHS
IN WIEN

PROF. TH. LEBER
IN HEIDELBERG

UND

PROF. H. SATTLER
IN LEIPZIG

PROF. A. WAGENMANN
IN HEIDELBERG

REDIGIERT VON

PROF. TH. LEBER UND **PROF. A. WAGENMANN**

LXXXIV. BAND

MIT 23 TAFELN UND 62 FIGUREN IM TEXT

LEIPZIG
VERLAG VON WILHELM ENGELMANN
1913

LIBRARY
UNIVERSITY OF CALIFORNIA
DAVIS

190003

STANFORD LIBRARY

Inhalt des vierundachtzigsten Bandes.

Erstes Heft.

Ausgegeben am 18. Februar 1913.

Seite

K. Lindner, Zur Biologie des Einschlussblennorrhöe-(Trachom)-Virus. Mit Taf. I—III, Fig. 1—25 1

Hajano, Ein Beitrag zur Kenntnis der Retinitis exsudativa. Mit 2 Figuren im Text 30

A. Perlmann, Beitrag zur Frage der Amblyopia sympathica. (Amblyopia sympathica maligna?). 39

Jos. Igersheimer, Syphilis und Auge. VII. Mitteilung. Beitrag zur Klinik und pathologischen Anatomie der Augensyphilis. Mit Taf. IV—V, Fig. 1—6, und einer Figur im Text 48

Theod. Meyer-Steineg, Augenärztliche Instrumente der Alten. Mit Taf. VI bis VII, Fig. 1—16 68

L. Kugel, Über Knorpelausschälung gegen Ectropium senile 79

G. Ischreyt, Zur pathologischen Anatomie der Netzhautablösung 94

Clemens Harms, Arbeiten aus dem Gebiete der Pathologie des Zentralgefässsystems der Netzhaut. Mit 3 Figuren im Text 101

M. v. Rohr u. *W. Stock*, Über eine Methode zur subjektiven Prüfung von Brillenwirkungen. (II. Teil.) Mit 9 Figuren im Text 152

A. de Kleijn, Studien über Optikus- und Retinaleiden. V. Pathologisch-anatomisches über den Zusammenhang zwischen Augen- und Nasenleiden. Von *A. de Kleijn* u. *N. Gerlach*. Mit 7 Figuren im Text . . 164

Lottrup Andersen, Ein histologisch untersuchter Fall von papulös luetischer Iritis. Mit Taf. VIII—IX, Fig. 1 u. 2 172

P. Römer u. *H. Gebb*, Weiterer Beitrag zur Frage der Anaphylaxie durch Linseneiweiss 183

Erich Seidel, Beitrag zur Frage des spontanen Auftretens isolierter Sehnervenscheidenhämatome 189

Derselbe, Über die Anwendung der Lokalanästhesie bei Exenteratio orbitae 196

L. Kugel, Nachtrag: Über Knorpelausschälung gegen Ectropium senile . . 199

Zweites Heft.

Ausgegeben am 8. April 1913.

Seite

Ernst Fuchs, Über chronische endogene Uveitis. Mit Taf. X—XI, Fig. 1—36, und 22 Figuren im Text 201

A. Vogt, Herstellung eines gelbblauen Lichtfiltrates, in welchem die Macula centralis in vivo in gelber Färbung erscheint, die Nervenfasern der Netzhaut und andere feine Einzelheiten derselben sichtbar werden, und der Grad der Gelbfärbung der Linse ophthalmoskopisch nachweisbar ist 293

Erich Seidel, Über hochgradigen traumatischen Astigmatismus bei Schielamblyopie des andern Auges 312

R. Kümmell, Zur Frage der Netzhautablösung. Mit Taf. XII—XIII, Fig. 1—6, und 2 Figuren im Text 317

Flemming, Experimentelle und klinische Studien über den Heilwert radioaktiver Strahlen bei Augenerkrankungen. Mit Taf. XIV, Fig. 2—16, und 9 Figuren im Text 345

Drittes Heft.

Ausgegeben am 13. Mai 1913.

A. Elschnig, Zur Anatomie des menschlichen Albinoauges. Mit Taf. XV, Fig. 1—6, und 3 Figuren im Text 401

L. Schreiber, Zur Pathologie der Bindehaut. Teratoides Osteom. — Hyalintumor der Plica semilunaris. — Talgdrüsenadenom der Karunkel. — Überzählige Tränenkarunkel. Mit Taf. XVI, Fig. 1—7, und einer Figur im Text 420

H. Snellen jr., Die Ursache des Strabismus convergens concomitans. . . 433

R. Kümmell, Nachtrag zu meiner Arbeit: Versuche einer Serumreaktion der sympathischen Ophthalmie 440

Ch. Oguchi, Über die Wirkung von Blutinjektionen in den Glaskörper nebst Bemerkungen über die sog. Retinitis proliferans. Mit Taf. XVII bis XXII, Fig. 1—28, und 2 Figuren im Text 446

Ernst Fuchs, Normal pigmentierte und albinotische Iris. Mit einer Figur im Text 521

Rudolf Tertsch, Der Conus in atypischer Richtung. Mit Taf. XXIII, Fig. 1—4 530

W. Löhlein, Epitheleinschlüsse und Trachom 554

[Aus der II. K. K. Univ.-Augenklinik in Wien (Vorstand: Hofrat Prof. Fr. E. Fuchs).]

Die Arbeit wurde mit Subventionierung aus dem Legat Wedl der Kaiserlichen Akademie der Wissenschaften in Wien ausgeführt.

Zur Biologie des Einschlussblennorrhöe-(Trachom-)Virus.

Von

Dr. K. Lindner.

Mit Taf. I—III, Fig. 1—25.

Die Frage der ätiologischen Identität von Trachom und Einschlussblennorrhöe gilt immer noch als eine offene.

Man hätte glauben sollen, dass durch die Versuche Wolfrums, der nach Überimpfung von Einschlussblennorrhöe auf die Bindehaut des Erwachsenen Trachom mit späterer Narbenbildung erhielt, die ätiologische Einheit beider Erkrankungen sichergestellt sei. Wie es scheint, wird jedoch die Beweiskraft seiner Versuche von den meisten Ophthalmologen nicht als bindend angesehen. Die wenigen, die auf Grund eigener Untersuchungen ihre Ansicht über diese wichtige Frage mitgeteilt haben (Löhlein, Botteri), halten die Wolfrumschen Überimpfungen deshalb für unzureichend, weil es dabei nicht zur Pannusbildung kommen konnte. Bei den geimpften Patienten fehlten nämlich die Hornhäute.

Da man demnach nur mehr aus diesem Grunde beide Krankheiten ätiologisch für verschieden halten kann, so bleibt ausser der Annahme der Identität beider Virusse bloss noch eine Auffassungsmöglichkeit übrig: das, was wir klinisch bisher als Trachom angesehen haben, wäre keine einheitliche Erkrankung, sondern zerfiele in zwei Gruppen: in das eigentliche Trachom und in eine von ihm abzugrenzende Erkrankung, die dem Trachom zwar klinisch völlig gleicht, sogar mit Hinterlassung von Narben heilt, aber nicht zur Pannusbildung führt.

Ich gebe zu, dass einige Tatsachen scheinbar für diese Auffassung sprechen. Auch von den bei uns zufällig beobachteten Infektionen Erwachsener mit Einschluss-Blenn.-Virus (bisher 6 Fälle) sind bereits 4 ohne Pannusbildung, davon zwei sogar ohne Narben abgeheilt. Ebenso will ich im folgenden noch manches andere anführen, was für die Verschiedenheit von Einschlussblennorrhöe und Trachom zu sprechen scheint.

Trotzdem halte ich aber die Identitätsauffassung für die einzig wahrscheinliche und werde später dartun, dass jedenfalls bisher kein ernster Einwand gegen die ätiologische Einheit von Einschlussblennorrhöe und Trachom oder, besser gesagt, gegen die Einheitlichkeit dessen, was wir bisher klinisch als Trachom bezeichnet haben, vorgebracht werden kann. Im folgenden soll jedoch das Virus beider Erkrankungen getrennt geführt werden.

Nachdem Trachom und Einschlussblennorrhöe auf den Affen überimpfbar sind, und der Impferfolg nun auch mikroskopisch kontrolliert werden kann, erschien es geboten, das Virus dieser Erkrankungen auf seine biologischen Eigenschaften zu prüfen: auf seine Resistenz gegen äussere Einflüsse, Austrocknung, längere feuchte Aufbewahrung, Temperatur usw. und auf seine Filtrier- oder Nichtfiltrierbarkeit. Endlich war es wichtig, festzustellen, ob die einmalige Erkrankung völlige oder teilweise Immunität zurücklässt, und welche Wechselbeziehungen dabei zwischen Trachom und Einschlussblennorrhöe bestehen. Die Erforschung aller dieser Fragen ist für Hygiene, Prophylaxe und Therapie dieser wichtigen Volksseuche von weittragender Bedeutung und liess eine weitere Klärung der Identitätsfrage hoffen.

Da die für die Überimpfungen verwendbaren Tiere (Paviane) sehr teuer sind, musste ich mich bei den mir zur Verfügung stehenden Mitteln auf die wichtigsten Versuche beschränken.

Da es nicht möglich ist, Paviane durch sehr lange Zeit isoliert am Leben zu erhalten, sonderte ich bloss die Tiere ab, welche gerade im Experiment standen, und hielt sie so lange in Einzelhaft, als die Sekretion andauerte. Ich glaube auch nicht, dass Tiere im älteren Stadium der Infektion von Trachom oder Einschlussblennorrhöe für andere ansteckend sind. Eine Reihe von Momenten sprechen dafür, dass Trachom sowohl wie Einschlussblennorrhöe in späteren Stadien überhaupt nicht mehr oder nur sehr wenig infektiös sind. Es soll dies in einer späteren Arbeit ausführlicher erörtert und begründet werden. Ferner spricht die aus den später folgenden Versuchen ersichtliche Empfindlichkeit des Einschlussblennorrhöe-Virus gegen zufällige Infektionen von Tier zu Tier, desgleichen die von Dr. Botteri inzwischen erschienenen Untersuchungsresultate über Trachomvirus.

Die Art der Überimpfung, wie sie seit meinem ersten Versuche angewandt wurde, änderte ich von 1911 an in folgender Weise: nachdem die Conjunctiva des zu infizierenden Tieres kokainisiert worden war, wurde stets vor Einbringung des Materials mit dem Platinspatel kräftig Epithel von der Bindehaut des Pavians abgeschabt und davon Strichpräparate angefertigt. Dann erfolgte sogleich die gewöhnliche Impfung durch Einreiben des Materials in die Bindehaut mit Hilfe des Platinspatels.

Das Abschaben des Epithels dürfte die Infektion begünstigen, ferner halte ich aber die Untersuchung eines Abstrichpräparates zur Zeit der Infektion für wichtig, wenn schon negative Versuche vorausgegangen waren. Vor der ersten positiven Infektion bekommt man im Abstrichpräparat fast ausnahmslos Schleim und nur sehr wenig Epithel zu sehen. Hat jedoch einmal eine Infektion mit Trachom oder Einschlussblennorrhöe stattgefunden, so ist das Präparat stets reich an Epithel, auch wenn die Infektion schon längere Zeit zurückliegt. Die Zellen sind dabei gewöhnlich grösser wie die Normalepithelien, und oft auch färberisch von ihnen verschieden. Die Kerne normaler Zellen zeigen viel eher Neigung, sich bei Kontrastfärbung metachromatisch zu färben wie die der vergrösserten Zellen. Ob diese Vergrösserung der Epithelien, die nach Infektionen mit Einschlusserkrankungen stets auftritt, eine Degenerationserscheinung ist oder bloss das Zeichen vermehrter Wachstumsenergie, ausgelöst durch das Virus, ist m. E. nicht sicher zu sagen.

Die vor jeder Infektion gewonnenen Epithelpräparate wurden als weitere Kontrolle dafür verwertet, ob ein früherer Infektionsversuch auch wirklich negativ ausgefallen war oder nicht.

Reinfektionsversuche.

Die zu den Reinfektionsversuchen verwendeten Paviane sind teilweise aus früheren Arbeiten bekannt, wie aus der Numerierung hervorgeht. Es war mir deshalb daran gelegen, die Tiere lange am Leben zu erhalten, um erstens die erwähnten Versuche vorzunehmen und zweitens eventuelle Narbenbildung zu beobachten.

Pavian 4. War zuerst von der Vagina einer Frau geimpft worden, deren Kind am 7. Tage nach der Geburt an Einschlussblennorrhöe erkrankt war (8. Versuch 6. IX. 09)[1].

Es sei kurz erwähnt, dass von allen bisher erfolgten Überimpfungen der Impferfolg bei Pavian 4 klinisch dem Trachom des Erwachsenen am ähnlichsten sah. Die Erkrankung hatte nach fast 2 Monaten ihren Höhepunkt erreicht und schien nach ungefähr 5 Monaten abgelaufen.

Rechtes Auge	Linkes Auge
31. V. 1910. (8 Monate 25 Tage nach der ersten Infektion.) Conjunctiva blass, kleine Follikel beiderseits in der unteren Übergangsfalte. Impfung von folgender Einschlussblennorrhöe: 11 Tage alter Säugling. Beginn der Entzündung rechts am 6. Tage nach der Geburt. Katarrh mit geringer Sekretion, wenig Einschlüsse. Negativ.	
Kontrolle: Vom selben Material wurde	4. VI. 1910. (8 Monate 28 Tage nach

[1]) Fritsch, Hofstätter u. Lindner, Experimentelle Studien zur Trachomfrage. v. Graefe's Arch. f. Ophth. Bd. LXXVI, 3.

Rechtes Auge	Linkes Auge
zu gleicher Zeit Pavian 8 mit positivem Resultate geimpft.	der ersten Infektion.) Impfung mit entwickeltem Trachom: wenig Einschlüsse und freie Initialkörper. Negativ.
21. VI. 1910. 9 Monate 15 Tage nach der ersten Impfung. Reinfektionsversuch von folgender Einschlussblennorrhöe: 6 Tage alter Säugling, Beginn der Entzündung am 3. Tage nach der Geburt, mittlere Blennorrhöe, viele beginnende Einschlüsse und freie Initialkörper. Negativ.	
10. IX. 1910. Conjunctiva blass, in der oberen und unteren Übergangsfalte kleine Follikel.	Conjunctiva wie rechts, doch einzelne grössere Körner in beiden Übergangsfalten.
14. IV. 1911. (1 Jahr 7 Monate 8 Tage nach der ersten Infektion.) Conjunctiva fast ganz blass, nahe dem unteren Tarsalrand einzelne grössere flache Körner, in der Conjunctiva tarsi sup. verstreute grössere Körner. In der oberen Übergangsfalte aussen ein ungefähr 6 mm langes Paket aus grossen sulzigen Körnern bestehend.	In den Übergangsfalten Körner verschiedener Grösse bis $1\frac{1}{2}$ mm Durchmesser. Die obere Übergangsfalte aussen bis innen von sulzigen Körnern durchsetzt. Die Körner sind stellenweise zieml. weit vorspringend.
26. IV. 1911. (1 Jahr 7 Monate 20 Tage nach der ersten Impfung.) Keine Einschlüsse noch freie Initialkörper. Reinfektion von folgender Einschlussblennorrhöe: 8 Tage alter Säugling, leichte Entzündung beider Augen seit Geburt, am 6. Tage stärker werdend. Mittlere Blennorrhöe: massenhaft Einschlüsse und freie Initialkörper.	
2. Tag. Lider etwas gerötet.	
3. Tag. Lider deutlich rot, geringe Sekretion.	
4. Tag. Lidspalte eng, reichliche Sekretion. Massenhaft Einschlüsse und freie Initialkörper.	
6. Tag. Oberlid noch hellrot, geschwollen, Lidspalte eng, reichliche eitrige Sekretion, Conjunctiva stark injiziert. Von aussen wird ein Stück der Conjunctiva excidiert. Typische Einschlüsse im Schnitt.	
9. Tag. Lidspalte eng. Lider noch gerötet, geschwollen, reichliche eitrige Sekretion. Conjunctiva injiziert.	
16. Tag. Auge äusserlich zur Norm zurückgekehrt. Noch etwas Sekretion. Conjunctiva wenig injiziert	
47. Tag. Etwas Sekret im inneren Augenwinkel. Conjunctiva blass. Viele grosse Körner in den Übergangsfalten, desgleichen einzelne am oberen Tarsus. Keine Einschlüsse noch freie Initialkörper.	Conjunctiva blass, Körner in geringerer Zahl und weniger hervortretend wie rechts.
21. VIII. 1911. Exitus. (1 Jahr 11 Monate 15 Tage nach der ersten Infektion, 55 Tage nach der Reinfektion.)	

Pavian 4 war sonach zuerst mit von der Vagina stammendem Einschlussvirus auf beide Augen mit positivem Erfolge geimpft worden. Die erste Entzündung dauerte etwa 4—5 Monate, nach ungefähr $^3/_4$ Jahren verlief ein Infektionsversuch mit Trachomvirus am linken Auge negativ. Allerdings war dieser Versuch ohne die nötige Kontrolle ausgeführt worden. Desgleichen fielen zwei Impfungen mit Einschlussblennorrhöe-Virus am rechten Auge negativ aus, davon die erste mit Kontrollimpfung. Erst $1^1/_2$ Jahre (1 Jahr 7 Monate 20 Tage) nach der ersten Infektion ergab eine neuerliche Infektion mit Einschlussblennorrhöe-Virus am rechten Auge ein typisches Resultat, welches so verlief, als ob das Tier vorher überhaupt noch nicht infiziert worden wäre.

Pavian 5[1]).

Rechtes Auge	Linkes Auge
4. V. 1910. Impfung mit Einschlussblennorrhöe. Positives Resultat. (Experimentelle Studien zur Trachomfrage 5. Versuch.)	
40. Tag. Conjunctiva blass, in der unteren Übergangsfalte ziemlich viele kleine und grössere Körner. Keine Einschlüsse, keine freien Initialkörper. Einzelne Lebersche Zellen.	
54. Tag. Keine Einschlüsse, noch freie Initialkörper.	
21. VIII. 1910. Status idem.	
8. X. 1910. Status idem.	
10. XI. 1910. Conjunctiva blass, in der unteren Übergangsfalte zahlreiche Körner.	
14. IV. 1911. Conjunctiva blass, viele kleine Körner, in der oberen Übergangsfalte einzelne Körnerhäufchen.	Dieses Auge zeigt nun ebenfalls kleinere und grössere Körner, so dass kein Unterschied zwischen rechts und links besteht.
12. VI. 1911. Keine Einschlüsse, keine freien Initialkörper.	
17. VI. 1911. Keine Einschlüsse, keine freien Initialkörper.	
28. VI. 1911. (1 Jahr 1 Monat 24 Tage nach der ersten Impfung.) Keine Einschlüsse noch freie Initialkörper. Reinfektion mit Material von Pavian 7, der mit Einschlussblennorrhöe reinfiziert worden war.	
5. Tag. Etwas Sekret im inneren Augenwinkel.	
7. Tag. Lidspalte enger, Oberlid gerötet, reichliche eitrige Sekretion. Conjunctiva stark injiziert, auch die Conj. bulbi.	
12. Tag. Die Lidspalte noch etwas enger wie links, Sekret im inneren Augen-	

[1]) Loc. cit.

Rechtes Auge	Linkes Auge
winkel, Conjunctiva noch injiziert. Wenig Einschlüsse, ein freier Initialkörper.	
20. Tag. Äusserlich normal. Conjunctiva fast blass. In der unteren Übergangsfalte tiefliegende undeutliche Körner. Seither bis zum Exitus leichte Sekretion an beiden Augen.	Auch das linke Auge zeigt etwas Sekret.
Exitus. Conjunctiva blass, kleine Körner in beiden Augen. (1 Jahr 4 Monate 15 Tage nach der ersten Infektion, 2 Monate 21 Tage nach der Reinfektion.)	

Pavian 5 wurde sonach zuerst rechts mit Einschlussblennorrhöe geimpft. Nach etwas mehr wie 1 Jahr rechts Reinfektion mit Einschlussblennorrhöe-Virus, das von einer andern Reinfektion (Pavian 7) stammte. Es sei hervorgehoben, dass bei Pavian 5 ungefähr 2 Monate nach der ersten Infektion eine solche Rhinitis auftrat, dass das Tier kaum atmen konnte. Dieselbe besserte sich zwar später etwas, hielt aber doch bis zum Exitus des Pavians an. Die Follikelbildung am linken Auge war ganz allmählich und unbemerkt aufgetreten.

Pavian 6[1]) (6. Versuch).

Rechtes Auge	Linkes Auge
14. V. 1910. Impfung von Pavian 5, Einschlussblennorrhöe.	
	10 Tage nach der Infektion des rechten Auges infizierte sich auch das zweite Auge.
27. IX. 1910. (4 Monate 13 Tage nach der ersten Impfung.) Conjunctiva blass. In der unteren Übergangsfalte zahlreiche gut begrenzte Follikel.	Conjunct. wie rechts. Impfung mit Trachom. Entwickeltes Trachom mit ziemlich starker papill. Hypertr. der Conj. tarsi und mehr diffuser Körnerinfiltration der Übergangsfalten: Viele Einschlüsse, wenig freie Initialkörper.
	2. Tag nachmittags. Sekret im inneren Augenwinkel, Oberlid etwas gerötet, Conjunctiva stark injiziert. Einzelne Eiterflocken.
	5. Tag. Oberlid noch eine Spur rot. Conjunctiva weniger injiziert, Sekretion gering. Einschlüsse u. freie Initialkörper.
	11. Tag. Auge äusserlich normal, Conjunctiva noch ziemlich injiziert. Sekretion fast geschwunden.
	16. Tag. Conjunctiva noch etwas stärker rot wie rechts.

[1]) Loc. cit.

Rechtes Auge	Linkes Auge
10. XI 1910. Conjunctiva leicht injiziert. Zahlreiche grössere Körner in der unteren Übergangsfalte; in der oberen vereinzelte Körner.	Etwas Sekret im inneren Augenwinkel. Conjunctiva sonst wie rechts.
14. IV. 1911. 11 Monate nach der ersten Infektion mit Einschlussblennorrhöe. Conjunctiva etwas injiziert, viele kleinere Körner in der unteren Übergangsfalte.	Obere und untere Conjunctiva von Körnern durchsetzt. Besonders die untere, wo Korn an Korn lagert. In der oberen Übergangsfalte zerstreute Körnerpakete.
27. IV. 1911. (11 Monate 13 Tage nach der ersten Infektion.) Keine Einschlüsse noch freie Initialkörper. Geimpft von derselben Einschlussblennorrhöe wie Pavian 4 (26. IV. 1911).	
2. Tag. Oberlid rot, geringe eitrige Sekretion.	
3. Tag. Lidspalte enger wie links, Oberlid deutlich gerötet, reichliche eitrige Sekretion, Conjunctiva stark injiziert. Viele Einschlüsse und freie Initialkörper.	
6. Tag. Lidspalte fast normal, Sekretion gering. Einzelne Einschlüsse.	
9. Tag. Lidspalte wie links. Sekretion geschwunden. Conjunctiva eine Spur röter wie links.	
17. Tag. Untere Übergangsfalte von zahlreichen Körnern durchsetzt, die in Form von Falten aneinander liegen. In der oberen Übergangsfalte einzelne sulzige Körnerpakete, keine Einschlüsse noch freie Initialkörper.	Dieses Auge sieht klinisch dem rechten Auge fast vollständig gleich.
11. IX. 1911. Keine Einschlüsse noch freie Initialkörper.	Keine Einschlüsse noch freie Initialkörper.
19. IX. 1911. Exitus. (4 Monate 22 Tage nach der letzten Impfung.) Beide Conjunctiven blass, zahlreiche Körner in den Übergangsfalten und am oberen Rande des oberen Tarsus.	

Vier Monate 13 Tage nach der ersten Infektion mit Einschlussblennorrhöe-Virus ergab eine Impfung mit Trachomsekret am linken Auge ein positives Resultat. 11 Monate 13 Tage nach der ersten Infektion mit Einschlussblennorrhöe-Virus konnte das andere rechte Auge neuerlich mit Einschlussblennorrhöe-Virus infiziert werden.

Pavian 7. Bei diesem Tiere war knapp nach dem Ankauf eine spontane Conjunctivitis aufgetreten. Zuerst dachte ich an eine zufällige Infektion von Pavian 6, der im selben Käfig war. Da Pavian 6 jedoch damals keine frischen Erscheinungen zeigte und bei Pavian 7 trotz beinahe täglicher Untersuchung nie Einschlüsse oder freie Initialkörper gefunden werden konnten, hingegen massenhaft sehr feine gramnegative Stäbchen in allen Präparaten, auf die ich erst später aufmerksam geworden war, halte ich diese erste Entzündung für keine Einschlusserkrankung. Bestärkt wurde ich in dieser Auffassung dadurch, dass ich bei

einem Affenhändler einen Pavian mit akuter eitriger Augenentzündung antraf, eine Sekretuntersuchung war leider nicht möglich. Pavian 7 zeigte nach Ablauf der Entzündung zahlreiche kleine Follikel in der unteren Übergangsfalte.

Rechtes Auge	Linkes Auge
	24. IX. 1910. Impfung vom selben Trachom, von dem Pavian 6 links mit positivem Erfolg infiziert worden war (27. IX. 1910).
	4. X. 1910. Oberlid etwas gerötet. Eingetrocknetes Sekret im inneren Augenwinkel. Conjunctiva ziemlich injiziert. Wenig Einschlüsse und freie Initialkörper.
	8. X. 1910. Conjunctiva wenig injiziert.
	10. XI. 1910. Etwas eingetrocknetes Sekret im inneren Augenwinkel. In der unteren Übergangsfalte zahlreiche Körner.
14. IV. 1911. Conjunctiva etwas gerötet und in den Übergangsfalten viele kleine Follikel.	Conjunctiva wie rechts. Viele kleine Körner in der unteren Conjunctiva, einzelne grössere in der oberen.
12. VI. 1911. Status idem. Keine Einschlüsse noch freie Initialkörper.	Keine Einschlüsse noch freie Initialkörper.
17. VI. 1911. Keine Einschlüsse noch freie Initialkörper.	
21. VI. 1911. (8 Monate 24 Tage nach der ersten Impfung mit Trachom links.) Keine Einschlüsse noch freie Initialkörper. Impfung von folgender Einschlussblennorrhöe: 9 Tage alter Säugling, stärkerer Katarrh auf beiden Augen seit dem 6. Tage nach der Geburt. Zahlreiche Einschlüsse und freie Initialkörper.	
Eine Spur des Sekretes wird in das rechte Auge eingetropft.	Mit dem Platinspatel wird reichliches Material in gewohnter Weise in die Conjunctiva des linken Auges eingerieben.
26. VI. 1911. Oberlid etwas rot, geringe eitrige Sekretion. Conjunctiva stark injiziert. Vereinzelte Einschlüsse, wenig freie Initialkörper.	Normal.
28. VI. 1911. Lidspalte enger, Oberlid hellrot, reichliche eitrige Sekretion. Conjunctiva stark injiziert.	Normal.
5. VII. 1911. Rechtes Auge wie das linke.	
28. IX. 1911. Exitus. (1 Jahr 1 Tag nach der ersten Impfung, 3 Monate 11 Tage nach der zweiten.) Conjunctiva beiderseits blass, untere und obere Übergangsfalte von zahlreichen Körnern durchsetzt.	

Das Tier wurde also zuerst links mit Trachom infiziert. Ein ungefähr $^3/_4$ Jahr nach der ersten Impfung vorgenommener Infektionsversuch beider Augen mit Einschlussblennorrhöe-Virus ergab rechts ein positives typisches Resultat, während die Impfung links negativ

blieb, obwohl hier erheblich mehr Material und dasselbe in gewohnter Weise verimpft worden war.

Pavian 8. 17. III. 1910. Geimpft von folgendem Trachom: Entwickeltes Trachom, massenhaft sulzige Körner und starke papilläre Hypertrophie. Sehr viele Einschlüsse und freie Initialkörper.

Rechtes Auge	Linkes Auge
Das Material wird hier bloss eingetropft.	Impfung in gewohnter Weise durch Einreiben des Materials.
9. Tag. Leichte Rötung der Conjunctiva.	Idem.
10. Tag. Ziemliche Injektion beiderseits. Keine Sekretion, keine Einschlüsse noch freie Initialkörper.	Idem. Keine Einschlüsse noch freie Initialkörper.
15. Tag. Keine Einschlüsse noch freie Initialkörper.	Keine Einschlüsse noch freie Initialkörper.
19. Tag. Conjunctiva fast blass.	
31. V. 1910. (2½ Monate nach der ersten Infektion.) Conjunctiva leicht injiziert. Kleine Follikel in den beiden Übergangsfalten.	Conjunctiva leicht injiziert, untere Übergangsfalte wulstförmig vorspringend, von vielen grösseren und kleineren Körnern durchsetzt.
	Impfung von derselben Einschlussblennorrhöe, von der das Material zum Reinfektionsversuch bei Pavian 4 am 31. V. 1910 genommen worden war.
	7. Tag. Leichte Conjunctivitis, eine Sekretflocke.
	11. Tag. Conjunctiva stark injiziert. Im inneren Augenwinkel etwas Eiter. Zahlreiche Follikel.
	22. Tag. Conjunctiva wenig injiziert, untere Übergangsfalte nach wie vor von vielen kleineren und grösseren Körnern durchsetzt. Wenig Einschlüsse, wenig freie Initialkörper.
	80. Tag. Conjunctiva etwas gerötet, wie rechts. Untere Übergangsfalte wulstig vorgetrieben, von vielen Körnern durchsetzt.
25. IX. 1910. (½ Jahr nach der ersten Impfung beider Augen, 3 Mon. 24 Tage nach der zweiten Impfung links.) Conjunctiva blass, sehr kleine Körner in der Conjunctiva des Unterlides.	Conjunctiva fast blass, Körner etwas grösser wie am rechten Auge.
Impfung von folgender Blennorrhöe: 8 Tage alter Säugling, Beginn der Entzündung beiderseits am 4. Tage, starke Blennorrhöe. Sehr viele Einschlüsse, wenig freie Initialkörper.	4. Tag. Eine Eitertlocke. Keine Einschlüsse noch freie Initialkörper.
13. X. 1910. Beide Augen unverändert, Conjunctiva wenig gerötet.	
10. XI. 1910. Conjunctiva wenig gerötet, in der unteren Übergangsfalte wenig Körner. Etwas Sekret.	Status idem, etwas deutlichere Körner wie rechts.
14. IV. 1911. Conjunctiva fast blass, obere und untere Übergangsfalte voll von grösseren Körnern.	Status idem.

Rechtes Auge	Linkes Auge
28. X. 1911. Exitus. (1 Jahr 7 Monate 11 Tage seit der ersten Impfung. B. A. 1 Jahr 1 Monat 3 Tage nach der zweiten Impfung links.)	

Pavian 8 war also zuerst mit Trachom, beiderseits mit klinisch-positivem Erfolge geimpft worden. Eine fast zweieinhalb Monate später vorgenommene Infektion mit Einschlussblennorrhöe-Virus am linken Auge ergab klinisch und mikroskopisch ein positives Resultat. Eine $^1/_2$ Jahr nach der ersten Impfung vorgenommene Infektion beider Augen mit Einschlussblennorrhöe-Virus ergab klinisch und mikroskopisch ein negatives Resultat.

Pavian 9 war im November 1910 von einem Fall geimpft worden, dessen Zugehörigkeit zum Trachom mir zweifelhaft erschien. Knapp nach der Impfung verliess ich Wien für längere Zeit, so dass dieselbe nicht weiter verfolgt werden konnte. Nach meiner Rückkehr (6 Monate später) zeigte das Tier ziemlich starke Körnerbildungen auf beiden Augen, welche nur sehr langsam verschwanden. Dieser Pavian wurde später mit Einschlussblennorrhöe infiziert als Kontrolle für Pavian 16.

Widerstandsfähigkeit des Einschlussblennorrhöe-Virus gegen äussere Einflüsse.

Im folgenden soll nun eine Reihe von Versuchen besprochen werden, welche sich auf die Widerstandsfähigkeit des Virus der Einschlussblennorrhöe gegen Eintrocknen, Temperatur und längere feuchte Aufbewahrung sowie auf die Art der Infektion beziehen. Sie waren im Sommer und Herbst 1911 ausgeführt worden.

Das Material zur Untersuchung 1—4 wurde von einem frischen Fall von Einschlussblennorrhöe gewonnen, dessen Daten folgende sind: 9 Tage alter Säugling, Beginn der Entzündung rechts am 4. Tage, links am 5. Mässige flockige Sekretion, starke Infiltration und Schwellung der Übergangsfalten, im Präparat wenig beginnende Einschlüsse, hingegen viele freie Initialkörper. Von der Conjunctiva dieses Falles wird mit dem Platinspatel reichlich Epithel abgeschabt, ein Teil auf ein Deckglas in relativ dicker Schicht ausgebreitet, der andere in ungefähr 1 ccm steriler physiologischer Kochsalzlösung aufgeschwemmt und in drei Glaspipetten verteilt.

1. Versuch. Das auf dem Deckgläschen befindliche Virus wird im Brutofen durch 1 Stunde getrocknet, dann das Gläschen in einer Reibschale pulverisiert und ein Teil dieses Pulvers in die linke Bindehaut des Pavians 11 eingerieben.

Negatives Resultat.

2. Versuch. Aufbewahrung einer Pipette bei Zimmertemperatur (20 bis 25°) durch 24 Stunden im Dunkeln. Überimpfung auf das rechte Auge des Pavians 12.

Negatives Resultat.

3. Versuch. Die zweite Pipette wird auf eine Viertelstunde in ein Wasserbad von 58° gebracht und dann ins rechte Auge des Pavians 10 geimpft. Resultat zweifellos negativ, da die nach 14 Tagen beginnende Entzündung meiner Erfahrung nach vom linken Auge stammen dürfte, das als Kontrolle für die Versuche 1—4 verwendet worden war.

4. Versuch. Einen Tag später wurde von derselben Einschlussblennorrhöe, welche tags vorher nicht behandelt worden war, beiderseits reichlich Material abgeschabt, in 1 ccm physiologischer Kochsalzlösung aufgeschwemmt und dem Pavian 11 mit einer Pravazspritze ins rechte Auge subconjunctival injiziert. Das linke Auge war zu Versuch 1 verwendet worden. Um eine Epithelinfektion der Conjunctiva zu vermeiden, wurde die Nadel von aussen in die Haut des Oberlides oberhalb des Tarsus eingestochen, bis unter die Conjunctiva der oberen Übergangsfalte vorgeschoben und so das Material subconjunctival injiziert. Der äussere Einstich wurde dann mit Jodtinktur betupft.

Negatives Resultat.

Als Kontrolle für die Versuche 1—4 wurde das linke Auge des Pavians 10 (rechtes Auge zu Versuch 3) mit dem letzten Drittel der oben erwähnten Anschwemmung infiziert. (Eine Viertelstunde nach Gewinnung des Materials.)

Positives Resultat.

Nachstehend das Protokoll des Tieres.

Pavian 10.

Rechtes Auge	Linkes Auge
Das durch $^1/_4$ Stunde auf 58° erhitzte Material wird dem Pavian rechts eingetropft. ($1^1/_4$ Stunden nach der Gewinnung. Die übrige Zeit verblieb das Röhrchen im Brutofen.)	Das aufgeschwemmte Material von Pipette 3 wird $^1/_4$ Stunde nach Gewinnung ins linke Auge eingetropft.
4. Tag. Normal.	Etwas Sekret im inneren Augenwinkel.
5. Tag. Normal.	Oberlid hellrot, Lidspalte enger wie rechts, reichliche eitrige Sekretion, Conjunctiva stark injiziert. Ziemlich viele Einschlüsse und freie Initialkörper.
7. Tag. Normal.	Lidspalte sehr eng, Oberlid noch gerötet. Reichlich eitrige membranöse Sekretion. Conjunctiva stark injiziert und geschwollen. Übertragung von Sekret auf Pavian 13 zu Versuch 5.
14. Tag. Im inneren Augenwinkel eingetrocknetes Sekret.	Lidspalte normal, geringe Sekretion, Conjunctiva noch gerötet.
23. Tag. Lidspalte enger wie links, Oberlid gerötet, Conjunctiva ziemlich stark injiziert, mässige Sekretion. Zahlreiche Einschlüsse.	Conjunctiva fast blass, Andeutung von Follikeln. Keine Einschlüsse noch freie Initialkörper.

	Rechtes Auge	Linkes Auge
31. Tag	Äusserlich normal. Conjunctiva fast blass.	Idem. (Fig. 8.)
32. Tag.	Exitus. (Fig. 7.)	

Da mir die Empfindlichkeit des Einschlussvirus gegen Vertrocknung von grosser praktischer Bedeutung schien, wurde nochmals ein derartiger Versuch vorgenommen, aber so, dass die Verimpfung des Materials sofort nach der Eintrocknung ausgeführt wurde.

5. Versuch. Von Pavian 10 wird vom linken Auge am 7. Tage nach der Impfung, 3 Tage nach Beginn der Entzündung (viele Einschlüsse und freie Initialkörper) reichlich Epithel abgeschabt, auf ein Viertel deckglas aufgestrichen, an der Luft durch Schwenken rasch getrocknet, das Deckglaschen sofort pulverisiert und der grössere Teil dieses Pulvers dem Pavian 13 rechts in die Conjunctiva eingerieben (4 Minuten nach Abnahme des Materials). Die Conjunctiva des andern linken Auges wurde mit einer minimalen Spur Sekret betupft. Beiderseits negatives Resultat. Das negative Resultat der Infektion des linken Auges ist wahrscheinlich auf die zu geringe Virusmenge, die dazu verwandt wurde, zurückzuführen. Dadurch ist aber der negative Ausfall der Infektion des rechten Auges wegen der fehlenden Kontrolle nicht absolut verwertbar, und es wurde deshalb dieser Versuch nochmals vorgenommen.

Das zu den Versuchen 6 und 7 benutzte Material stammt von folgender Einschlussblennorrhöe: 11 Tage alter Säugling, Entzündung des rechten Auges seit dem 3. Tage nach der Geburt. Mittelschwere Entzündung. Viele Einschlüsse und freie Initialkörper.

6. Versuch. Abgeschabtes Epithel dieses Falles wird auf ein Achteldeckglas in relativ dicker Schicht ausgebreitet, durch Schwenken in der Luft rasch getrocknet, das Deckglaschen dann pulverisiert und die gesamte Pulvermenge ins rechte Auge des Pavians 11 eingerieben (34 Tage nach Versuch 4). Dauer der ganzen Prozedur 4 Minuten.

Negatives Resultat.

7. Versuch. Auf Pavian 12 (34 Tage nach Versuch 2) wird eine Aufschwemmung von Material derselben Einschlussblennorrhöe sofort nach Versuch 6 hergestellt, eine Stunde im Dunkeln bei Zimmertemperatur aufbewahrt (ungefähr 26°) und damit das rechte Auge wie gewöhnlich durch Einreiben, das linke durch blosses Eintropfen des Materials infiziert. Impferfolg ausserordentlich stark. Rechts stärker wie links. Nachstehend das Protokoll dieses Tieres.

Pavian 12. Impfung des rechten Auges mit Material, das bei Zimmertemperatur (20 bis 25°) 24 Stunden im Finstern aufbewahrt worden war (2. Versuch).

Negatives Resultat.

34 Tage nachher Infektion mit Material, das eine Stunde im Dunkeln aufbewahrt worden war.

Rechtes Auge	Linkes Auge
Impfung in gewöhnlicher Weise durch Einreiben des Materials in die Conj.	Impfung durch blosses Eintropfen.
3. Tag. Etwas eingetrocknetes Sekret im inneren Augenwinkel	Normal.
4. Tag. Oberlid etwas rot, Lidspalte enger wie links, Conjunctiva stark injiziert, mässige Sekretion.	Normal.
6. Tag. Lider livid verfärbt Sehr stark geschwollen, Lidspalte fast geschlossen, Conjunctiva stark injiziert und geschwollen. Reichliche, eitrige Sekretion.	Lider eine Spur rot, leicht geschwollen, Conjunctiva stark injiziert, mässige Sekretion.
6. Tag abends. Höhepunkt der Erkrankung. Lidspalte 2 mm, triefende Sekretion. Wenig Einschlüsse und freie Initialkörper.	Erscheinungen etwas geringer wie rechts. Wenig Einschlüsse und freie Initialkörper.
9. Tag. Schwellung und Rötung fast ganz geschwunden, Conjunctiva noch stark injiziert, membranartiges Sekret. Ein Einschluss, einige freie Initialkörper.	Oberlid stark rot, etwas geschwollen, Lidspalte 2 mm. Wenig Sekretion. Einzelne Einschlüsse.
14. Tag. Beide Augen äusserlich normal. Keine Einschlüsse noch freie Initialkörper.	Einzelne Einschlüsse, keine freien Initialkörper.
28. Tag. Exitus.	

Widerstandsfähigkeit des Trachomvirus usw.

Eine analoge Versuchsreihe wurde mit Virus von folgendem Trachom des Erwachsenen ausgeführt:

Trachom mit vielen kleineren und grösseren Körnern in den Übergangsfalten und papillärer Hypertrophie der Conj. tarsi. Ziemlich viele Einschlüsse, spärliche freie Initialkörper. Eine Portion des Virus wurde getrocknet und dem Pavian 11 eingeimpft, eine weitere nach $1\frac{1}{2}$ Stunden Aufbewahrung dem Pavian 15. Beide Versuche sind leider unverwertbar, da die Kontrollimpfung auf Pavian 14 negativ ausfiel

Filtrierversuche des Einschlussblennorrhöe-Virus.

1. Versuch. Nachdem sich durch die vorhergehenden Versuche gezeigt hatte, dass sich das Virus der Einschlussblennorrhöe in feuchtem Zustande bei Zimmertemperatur (25°) durch sicher eine Stunde hält [bei Bruttemperatur durch 3 Stunden, Impfung auf Macacus I[1]) S 548], wurden die Filtrierversuche bei Zimmertemperatur vorgenommen. Der erste dieser Versuche ist leider unverwendbar, da das infizierte Tier (Pavian 16) 3 Tage nachher einging. Nachfolgend der zur Kontrolle verwendete Pavian 9. Material von folgender Einschlussblennorrhöe: 14 Tage alter Säugling. Beginn der Entzündung auf beiden Augen am 10. Tage nach der Geburt. Mittlere Blennorrhöe.

Ziemlich viele Einschlüsse und freie Initialkörper.

Zur Kontrolle wurde Pavian 9 verwendet, der vor fast einem Jahre mit fraglichem Trachom infiziert worden war. Nachstehend das Protokoll:

[1]) Loc. cit.

Pavian 9. Impfung von oben citierter Blennorrhöe.

Rechtes Auge	Linkes Auge
9. Tag. Sekret im inneren Augenwinkel, Sekretflocken im Bindehautsack, Conjunctiva wenig injiziert. Keine Einschlüsse noch freie Initialkörper. 11. Tag. Oberlid etwas rot, Conjunctiva wenig injiziert, starke Sekretion. Ausserordentlich viele Einschlüsse, fast gar keine freien Initialkörper. 12. Tag. Exitus.	Normal.

2. Versuch. Material von folgender Einschlussblennorrhöe: 10 Tage alter Säugling, Beginn der Entzündung auf beiden Augen am 7. Tage nach der Geburt. Mittlere Blennorrhöe. Viele grössere Einschlüsse, viel freie Initialkörper und freie Elementarkörper.

Aufschwemmung des abgeschabten Epithels in 1 ccm physiologischer Kochsalzlösung, Filtrierung durch eine Berkefeld-Filterkerze (Liliputfilter, welches vorher durch Bact. prodig. auf seine Dichte geprüft worden war). Nachfiltration von $2\frac{1}{2}$ ccm Kochsalzlösung. Negatives Resultat. 17 Tage nach der Impfung ging das Tier ein. Im Strichpräparat viel Schleim, sehr wenig Epithel.

Kontrollversuch. Nach der Filtration werden Spuren des Rückstandes der Kerze auf Pavian 17 mit positivem Resultat verimpft:

Pavian 17.

Rechtes Auge	Linkes Auge
9. Tag. Eingetrocknetes Sekret im inneren Augenwinkel, Conjunctiva injiziert. 11. Tag. Etwas Sekret im inneren Augenwinkel, Conjunctiva injiziert. Wenig Einschlüsse und freie Initialkörper. 19. Tag. Conjunctiva fast blass, keine Einschlüsse noch freie Initialkörper mehr nachweisbar. Exitus.	

3. Versuch. Da zu erwarten war, dass das Einschlussblennorrhöe-Virus filtrierbar sei, und mir Dr. Botteri inzwischen persönlich von einem positiven Filtrierversuch durch Berkefeld-Filter Mitteilung gemacht hatte, stellte ich nochmals einen solchen Versuch an und benutzte dazu eine neue Liliput-Berkefeld-Filterkerze, da die frühere möglicherweise zu dicht war. Leider musste ich jedoch weiterhin auf Kontrollimpfungen verzichten, da mir seit längerer Zeit keine Tiere mehr zur Verfügung standen. Das Impfmaterial stammte von folgender Einschlussblennorrhöe: 9 Tage alter Säugling, Beginn der Entzündung am 7. Tage nach der Geburt, linkes Auge. Schwere Blennorrhöe. Viele Einschlüsse und freie Initialkörper. Dieser Versuch wurde bei Bruttemperatur vorgenommen. Aufschwemmung des Materials in 1 ccm physiologischer Kochsalzlösung, Filtration, dann Nachfiltration von 1 ccm physiologischer Kochsalzlösung, beides innerhalb einer Minute. Erste Portion wird auf das rechte, zweite auf das linke Auge des

Pavian 19 überimpft. Darauf wurde das Filter mit Bact. prodig. geprüft und als dicht befunden. Negatives Resultat.

4. Versuch. Da möglicherweise die zu geringe Verdünnung schuld an dem negativen Ausfall beider Experimente war — ich hatte mich absichtlich an die untere Grenze der für Filtration möglichen Verdünnung gehalten, weil ich nach Versuch 5 fürchten musste, dass eine zu geringe Virusmenge keine Infektion mehr auslöst —, versuchte ich noch eine Filtration bei stärkerer Verdünnung: Aufschwemmung des Materials in 11 ccm, selbes Filter. Doch auch dieser Versuch verlief negativ. Leider konnte ich dieses Experiment nur bei Zimmertemperatur vornehmen.

Für die Entscheidung der Filtrierbarkeit ist natürlich nur ein positives Resultat absolut beweisend. Dr. Botteri hat inzwischen über einen positiven Filtrationsversuch berichtet. (Klinische, experimentelle usw. Klin. Monatsbl. f. Augenheilk. Juni 1912.)

Schlussfolgerungen.

Sonach lassen sich aus den vorhergehenden Untersuchungen folgende Schlüsse ziehen[1]):

Das Einschlussblennorrhöe-Virus, von der Conjunctiva des Neugeborenen oder vom Genitale des Erwachsenen entnommen, erzeugt bei direkter Übertragung auf die Bindehaut des Pavians fast immer eine typische Einschlussconjunctivitis dieser Tiere. Von elf geimpften Pavianen (Pavian 1, 3, 4, 5, 6, 7, 9, 10, 12, 17, 3 und 4 vom Genitale) erkrankten elf, nicht eine der direkten Übertragungen fiel negativ aus. Damit im Einklang stehen die Erfahrungen von anderer Seite, soweit dies wenigstens aus den betreffenden Arbeiten zu ersehen ist. So erhielt Heymann von 13 Impfungen mit Einschlussblennorrhöe-Virus, davon sechs vom Genitale, auf Paviane oder Meerkatzen ebensoviele positive Impfresultate, desgleichen Botteri von einem, Löhlein von zwei. Bloss in Paris ergab unter 4 Versuchen einmal die direkte Überimpfung von Einschlussblennorrhöe-Virus eines Neugeborenen auf 2 Paviane ein negatives Resultat[2]). Das Einschlussblennorrhöe-Virus scheint daher, nach den bisherigen Erfahrungen zu schliessen, bei direkter Überimpfung für die Bindehaut des Pavians fast absolut infektiös zu sein.

Die Erkrankung kann dabei nach 2—6 Tagen in akuter, oft geradezu stürmischer Weise einsetzen oder aber in subakuter Weise

[1]) In die Schlussfolgerungen mit einbezogen sind die Erfahrungen aus den mit den Kollegen Fritsch und Hofstätter gemeinsam ausgeführten Untersuchungen: Experimentelle Studien zur Trachomfrage. v. Graefe's Arch. f. Ophth. Bd. LXXVI, 3.

[2]) Morax, Lindner et Bollack, Recherches expérimentales sur etc. Ann. d'ocul. Mai 1911.

erst 7—11 Tage nach der Infektion. Durchschnittlich ist erstere die kürzer dauernde und besser heilende Form der Erkrankung, letztere die länger dauernde mit stärkeren Veränderungen der Conjunctiva. Der mikroskopische Befund von Einschlüssen und freien Initialkörpern ist in akuten Fällen oft reichlich, in chronisch beginnenden gewöhnlich viel spärlicher und nur an wenigen Tagen nachzuweisen. Besonders galt dies von den vom Genitale stammenden Infektionen (Pavian 3 nur am 11. Tage positiver Befund, Pavian 4 am 11. und 12.). In einem Falle konnten Einschlüsse oder freie Initialkörper niemals nachgewiesen werden (Pavian 4 linkes Auge). Es ist wohl zweifellos, dass hier der richtige Moment der Untersuchung versäumt worden war.

Aber auch bei der mehr akut einsetzenden Entzündung gelingt der Nachweis des mikroskopisch charakteristischen Befundes gewöhnlich nur durch relativ kurze Zeit: Pavian 1 vom 6.—12. Tage, Pavian 5 vom 7.—20., Pavian 6 rechtes Auge vom 13.—42., linkes Auge vom 15.—35., Pavian 10 linkes Auge vom 15.—23., Pavian 12 rechtes Auge vom 6.—14., linkes Auge vom 6.—18. Tage. Möglicherweise waren bei den Tieren 10 und 12, die am 32. bzw. 25. Tage nach der Infektion eingingen, später nochmals Einschlüsse oder freie Initialkörper aufgetreten. Auch bei zwei früheren Pavianen war einmal der Befund durch einige Tage negativ geblieben, um dann neuerlich positiv zu werden.

Damit im Einklang stehen die Erfahrungen von Löhlein (positiver Befund nur bis zum 25. Tag) und Botteri (bis zum 30. Tag nach der Infektion), bloss bei einer Überimpfung Heymanns waren Einschlüsse noch nach 75 Tagen nachweisbar.

Jedenfalls aber dauert die Erkrankung auch nach dem gänzlichen Verschwinden von Einschlüssen und freien Initialkörpern durch längere Zeit an, besonders bei der mehr schleichend beginnenden, chronischen Form der Entzündung. Auch die Befunde bei Reinfektionen verhalten sich analog. Da das Abstreichen des Epithels zweifellos zugleich ein kurativer Eingriff ist, habe ich späterhin nur in grösseren Zeitabständen untersucht, weshalb ich die Periode, während welcher der Befund positiv war, nicht so genau abzugrenzen vermag. Doch auch hier wird nach nicht allzulanger Zeit der typische mikroskopische Befund vermisst (Reinfektion Pavian 4 rechtes Auge, Pavian 6 rechtes Auge). Nie habe ich bei der jedesmaligen Untersuchung der Präparate, die wenige Augenblicke vor jeder Reinfektion von der Bindehaut gewonnen wurde, Einschlüsse oder freie Initialkörper angetroffen.

Die bereits in der früheren Arbeit mit Fritsch und Hofstätter begonnenen Reinfektionsversuche mit Einschlussblennorrhöe-Virus wurden in vorliegenden Untersuchungen auf ein grösseres Material ausgedehnt. Aus ihnen geht hervor, dass nach einmaliger Infektion von Einschlussblennorrhöe eine gewisse Immunität zurückbleibt, die jedoch nicht lange zu dauern scheint. So verliefen bei Pavian 4 zwei Reinfektionsversuche, davon der eine mit Kontrolle, ungefähr $^3/_4$ Jahr nach der ersten Infektion negativ. Im gleichen Sinne wie der ehedem bei Pavian 1 nach 2 Monaten vorgenommene zweite Reinfektionsversuch.

Der negative Ausfall ist hier um so bemerkenswerter, als wie erwähnt die Infektion mit Einschlussblennorrhöe-Virus sonst mit solcher Sicherheit erfolgte und bei Pavian 4 noch dazu ein Kontrolltier geimpft worden war. Später hingegen war eine Reinfektion bei Pavian 4 möglich (1 Jahr 7 Monate 10 Tage nach der ersten Infektion), die so verlief, als wenn das Tier überhaupt noch nicht geimpft worden wäre, desgleichen konnte Pavian 5 1 Jahr 1 Monat 24 Tage, weiter Pavian 6 11 Monate 13 Tage nach der ersten Impfung reinfiziert werden.

Die einmalige Infektion mit Einschlussblennorrhöe-Virus verleiht sonach für kurze Zeit einen gewissen Schutz gegen die Reinfektion. Ob diese kurz dauernde Immunität eine rein lokale, histogene ist, oder eine zum Teil auch allgemeine, soll weiter unten erörtert werden.

Aus Versuch 4 geht hervor, dass die Infektion wahrscheinlich bloss vom Epithel aus stattfindet. Von dem sehr virulenten Material konnte zur subconjunctivalen Injektion ein erheblich grösseres Quantum verwendet werden, als dies bei der gewöhnlichen oberflächlichen Infektion je möglich wäre, deshalb ist hier der negative Ausfall der Impfung um so beweisender.

Ferner ist das Virus der Einschlussblennorrhöe sehr unbeständig. Feuchte Aufbewahrung durch längere Zeit (24 Stunden bei 20—25°, Versuch 2) vernichten seine Infektiosität, desgleichen höhere Temperatur (58° durch $^1/_4$ Stunde, Versuch 3) und Eintrocknen (Versuch 1 und 6). Impfungen mit sehr virulentem Material verlaufen negativ, wenn das Virus auch nur durch Sekunden getrocknet wurde (Versuch 6). Es ist möglich, dass durch längere Zeit feucht aufbewahrtes Material zwar nicht mehr für den Pavian, aber noch für den Menschen infektiös ist, da vielleicht zu geringe Mengen lebender Keime noch beim Menschen, nicht aber beim Pavian zur Infektion führen. Der sofortige Verlust der Infektiosität sehr infektiösen Materials durch Eintrocknen spricht aber für die vollständige Vernichtung des Virus.

Gegenüber dem positiven Filtrationsversuch Botteris kommt den

oben angeführten negativen Experimenten keinerlei Beweiskraft zu. Das Einschlussblennorrhöe-Virus ist auf Grund seines Versuches als filtrierbar anzusehen.

Das Einreiben des Materials in die Bindehaut scheint ceteris paribus (nach vorherigem Abschaben von Epithel der zu impfenden Conjunctiva) eine stärkere Infektion zu setzen als das blosse Eintropfen (7. Versuch). Ich erwähne gleich, dass dies auch für Trachommaterial gilt (Pavian 8, 1. Infektion).

Da die analogen Versuche über Trachomvirus wegen des negativen Ausfalles der Kontrollimpfung nicht verwertbar sind, bilden die inzwischen erschienenen Untersuchungen Botteris[1]) über diese Frage ein um so wichtigeres Gegenstück zu den vorhergehenden Feststellungen.

Seine Versuche über Trachomvirus stehen in vollem Einklange mit den vorliegenden über das Einschlussblennorrhöe-Virus.

Die Infektiosität des Trachomvirus erlischt durch 3 stündige Aufbewahrung bei 0° und 10°, durch 4stündige bei 15°, ebenso durch Eintrocknung und Aufbewahrung durch 1 bzw. ½ Stunde bei 15°, endlich durch Erhitzen auf 43° durch 3 Stunden.

Zur Identität von Trachom und Einschlussblennorrhöe.

Eingangs habe ich kurz die strittige Frage der Identität von Einschlussblennorrhöe- und Trachomvirus erwähnt. Im folgenden sollen nun die Impferfahrungen mit Trachom aus den vorgebrachten Versuchen besprochen und die Verschiedenheit derselben gegenüber den Experimenten mit Einschlussblennorrhöe-Virus auf ihre Ursachen geprüft werden.

Am auffallendsten treten wohl folgende Unterschiede zwischen dem Virus beider Erkrankungen hervor, die gegen ihre Identität zu sprechen scheinen.

Erstens, dass das Einschlussblennorrhöe-Virus so gut wie immer zur Infektion der Pavianbindehaut führt, während dies bei Trachomvirus weniger der Fall zu sein scheint. Impfung auf Pavian 14 war negativ. Von drei Trachomimpfungen auf Paviane, über die Heymann berichtet, verliefen zwei ebenfalls negativ, doch war in beiden Fällen bei den Patienten, von denen das Virus entnommen worden war, der mikroskopische Befund negativ gewesen. Sie können daher nicht mit der oben erwähnten negativen Impfung direkt in Parallele gestellt werden.

Ferner ergibt die Impfung der Pavianbindehaut mit Einschlussblennorrhöe-Virus eine meist akut einsetzende Entzündung mit oft geringer

[1]) Studien über Trachom usw. Klin. Monatsbl. f. Augenheilk. 1912.

Körnerbildung, die Trachominfektionen hingegen eine mehr chronische mit in der Regel stärkeren Veränderungen der Conjunctiva.

Wie lässt sich dies bei Aufrechterhaltung der Identität beider Erkrankungen erklären?

In Fällen von Einschlussblennorrhöe haben wir es geradezu mit einem präcisen Experiment zu tun, denn das Alter des Kindes setzt uns zugleich vom Tage der Infektion, die ja während der Geburt stattfindet, in Kenntnis. Anders bei Trachom des Erwachsenen. Hier erfahren wir so gut wie nie den genauen Zeitpunkt der Ansteckung, selbst die relativ frischen Fälle, die wir sehen, kommen erst zu einer Zeit zur Beobachtung, wo die entwickelte papilläre Hypertrophie oder die vorhandenen Körner eine längere Dauer der Erkrankung anzeigen. Das liegt daran, dass das Trachom des Erwachsenen meist subakut oder schleichend einsetzt und mehr chronisch verläuft, eine weitere Erklärung für den eben erwähnten Unterschied der Impfresultate. Denn man darf wohl von der Impfung mit der frischen akuten Form der Erkrankung (Einschlussblennorrhöe) auch einen mehr akuten Infektionserfolg erwarten, während die Impfung mit subakutem Trachom, noch dazu von nicht ganz frischen Fällen, eher zu einer subakuten Erkrankung führen wird. Das akute Trachom des Erwachsenen gehört zu den sehr seltenen Ausnahmen, so dass sein Vorkommen überhaupt lange Zeit hindurch bezweifelt wurde. Doch müsste vom akuten Trachom des Erwachsenen ein gleicher Impferfolg zu erwarten sein, wie von Einschlussblennorrhöe. So erhielt in der Tat Greeff bei einer seiner Trachomimpfungen auf die Bindehaut des Pavians eine akut eitrige Conjunctivitis. Der auffallende Unterschied der Erkrankungsart beim Menschen zwischen Trachom des Erwachsenen und Einschlussblennorrhöe des Neugeborenen kann m. E. nur zum Teil darauf zurückgeführt werden, dass Trachominfektionen stets mit minimalen Mengen von Virus und unter ungünstigen äusseren Umständen erfolgen, während bei Einschlussblennorrhöe die Übertragungsbedingungen vom Genitale der Mutter sehr günstige sind. Ich glaube nämlich, dass sich der Neugeborene gegenüber dem eindringenden Erreger auch anders verhält wie der Erwachsene. Dafür spricht der sehr auffallende Unterschied im mikroskopischen Befund beider Erkrankungen. Bei Trachom sind fast nie auch nur annähernd so viele Einschlüsse und freie Initialkörper anzutreffen, wie dies selbst bei leichten Einschlussblennorrhöen so häufig vorkommt.

Diese Tatsache ist wohl eigentümlich, entbehrt jedoch nicht eines Analogons: Die Organe des luetischen Säuglings weisen die Spiro-

chäten meist in ausserordentlich grossen Mengen auf, sie finden sich nicht nur in erkrankten Gewebspartien, sondern manchmal sogar reichlich in histologisch normal aussehenden Organen, und ihre Menge steht keineswegs im Verhältnis zur Schwere der Erkrankung. Dem gegenüber erscheint der Spirochätenbefund der inneren Organe des Erwachsenen im Gegensatz hierzu als ein sehr spärlicher. Der Nachweis der Spirochäten bei sekundärer Syphilis erfordert gelegentlich grosse Mühe und ist manchmal selbst durch den Geübten nicht zu erbringen.

Demnach kann man ähnliche Impfresultate, wie man sie mit Trachomvirus auf der Pavianbindehaut erhält, höchstens von jenem Einschlussblennorrhöe-Virus erwarten, das von der Genitalschleimhaut des Erwachsenen herrührt.

In der Tat verliefen die durch Einschlussblennorrhöe-Virus vom Genitale des Erwachsenen auf der Conjunctiva des Pavians erzeugten Einschlussconjunctivitiden denen mit Trachom hervorgerufenen am ähnlichsten: lange Incubation, spärlicher, ja fehlender spezifisch mikroskopischer Befund (Pavian 4, links). Wenn man bei diesem chronisch verlaufenden Typus eben nicht gerade den richtigen Moment trifft, findet man überhaupt weder Einschlüsse, noch freie Initialkörper (Pavian 3, 4; 1. Impfung), genau so wie bei Trachomüberimpfungen (Pavian 6, 7, 8). Dies erklärt uns auch den oft negativen mikroskopischen Befund beim Trachom des Erwachsenen.

Löhlein berichtet über drei Infektionen des Pavians mit Trachomvirus, welche klinisch positiv verliefen, ohne dass Einschlüsse nachgewiesen werden konnten. Allerdings wäre m. E. bei Anwendung der Kontrastfärbung und Berücksichtigung der freien Initialkörper wahrscheinlich doch noch bei dem einen oder andern Tier ein positiver Befund zu erheben gewesen. Anderseits beschreibt Botteri eine experimentelle Trachominfektion beim Pavian, wo der positive Befund dauernd bis zum 75. Tage nach der Infektion nachweisbar war. So bestehen bei Trachominfektionen diesbezüglich ebenso weitgehende Unterschiede, wie bei Infektionen mit Einschlussblennorrhöe-Virus.

Die Bindehauterkrankungen des Pavians, welche durch Überimpfung von Trachom oder Einschlussblennorrhöe hervorgerufen werden, überdauern oft um vieles den mikroskopisch positiven Befund, ein der Lues analoges Verhalten. Ja die Veränderungen der Conjunctiva erreichen meist nach dem Verschwinden der typischen Gebilde ihren Höhepunkt. Vielleicht beruht dies auf einer Umstimmung des Gewebes, wie es für Lues angenommen wird.

Reinfektionen mit Trachomvirus konnte ich leider aus Mangel an geeigneten Patienten und Kontrolltieren nicht ausführen, ich erwähne jedoch, dass klinische Erfahrung die Reinfektion mit Trachom in Trachomgegenden als relativ häufig erscheinen lässt (Kuhnt, Mayerhof).

Die Infektionsbeziehungen zwischen Einschlussblennorrhöe-Virus und Trachom bilden eine weitere Stütze für die Identitätsauffassung.

Die einmalige Infektion von Trachom verleiht eine gewisse Immunität gegen spätere Infektion mit Einschlussblennorrhöe-Virus.

Bei Pavian 7 war zuerst das linke Auge mit Trachom geimpft worden, ungefähr $^3/_4$ Jahre später führte ein beiderseitiger Infektionsversuch mit Einschlussblennorrhöe-Virus am vorher nicht geimpften rechten Auge zur typischen Conjunctivitis, während das früher mit Trachom geimpfte linke Auge nicht erkrankte, obwohl der Überimpfungsmodus links eine stärkere Infektion wie rechts erwarten liess. Desgleichen war ein Infektionsversuch mit Einschlussblennorrhöe-Virus bei Pavian 8 rechts $^1/_2$ Jahr nach der ersten Trachominfektion negativ.

Hingegen konnte einmal eine Impfung mit Trachomvirus auf eine $^1/_2$ Jahr vorhergegangene Einschlussblennorrhöe-Infektion erzielt werden, desgleichen eine solche von Einschlussblennorrhöe $2^1/_2$ Monate nach einer Trachominfektion. Die letztere Infektion ist jedoch klinisch sehr leicht verlaufen. Diese beiden Versuche wie die zweite positive Reinfektion bei Pavian 1 4 Wochen nach der 1. Infektion sprechen für das Vorkommen von Hyperinfektionen.

Wenn Einschlussblennorrhöe-Virus und Trachomvirus nicht identisch sind — ihre völlige Analogie wird nach den bisherigen Untersuchungen wohl nicht mehr bestritten werden —, so weiss ich bezüglich gegenseitiger Infektionsbeziehungen unter den pathogenen Mikroorganismen kein Analogon.

Lues z. B. bietet keinerlei Schutz gegen Frambösie und umgekehrt. Dasselbe gilt von den verschiedenen Malariaarten. Vaccine ist wahrscheinlich die auf Tiere übertragene Variola, also dasselbe Virus, oder zumindest sind beide Erkrankungen nicht am Menschen zu Hause. Trypanosomen endlich verhalten sich bezüglich der Immunität streng spezifisch.

Menschen- und Rindertuberkulose können allerdings zu gegenseitiger Immunisierung führen, doch sind auch diese beiden Krankheitserreger nicht auf einer und derselben Species zu Hause, wie dies für Trachom und Einschlussblennorrhöe gilt, die sich beide am Menschen finden.

Aus den Versuchen bei Pavian 7 geht ferner hervor, dass die durch Impfung entstandene Immunität in erster Linie lokaler Natur

sein muss. Wäre sie eine allgemeine, so müsste die Impfung eines Auges gegen eine spätere Infektion des zweiten noch ungeimpften Auges schützen, was nicht zutrifft.

So ist, glaube ich, aus allen bisherigen Erfahrungen und Experimenten der Ausspruch gerechtfertigt: Gegen die ätiologische Identität von Trachom und Einschlussblennorrhöe mit den analogen Genitalinfektionen von Mann und Frau hat sich bisher kein absolut stichhaltiger Einwand erbringen lassen, während für dieselbe eine grosse Reihe von klinischen und experimentellen Tatsachen sprechen.

Histologischer Befund.

Vorliegende Untersuchungen würden nicht als vollwertig gelten können, wenn ihnen nicht auch noch der pathologisch-histologische Befund beigefügt wäre. Derselbe bildet ein weiteres wichtiges Dokument der Bestätigung des negativen oder positiven Impfausfalles und ist auch in manch anderer Hinsicht bemerkenswert. Daher soll im folgenden die Histologie der normalen Pavianconjunctiva gegenüber der mit Trachom oder Einschlussblennorrhöe-Virus infizierten einer kurzen Beschreibung und Kritik unterzogen werden.

Technisch sei bemerkt, dass ich nach dem Tode der Tiere stets selbst den Lidkonnex zusammenhängend mit der Conjunctiva bulbi, die ganz knapp an der Hornhaut abgeschnitten wurde, herauspräparierte, den Lidkonnex der rechten Seite am äusseren Kantus durchschnitt und ausserdem mit einem Faden umschnürte. Durch diese Markierung wurde einer Verwechslung der Seiten vorgebeugt. Nur bei zwei Tieren waren Ober- und Unterlider getrennt verarbeitet worden. Fixation des Materials (mit sehr wenigen Ausnahmen) in Zenker, Celloidineinbettung. Dann wurden die Lider senkrecht durchschnitten und vom grösseren Stück 100 bis 150 Serienschnitte angelegt. Jeder 10. Schnitt wurde gefärbt.

Normale Pavianbindehaut.

Im Verlaufe vorstehender Versuche sind mir leider 3 Paviane eingegangen, bevor ich sie zu irgendeinem Versuche hatte verwenden können. Diesen sind weitere 5 Paviane anzuschliessen, bei denen das Resultat der Versuche klinisch und mikroskopisch negativ blieb (Pavian 11, 13, 14, 16, 18). Bei Pavian 15 wurde leider die Entnahme des Materials versäumt. Pavian 19 lebt noch und wird zu weiteren Versuchen aufbewahrt.

Bei der Mehrzahl der Tiere findet man in der normalen Bindehaut kleine Anhäufungen von Lymphocyten. Diese sind in keinerlei Weise gegen die Umgebung abgegrenzt, meist sehr klein und recht

spärlich in der Conjunctiva verstreut. Sie liegen alle knapp unter dem Epithel. Taf. I, Fig. 1 und 2 zeigen zwei solche verschieden grosse Lymphocytenhäufchen. Eine ziemlich grosse Rundzellenansammlung ist bei stärkerer Vergrösserung auf Taf. I, Fig. 3 zu sehen, doch auch diese erweist sich als diffuser Zellhaufen und ist nicht abgegrenzt.

Neben diesem Befund, der wohl der Regel entsprechen dürfte, erwiesen sich einige Bindehäute in den durchsuchten Serien völlig frei von Lymphocytenansammlungen (Taf. I, Fig. 4).

Bei einem der noch ungeimpften Tiere reicht ein flaches Lymphocytenhäufchen bis ins Epithel (Taf. I, Fig. 5).

In nur wenigen der normalen Conjunctiven endlich findet man Follikelbildungen, die dem Typus eines regelrechten Follikels entsprechen (Pavian 18 rechts ein solcher Follikel, Pavian 16 links drei grössere Follikel). Sie sind schärfer gegen das umgebende Gewebe abgegrenzt und zeigen einen aus Lymphocyten bestehenden dunkleren Rand und eine hellere Mitte mit einkernigen Leukocyten. Doch auch diese Follikel sind recht selten, relativ klein und wölben die Conjunctiva nicht vor (Taf. I, Fig. 6).

In einer normalen Bindehaut war subepitheliales Narbengewebe nachweisbar, das wahrscheinlich auf eine zufällige Verletzung zurückzuführen ist.

Die histologische Untersuchung der Lider ergab ferner, dass einige Tiere von Sarkosporidie befallen waren. Die Sarkosporidien sind in verschieden grosser Zahl vorhanden, das Muskelgewebe stellenweise von Rundzellenhaufen stark infiltriert. Bei einigen Tieren bestehen die Infiltrationen nicht nur aus Lymphocyten und einkernigen Leukocyten, sondern auch aus polynukleären Leukocyten. Auch fanden sich bei einem Tiere (Pavian 6) starke narbige Veränderungen sowohl flächenhaft knapp unter der äusseren Lidhaut, wie circumscript im Muskel und im fibrillären Bindegewebe beider Lider. Alle diese Veränderungen betreffen jedoch hauptsächlich die Muskelschichten und ihre nächste Umgebung und sind von der Conjunctiva durch normales Zwischengewebe getrennt. Bloss bei Pavian 6, der am stärksten von Sarkosporidie befallen war, reichen sie bis in die Conjunctiva, und man sieht an einer Stelle der rechten Bindehaut eine dichte Narbe, die aber ihrem eigentümlichen Aufbau nach völlig mit den in der Tiefe des Lides sitzenden Narben übereinstimmt und sichtlich mit dem experimentell hervorgerufenen Erkrankungsprozess nichts zu tun hat.

Bevor ich nun auf die Veränderungen der Bindehaut, welche durch die Infektion mit Einschlussblennorrhöe- oder Trachomvirus

hervorgerufen werden, übergehe, möchte ich hervorheben, dass der histologische Vergleich zwischen dem geimpften und nichtgeimpften Auge desselben Tieres leicht zu Fehlschlüssen führt, da in vielen Fällen die Erkrankung unbemerkt auf das zweite Auge übergreift, sich dort schleichend entwickelt und gelegentlich sogar zu stärkeren Veränderungen führen kann, wie am geimpften ersten Auge (Pavian 5).

Histologisches Bild der erkrankten Pavianbindehaut kurz nach der Infektion mit Einschlussblennorrhöe-Virus.

Pavian 1, 9, 10, 15. Kurze Zeit nach der Infektion mit Einschlussblennorrhöe-Virus (12 Tage bis 4 Wochen) kamen 4 Paviane zur histologischen Untersuchung (Pavian 1 linkes Auge, 9 rechtes Auge, 10 beide Augen, 12 beide Augen).

Die frische Erkrankung ist histologisch durch eine diffuse, subepitheliale, streckenweise auftretende Infiltration charakterisiert, die nebst Lymphocyten viele einkernige Leukocyten und Plasmazellen aufweist. Sie grenzt sich meist deutlich gegen das tiefer liegende Gewebe ab (Taf. I, Fig. 7) und betraf in den untersuchten Fällen in erster Linie die untere Übergangsfalte. Die obere war meist normal oder nur sehr wenig infiltriert (Taf. I, Fig. 8). In der diffusen Infiltration sind die Zellen stellenweise mehr konzentrisch angeordnet — beginnende Follikel. Das Epithel befindet sich meist in starker Proliferation (Taf. I, Fig. 7).

Histologisches Bild der Pavianconjunctiva längere Zeit nach Infektion mit Einschlussblennorrhöe-Virus.

Pavian 4, 5. Längere Zeit nach der Infektion geht die diffuse Infiltration in eine circumscripte, in typische Follikel über (Taf. I, Fig. 9, Taf. II, Fig. 10—17). Diese sind fast durchgehends gut begrenzt und oft sogar von einer dicken Bindegewebskapsel eingehüllt. Sie sind erheblich grösser wie die der normalen Bindehaut und fast immer von typischem Bau: dunklerer Rand, hauptsächlich aus Lymphocyten bestehend und hellere Mitte mit mehr einkernigen Leukocyten und manchmal Körperchenzellen (Taf. I, Fig. 9, Taf. II, Fig. 10, 14). Viele Follikel zeigen epitheloide und Körperchenzellen mehr gleichmässig zwischen den Rundzellen verstreut, so dass ein löcheriges Aussehen des Kornes zustande kommt (Taf. II, Fig. 11, 12, 13). Die Follikel sind manchmal sehr prominent, wodurch das Kuppenepithel mehr pflasterepithelartig wird. Sie finden sich in der oberen wie unteren Bindehaut, jedoch auch im Tarsus selbst (Taf. II, Fig. 11, 12), ja sogar unter dem

Tarsus im Lid (Taf. II, Fig. 14). Follikel in der Bindehaut des Bulbus sind selten (Taf. II, Fig. 15). Dann kann man ganz schmale und längliche Follikel treffen, die aussehen, als ob sie früher grösser gewesen und nach teilweiser Resorption ihres Inhaltes infolge der Gewebsspannung plattgedrückt worden wären (Taf. II, Fig. 16).

Bei Pavian 5 fanden sich im linken Auge an den Längsenden einzelner Follikel Stellen von narbigem Aussehen, wie man Ähnliches nicht so selten bei älteren Trachomkörnern des Menschen findet: Dichte und gleichsinnig angeordnete, lange spindelartige Kerne, welche Veränderung sich dann eine gewisse Strecke unter dem Epithel weiter fortsetzt (Taf. II, Fig. 17).

Oft sieht es aus, als ob sich in der Mitte älterer Follikel Bindegewebe gebildet hätte (Taf. II, Fig. 17). Die Durchsuchung der Serien ergibt jedoch, dass dies nur pfropfartige Einbuchtungen des Bindegewebes in den Follikel sind, so zeigt Fig. 10 einen solchen Bindegewebspfropf, der noch mit dem übrigen Bindegewebe der Conjunctiva zusammenhängt. Vielleicht sind an solchen Stellen schon früher einmal Follikel gewesen, resorbiert worden und das daselbst zurückgebliebene Bindegewebe wird nun, weil es dichter ist, von neuer Infiltration umwuchert. Jedenfalls sieht dieses Bindegewebe viel homogener aus wie das übrige conjunctivale Bindegewebe.

Sonst sind bei keinem der beiden Tiere Narben oder narbenähnliche Stellen anzutreffen. Die untere Bindehaut des Pavians 4 links erwies sich völlig follikelfrei. (Die Follikel der oberen Conjunctiva sind in Taf. I, Fig. 9 abgebildet.) Es haben sich sonach hier die Follikel spurlos zurückgebildet. Schliesslich sei noch erwähnt, dass das Epithel bei Pavian 5 eine sehr starke Proliferation zeigte.

Die Beobachtungszeit nach der ersten Infektion beträgt bei Pavian 4 fast 2 Jahre, bei Pavian 5 1 Jahr 4 Monate.

Veränderungen der Conjunctiva längere Zeit nach Impfung mit Trachomvirus.

Da besonders aus dem Versuch bei Pavian 7 hervorgeht, dass eine Infektion mit Trachomvirus gegen eine spätere mit Einschlussblennorrhöe schützt, erscheint es als sehr unwahrscheinlich, dass ein mit Einschlussblennorrhöe geimpftes Auge, das andere schon lange vorher mit Trachom infizierte Auge desselben Tieres spontan anstecken sollte. Sonach kann wohl das linke Auge des Pavians 7 und das rechte des Pavians 8 als allein mit Trachom infiziert gelten.

Die Veränderungen hier unterscheiden sich nicht wesentlich von

denen nach Impfung mit Einschlussblennorrhöe-Virus. Die Körner sind nicht sehr gross (Taf. II, Fig. 18), bei Pavian 7 zum Teil sogar recht klein, aber insofern vielleicht etwas anders, als die dunklere Lymphocytenrandzone meist sehr schmal ist, ja manchmal geradezu fehlt (Taf. III, Fig. 19). Ausserdem erscheinen die Körner durchschnittlich weniger scharf begrenzt, vielleicht weil die Erkrankung noch nicht völlig abgelaufen war. Die Conjunctiva des oberen Tarsus ist bei Pavian 8 etwas stärker diffus infiltriert wie bei den Einschlusspavianen (Taf. III, Fig. 20). Narbige Veränderungen fehlen vollständig. Auch bei einem dieser Tiere (Pavian 8) zeigt sich, wie bei Pavian 5, eine starke Proliferation des Epithels. Die Beobachtungszeit beträgt bei Pav. 7 1 Jahr, bei Pav. 8 1 Jahr 7 Mon. 11 Tage.

Mit Trachom und Einschlussblennorrhöe geimpfte Bindehäute.

Interessant ist der Vergleich zwischen zwei Augen desselben Tieres, wo auf der einen Seite bloss mit Einschlussblennorrhöe oder Trachom, auf der andern mit Trachom und Einschlussblennorrhöe geimpft worden war. Es mag gleich im vorhinein betont sein, dass prinzipielle Unterschiede zwischen den Veränderungen dieser Bindehäute und den bereits beschriebenen nicht bestehen, wohl aber graduelle.

Bei Pavian 7 ist das rechte Auge (Einschlussblennorrhöe) viel stärker erkrankt als das linke (Trachom). Vor allem fällt rechts die starke Infiltration der oberen Conjunctiva tarsi auf, die den Tarsus fast zu $^2/_3$ substituiert (Taf. III, Fig. 21), während das linke Auge nur vereinzelte kleine und flache Körner in der Conjunctiva tarsi aufweist, die aber auch hier den Tarsus teilweise substituieren (Taf. III, Fig. 19). Klinisch waren diese Veränderungen wegen der Ebenheit der Oberfläche nicht bemerkt worden. Auch sonst zeigt das linke Auge viel kleinere Körner als das rechte. Man könnte zwar einwenden, dass das rechte Auge sich vor der Impfung mit Einschlussblennorrhöe-Virus vielleicht unbemerkt vom linken trachomkranken infiziert hat, dann wäre aber nicht zu erklären, warum die Einschlussblennorrhöe-Infektion rechts positiv und links negativ ausfiel.

Ferner erscheint auch bei Pavian 8 das linke Auge (Trachom und Einschlussblennorrhöe) viel stärker erkrankt wie das rechte (Trachom). An ersterem besteht die stärkste papilläre Hypertrophie, die ich bisher an Affen sah (Taf. III, Fig. 22 u. 23). Zur Erklärung dafür kann man aber den Umstand heranziehen, dass dieses Auge schon früher das stärker erkrankte war.

Schliesslich sind die pathologischen Veränderungen bei Pavian 6

(links Einschlussblennorrhöe + Einschlussblennorrhöe) stärker (Taf. III, Fig. 24) wie am rechten Auge (Einschlussblennorrhöe + Trachom) (Taf. III, Fig. 25).

Ein Fall würde wohl nicht viel beweisen, besonders wenn noch andere Momente zur Erklärung des stärkeren Krankheitsprozesses herangezogen werden können, wie mit Recht bei Pavian 8. Drei gleichartige Fälle sprechen aber doch dafür, dass dem Einschlussblennorrhöe-Virus beim Zustandekommen der vorliegenden pathologischen Veränderungen eine wesentliche Rolle zukommt.

Jedenfalls geht aus diesen Untersuchungen hervor, dass Einschlussblennorrhöe und Trachom auf der Pavianbindehaut zu analogen Veränderungen führen, Narbenbildung jedoch bei der bisherigen Beobachtungsdauer (ungefähr 2 Jahre) nicht eintritt. Bloss bei Pavian 5 (Einschlussblennorrhöe, Beobachtung 1 Jahr 4½ Monate) zeigten sich die besprochenen Stellen, die ich für Narbengewebe halte. Noch viel weniger scheint es bei Tieren zur Pannusbildung zu kommen. Auch bei längerer Beobachtungsdauer würden wohl die gesetzten Infektionen glatt abheilen und nur in sehr wenigen Fällen zu dauernden Veränderungen führen (wahrscheinlich bei Pavian 4 und 7).

Die Übertragung von Trachomvirus auf die Genitalschleimhaut des Pavians ist als letztes Glied der tierexperimentellen Beweiskette noch zu erbringen. Drei derartige Versuche, die ich mit Pavian 4, 5 und 9 vornahm, blieben negativ, doch konnte ich bei keinem der Versuche Kontrollen ausführen, auch waren die dazu verwendeten beiden Trachomfälle nicht ganz frische.

Die hier mitgeteilten Untersuchungsresultate sind zusammen mit den von Dr. Botteri veröffentlichten geeignet, unsere bisherigen Ansichten in bezug auf die Infektiosität der Einschlusserkrankungen zu festigen. Das Virus derselben (Trachom oder Einschlussblennorrhöe) ist gegen äussere Einflüsse empfindlicher als alle andern Keime, die bei Augenerkrankungen in Betracht kommen, und dies erklärt uns, warum Epidemien oder Endemien bei hygienisch höher stehender Bevölkerung nicht zum Ausbruch kommen, und warum es überhaupt bei uns so selten zu einer Infektion des Erwachsenen, sei es vom Genitale, sei es direkt von einer Einschlussblennorrhöe des Neugeborenen, kommt. Denn, dass die Conjunctiva des Erwachsenen durch Infektion mit diesem Virus erkrankt, und es dabei zu einer Entzündung kommt, die wir bis heute dem Trachom im engeren Sinne zuzurechnen gewohnt sind, dies kann ernstlich nicht mehr bestritten werden und ist wenigstens für uns eine feststehende Tatsache.

Gewisse Fragen allerdings sind vom Standpunkte der Identitätstheorie noch unklar. Ich glaube aber, dass jeder, der sich viel mit Trachom beschäftigt hat und den so sehr verschiedenen Verlauf dieser Erkrankung kennt, nicht ohne sehr triftige Gründe eine Teilung derselben vornehmen wird.

So schliesse ich trotz mancher noch ungelöster Fragen auch diese Arbeit mit der festen Überzeugung, dass Trachom und Einschlussblennorrhöe ätiologisch identisch sind.

Meinem verehrten Chef, Herrn Hofrat Fuchs, spreche ich für das lebhafte Interesse an den vorliegenden Untersuchungen und seine Hilfe bei Bearbeitung des histologischen Teiles derselben meinen besten Dank aus.

Überblick über die geimpften Paviane 10—19.

Rechtes Auge	Linkes Auge
Pavian 10.	
19. VII. Versuch 3. Negativ.	19. VII. Kontrolle zu Versuch 1—4. Positiv.
9. VIII. Beginnende Infektion vom rechten Auge.	
20. VIII. Exitus.	
Pavian 11.	
20. VII. Versuch 4. Negativ.	19. VII. Versuch 1. Negativ.
23. VIII. Versuch 6. Negativ.	
	9. IX. Getrocknetes Trachomsekret eingeimpft. Negativ.
18. IX. Infektion mit Einschlussblennorrhöe-Virus.	
19. IX. Exitus.	
Pavian 12.	
20. VII. Versuch 2. Negativ.	
23. VIII. Versuch 7. Positiv.	23. VIII. Versuch 7. Positiv.
18. IX. Exitus.	
Pavian 13.	
26. VII. Versuch 5. Negativ.	26. VII. Kontrollimpfung mit einer minimalen Sekretspur. Negativ.
25. VIII. Exitus.	
Pavian 14.	
3. VIII. Impfung von Follikularkatarrh (ohne Einschlüsse und freie Initialkörper). Negativ.	25. VIII. Impfung von akutem Follikularkatarrh (ohne Einschlüsse und freie Initialkörper). Negativ.
9. IX. Impfung mit Trachom-Virus. Negativ.	
27. IX. Exitus.	
Pavian 15.	
9. IX. Impfung mit Trachomsekret nach $2^1/_2$ stündiger feuchter Aufbewahrung. Negativ. (Kontrolle negativ!)	

Rechtes Auge	Linkes Auge
Pavian 16.	
18. IX. Erste Impfung mit filtriertem Einschlussblennorrhöe-Virus.	
21. IX. Exitus.	
Pavian 17.	
21. IX. Kontrolle zum zweiten Filtrierversuch. Positiv. (Wurde verkauft.)	
Pavian 18.	
21. IX. Zweiter Filtrierversuch von Einschlussblennorrhöe-Virus. Negativ.	
8. XII. Exitus.	
Pavian 19.	
17. I. Dritter Filtrierversuch. Negativ.	26. III. 1912. Vierter Filtrierversuch. Negativ.
Wird zu weiteren Versuchen verwendet.	

Erklärung der Abbildungen auf Taf. I—III, Fig. 1—25.

Fig. 1. Pavian 11, rechts, Unterlid (30fach).
Fig. 2. Pavian 1, ungeimpft, Unterlid (30fach).
Fig. 3. Pavian 2, ungeimpft, links, obere Übergangsfalte (100fach).
Fig. 4. Pavian 2, ungeimpft, rechts, Oberlid (30fach).
Fig. 5. Pavian 1, ungeimpft, obere Übergangsfalte (100fach).
Fig. 6. Pavian 18, rechts, untere Übergangsfalte (100fach).
Fig. 7. Pavian 10, rechts, untere Übergangsfalte (30fach).
Fig. 8. Pavian 10, links, obere Übergangsfalte (100fach).
Fig. 9. Pavian 4, links, obere Übergangsfalte (30fach).
Fig. 10. Pavian 5, links, untere Übergangsfalte (30fach).
Fig. 11. Pavian 4, rechts, Oberlid (30fach).
Fig. 12. Pavian 4, rechts, Oberlid (30fach).
Fig. 13. Pavian 4, rechts, Oberlid (100fach).
Fig. 14. Pavian 4, rechts, Unterlid (30fach).
Fig. 15. Pavian 4, links, obere Conjunct. bulbi (100fach).
Fig. 16. Pavian 5, links, untere Übergangsfalte (30fach).
Fig. 17. Pavian 5, links, untere Übergangsfalte (100fach).
Fig. 18. Pavian 8, rechts, untere Übergangsfalte (30fach).
Fig. 19. Pavian 7, links, oberer Tarsus (100fach).
Fig. 20. Pavian 8, rechts, Oberlid (30fach).
Fig. 21. Pavian 7, rechts, Oberlid (30fach).
Fig. 22. Pavian 8, links, Oberlid (30fach).
Fig. 23. Pavian 8, links, Oberlid (30fach).
Fig. 24. Pavian 6, links, Unterlid (30fach).
Fig. 25. Pavian 6, rechts, Oberlid (30fach).

[Aus der Universitäts-Augenklinik zu Tokio. Vorstand: Prof. Dr. Komoto.]

Ein Beitrag zur Kenntnis der Retinitis exsudativa.

Von

Dr. Hajano,
Assistent der Klinik.

Mit 2 Figuren im Text.

Die folgende Mitteilung will einen Beitrag liefern zur Kenntnis einer seltenen Netzhauterkrankung, welche in der Literatur noch sehr wenig erwähnt ist. Es handelt sich nämlich um ein kindliches Auge, welches wegen Gliomverdacht enucleiert worden war; der histologisch-anatomische Befund desselben hat aber ergeben, dass hier eine Netzhauterkrankung vorliegt, welche eine grosse Ähnlichkeit darbot mit dem Bilde, welches in der neuesten Zeit von einigen Autoren, besonders von Coats in v. Graefe's Archiv[1]) eine ausführliche Beschreibung gefunden hat.

Krankengeschichte.

Am 26. Januar 1911 wurde ein zweijähriger Knabe, Namens S. Uzijama, unserer Universitätsaugenklinik zugeführt. Der Vater gab an, dass ihm im Juli 1910 bei Lampenlicht aus der rechten Pupille seines Kindes ein weisser Schein aufgefallen sei. Das Kind soll sonst bis jetzt ganz gesund gewesen sein. Da der weisse Schein immer deutlicher zutage trat, so brachte der Vater das Kind zu unserer Untersuchung.

Status. Kräftiger Knabe. Schon bei Tageslicht sieht die Hornhaut des rechten Auges leicht diffus getrübt aus; die Vorderkammer seicht und die Pupille leicht erweitert. Auffallend sind dicht hinter der Linse drei bucklige Erhebungen, welche leicht gelblichweiss erscheinen. Auf der Oberfläche derselben sind geschlängelte Gefässe mit zerstreuten Blutungen deutlich zu erkennen. Der Augenhintergrund natürlich nicht sichtbar. Das Auge ist im Status glaucomatosus.

Da unsere Diagnose auf wahres Gliom lautete, so schritten wir sofort nach der Aufnahme (am 27. Januar 1911) zur Enucleation.

Der Bulbus in Zenkerscher Flüssigkeit fixiert und die Schnitte ver-

---

[1]) v. Graefe's Arch. f. Ophth. Bd. LXXXI, 2. 1912.

schieden gefärbt. Das Ergebnis ist: Schon makroskopisch ist an dem meridionalen Durchschnitt zu ersehen, dass die Diagnose Gliom verfehlt war. Die hauptsächlichste Veränderung betrifft die Netzhaut, welche vollkommen abgelöst ist und mannigfaltige Lageveränderungen aufweist. Sie wendet sich von der Ora serrata steil nach vorn, entlang dem Ciliarkörper, und zieht hinter der Zonula Zinii zur Hinterfläche der Linse hin; nach leichter Berührung damit verläuft sie aber wie ein gespannter Strang gerade nach der Papille zu, so dass zwischen der abgelösten Netzhaut und der hinteren Linsenfläche ein dreieckiger Hohlraum übrig bleibt; derselbe ist aber nicht vom Glaskörper ausgefüllt, sondern wird von einem andern Teil der abgelösten Netzhaut eingenommen, welche dahin eingedrungen ist, so dass in der Mitte wieder ein fast dreieckiger Hohlraum zustande kommt, welcher mit dem übrigen subretinalen Raum in Kommunikation steht.

Der subretinale Raum ist auf der einen Seite von der Netzhaut und auf der andern von der infolge der Drucksteigerung stark verdünnten Chorioidea begrenzt, auf welcher das wohl erhaltene Pigmentepithel sitzt. Die eiweissreiche subretinale Flüssigkeit erweist sich mikroskopisch als eine amorphe Masse mit zerfallenen Blutkörperchen. Nur in der Nachbarschaft der Netzhaut findet man ein dünnes Blutgerinnsel, welches noch zum Teil wohl erhaltene Blutkörperchen enthält. Es lässt sich nachweisen, dass das Blut hauptsächlich aus dem vorderen Teil der Netzhaut ausgetreten ist, da man dort durch die äussere Netzhautschicht Blutspuren verfolgen kann.

Die wesentlichsten Veränderungen zeigt die Netzhaut. Sie ist stark verdickt und gefaltet, besonders auf der äusseren Oberfläche, während sie auf der inneren, gegen den Glaskörper gekehrten Seite fast eine geradlinige Begrenzung zeigt, so dass die innere Netzthautschicht ein gespanntes Aussehen darbietet.

Was die histologischen Veränderungen anbetrifft, so mag es am besten sein, sie von Schicht zu Schicht zu verfolgen. Die Schicht der Stäbchen und Zapfen ist nur zum Teil gut erhalten, zum grössten Teil aber stark verändert, indem Stäbchen und Zapfen blasig aufgetrieben und teilweise vollkommen verschwunden sind, Veränderungen welche wir häufig bei Netzhautablösung treffen. Die wesentlichsten Veränderungen scheinen die beiden Körnerschichten zu betreffen. Man findet, besonders in der mittleren Partie der Netzhaut, eine ausgedehnte Degeneration dieser Schichten, sowie der äusseren retikulären Schicht, indem die Netzhautelemente zum grossen Teil verschwunden sind, so dass ein unregelmässiges Lückensystem entstanden ist. Ob es im Leben mit ödematöser Flüssigkeit ausgefüllt war, muss ich dahingestellt sein lassen. Es finden sich darin nicht selten grosse blasige Zellen mit randständigen Kernen, deren Protoplasma zahlreiche kleine Körnchen enthält, anscheinend in Degeneration begriffen. In diesem Gewebe fallen besonders cystoide Bildungen auf, welche nur hier und da vorkommen und von unregelmässiger Gestalt und verschiedener Grösse sind (Fig. 1). Die grossen haben eine mehr ovale Form und ziemlich scharfe Begrenzung, die kleineren unregelmässige Umrisse, ihr Inhalt besteht aus amorpher Masse mit kleinen hellen, blasigen Gebilden, welche besonders in der Peripherie des Cystenraumes und in dem umliegenden Gewebe reichlicher vorkommen. Da diese noch in andern Gewebsteilen, wie mitten in Müllerschen Stützfasern, oft reichlich zu finden sind, so sind

es wahrscheinlich Fettzellen, doch ist dies nicht sicher, da wir keine Fettfärbung angewendet haben.

Alle diese Veränderungen finden sich vorwiegend in der mittleren Partie der Netzhaut, während im vorderen Gebiet Zerstörungen durch Blutung vorherrschen, auf welche ich zurückkomme.

In der inneren retikulären und der Faserschicht ist keine nennenswerte Alteration zu finden ausser mächtiger Entwicklung faseriger Züge, welche wohl auf Gliawucherung beruhen. In der Schicht der Ganglienzellen finden wir aber einige bemerkenswerte Veränderungen, nämlich Degeneration der Ganglienzellen und Lückenbildungen in deren Umgebung, diese letzteren

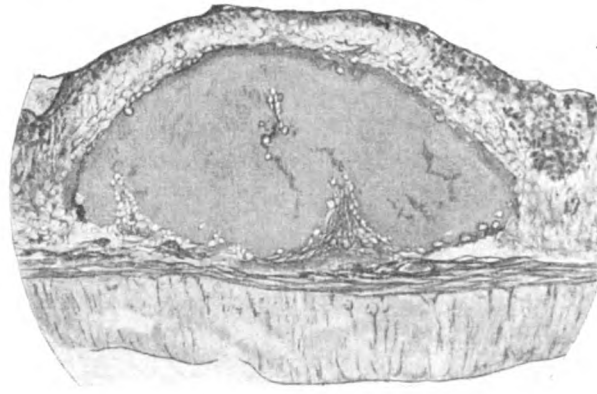

Fig. 1.

geben oft Veranlassung zu kleinen cystoiden Höhlenbildungen, welche wieder zuweilen mit der amorphen Masse ausgefüllt sind; die Ganglienzellen selbst sind oft blasig aufgetrieben und enthalten mehrere kleine Körnchen, während die Zellkerne, oft auch in ihrer Gestalt verkleinert, mehr randständige Stellungen einnehmen. Allerdings sind neben diesen degenerierten Ganglienzellen noch zahlreiche runde Zellen zu finden, welche aber tief färbbar sind, vermutlich Gliazellen, welche ja bei der Degeneration oft in Wucherung geraten. Die Limitans interna ist auf weite Strecken durch amorphes Exsudat abgehoben, durch welches die Müllerschen Stützfasern sehr schön verfolgbar sind. Auf die Limitans folgt nach innen eine mächtige Schicht feinfaserigen Gewebes, in welches der ganze Glaskörper aufgegangen ist. Soweit die Veränderungen der mittleren Netzhautpartie. Im vorderen Gebiet herrschen die Blutungen vor, welche besonders im Bereich der Faserschicht grosse flammenartige Herde bilden. Man sieht hier im Präparate oft grosse Blutflächen, von welchen aus Züge von frischen Blutballen zwischen den Netzhautelementen nach aussen zum retinalen Raum ihren Weg nehmen. Sonst findet man hier wenig auffallende Veränderungen ausser einigen kleinen cystoiden

Höhlenbildungen in der Ganglienschicht. Besonders auffällig sind aber in dieser Gegend sehr grosse Höhlenbildungen auf der inneren Seite der Netzhaut, welche durch steile Abhebungen der Grenzmembran entstanden sind, was deutlich zu sehen ist, wenn man sie bis an die Nachbargrenze verfolgt. Die Höhlen liegen gerade da, wo die abgelöste Netzhaut nach Berührung der Linsenhinterfläche sich nach hinten zur Papille wendet; sie bestehen sozusagen aus drei Kammern von verschiedener Grösse, welche dicht beisammenliegen, aber durch eine deutliche Scheidewand scharf voneinander getrennt sind. Diese letztere wird wohl dadurch entstanden sein, dass die innere Grenzmembran an einigen Stellen wegen ihrer festeren Anheftung bei der Ablösung nicht mitfolgen konnte. Der Inhalt jedes Hohlraumes besteht wesentlich aus Fibrin, in welchem noch Blutkörperchen und Reste derselben zu sehen sind; die Ablösung der Grenzmembran wird also wohl die Folge der Blutungen sein, welche aber noch jüngeren Datums sind, der Glaskörper in dieser Gegend ist sehr stark reduziert, und was noch übrig bleibt, ist nur ein faseriges Gewebe ohne ein einziges Zellelement und ohne irgendeine Gefässneubildung, wie sie bei den entzündlichen Glaskörpererkrankungen zu sehen sind. Der Glaskörper wird also hier wohl eine rein passive Rolle gespielt haben, indem es nur durch Verdrängung von seiten der abgelösten Netzhaut zur Schrumpfung desselben gekommen ist.

Die hintere Partie der Netzhaut zeigt nur relativ wenige Veränderungen, nämlich kleinere Lückenbildungen in den Körnerschichten, ganz besonders in der inneren, so dass dieser Teil bei schwacher Vergrösserung wie mit Poren besetzt aussieht; bei starker Vergrösserung zeigt er aber nur dasselbe Bild in kleinen Dimensionen, das ich schon oben bei der Beschreibung des mittleren Netzhautteils entworfen habe.

An der Papille konnte ich nur eine unregelmässige trichterförmige Excavation finden, welche wohl als die Folge der Drucksteigerung zu betrachten ist.

Es bleibt noch die Beschreibung der Netzhautgefässerkrankung übrig, welche für die Erklärung unseres Krankheitsprozeses von grosser Bedeutung ist. Wo man Gefässe trifft, findet man sie stark verdickt, so dass sie oft den Eindruck von verdickten knorrigen Baumästen darbieten (Fig. 2). Man sieht dies besonders in der inneren Körnerschicht, wo sich die verdickten Kapillargefässe in dem durchlöcherten Gewebe auffällig hervorheben. Sie machen aus diesem Grunde oft den Eindruck, als ob sie stark vermehrt seien; ich muss es aber unentschieden lassen, ob dies tatsächlich der Fall ist. Man trifft nicht selten auch Stellen, wo Gefässstämme mit ungemein stark verdickter Wandung von der Faserschicht durch die innere retikuläre Schicht in die innere Körnerschicht übertreten und hier mit wurstähnlichen Zweigen sich seitlich ausbreiten. Man sieht hier deutlich, wie die Gefässe durch adventitielle und endotheliale Wandverdickung in ihrem Lumen fast vollkommen obliteriert sind.

Was die Veränderungen der übrigen Augengewebe anlangt, so ist die Chorioidea stark verdünnt infolge des gesteigerten Augendrucks; die zellige Infiltration derselben ist sehr wenig ausgesprochen, die Pigmentepithelschicht fast vollkommen normal, wenigstens ist weder Defekt noch Wucherung derselben nachweisbar. Ebenso verhält sich der Ciliarkörper, welcher

samt den Ciliarfortsätzen flachgedrückt ist. Die Iris ist ebenfalls stark verdünnt und etwas nach vorn verlagert, so dass der Kammerwinkel durch die Iriswurzel fast vollkommen verschlossen ist. Die Infiltration des Gewebes ist ebenfalls sehr wenig ausgeprägt, so dass sehr schwer zu sagen ist, ob wirkliche Entzündung da vorhanden war oder nicht; da aber beide Kammern amorphe Masse, wenn auch in sehr geringer Menge, aufweisen und die Iris mit der Linse leicht verwachsen ist, so scheint die Annahme nicht unberechtigt, hier eine leichte Entzündung anzunehmen; nur ist schwer zu entscheiden, wie viel davon die Folge des glaukomatösen Prozesses gewesen sein mag.

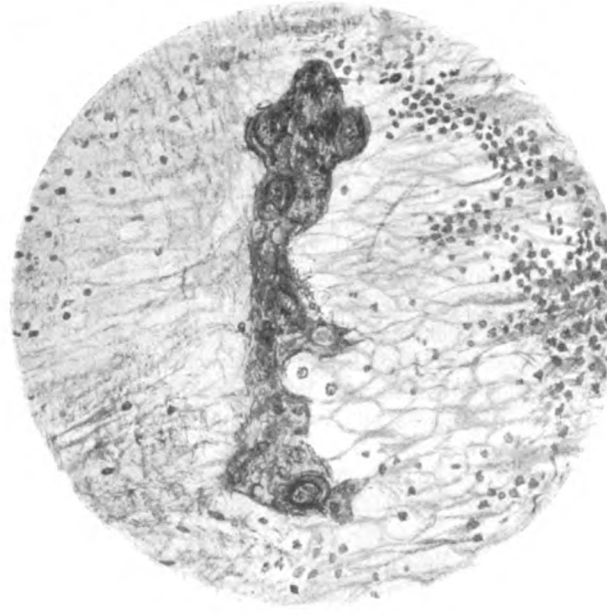

Fig. 2.

Wenn ich nun jetzt den ganzen Erkrankungsprozess vom einheitlichen Standpunkt in Betracht ziehe, so mag folgende Erwägung berechtigt sein: Es wird wahrscheinlich die arteriosklerotische Gefässveränderung, welche besonders die Äste von sekundärer und tertiärer Grösse ergreift, der erste Anfang des ganzen Krankheitsprozesses gewesen sein. Darauf sind zwei weitere Erscheinungen hinzugetreten, nämlich einerseits die Blutungen, welche wohl mit Sicherheit als die Folge der lokalen Blutcirkulationsstörung zu betrachten sind, und anderseits das Verschwinden der Netzhautelemente durch Degeneration, welche vermuthlich durch die ödematöse Infiltration in der Nachbarschaft der erkrankten Gefässzweige eingeleitet worden ist. Nach alledem ist die ganze Krankheit ein fast von Entzündung freier Prozess,

welcher sich hauptsächlich in der mittleren Netzhautschicht entwickelt und hier die eingreifende Gewebsalteration hervorgerufen hat.

Vorkommen von Miliaraneurysmen konnte ich nicht nachweisen, obgleich ich denselben besondere Aufmerksamkeit geschenkt habe, da ich gerade während dieser Arbeit den Leberschen Aufsatz darüber im neuesten v. Graefe'schen Archiv[1]) in die Hand bekam. Die durch v. Hippel beschriebene Angiomatosis mag hier wohl ausgeschlossen werden, da keine Stelle zu finden ist, wo Gefässquerschnitte dicht beisammen liegen und den Eindruck einer Angiomatosis machen; es muss aber zugegeben werden, dass die Netzhaut im ganzen genommen einen vermehrten Gefässgehalt aufzuweisen scheint, da die sonst feinen Gefässzweige wegen ihrer Wandverdickung mehr zutage getreten sind.

Die Cystenbildung im Netzhautgewebe sind wahrscheinlich die Folge alter Blutungen, indem die einmal entstandenen Herde derselben allmählich einer Degeneration anheimgefallen sind, indem die Fibrinnetze und die Blutkörperchen, die nicht resorbiert sind, zum grossen Teil als amorphe Masse dort geblieben den Inhalt der Cysten ausmachen.

Da aber die Blutherde und Cysten im vorderen Netzhautgebiet im ganzen ein noch frisches Aussehen haben, so ist es sehr wahrscheinlich, dass der Prozess hier später aufgetreten ist, als im mittleren Gebiet, wo überhaupt keine frischen Blutherde mehr aufzufinden sind. Dies weist auch darauf hin, dass sehr wahrscheinlich die mittlere Netzhautpartie die Ursprungsstätte des ganzen Erkrankungsprozesses gewesen ist. Die Netzhautablösung selbst wird wohl ein sekundärer Prozess gewesen sein, indem wahrscheinlich das schädliche Agens, welches etwa von zerfallenen Blutelementen hergerührt haben mag, auch auf dem Wege der Diffusion auf die Chorioidea eingewirkt und diese zu seröser Exsudation angeregt hat, während die relativ noch frischen Blutelemente, welche besonders im vorderen Gebiet die Oberfläche der abgelösten Netzhaut in eine Fibrinschicht eingeschlossen überziehen, sicher späteren Datums sind.

Da der Kranke zu spät kam, und somit der erste klinische Befund des Augenhintergrundes nicht zu eruieren war, so ist es erlaubt, darüber eine Vermutung aufzustellen: Im Augenhintergrund weisse Plaques mit Blutherden gemischt, in dem mittleren Netzhautbezirk um die Papille; die darüber ziehenden Netzhautgefässe werden wohl

---

[1]) v. Graefe's Arch. f. Ophth. Bd. LXXXI, 1. 1912.

normal ausgesehen haben, da die sklerotische Wandveränderung nur die feinen Gefässzweige von dritter Grösse ergriffen zu haben scheint. Mit Zunahme der Plaques wird erst die Netzhaut in ihrer ganzen Fläche opak geworden, und im vorderen Gebiet werden etwas grössere frische Blutungen hinzugetreten sein, dies um so mehr, da zu der Netzhautablösung, welche wahrscheinlich schon relativ früh aufgetreten war, ein glaukomatöser Zustand hinzugekommen ist, welcher auf die schon stark veränderten Netzhautgefässe noch mehr als Stromhindernis gewirkt haben mag.

Die Annahme einer solchen Krankheitsentwicklung hat eine gewisse Berechtigung, da wir in neuester Zeit bei jungen Leuten drei Fälle zur Beobachtung bekommen haben, welche verschiedene Stadien desselben Kranheitsprozesses zu zeigen scheinen.

Der eine Fall betraf einen vollkommen gesunden 24jährigen Mann; er hatte auf dem rechten Auge etwas entfernt von der Papille im mittleren Netzhautbezirk lauter Plaques, mit kleinen Blutflecken gemischt; es war ein Bild, welches dem der nephritischen Netzhautveränderungen nicht unähnlich war; nur dass sich hier während der langen Beobachtungszeit weder Albuminurie, noch Glykosurie nachweisen liess.

Der zweite Fall betraf ein 18jähriges Mädchen, welches ebenfalls auf dem rechten Auge, etwas entfernt von der Papille in dem umgebenden Netzhautbezirk, lauter glänzendweisse Plaques von verschiedener Grösse zeigte; nur waren hier keine Blutherde aufzufinden, abgesehen von einer bindegewebigen Flocke auf der Papille, welche wahrscheinlich aus der Organisation einer alten Glaskörperblutung hervorgegangen war. An den Netzhautgefässen, welche über den Krankheitsbezirk hinziehen, waren keine Veränderungen nachzuweisen.

Der dritte Fall war höchst interessant, da die 16jährige Patientin bei vollkommener körperlicher Gesundheit auf dem linken Auge eine grosse Veränderung zeigte, welche mit dem oben berichteten Fall eine gewisse Ähnlichkeit aufwies. Die Netzhaut, welche zum Teil abgehoben war, bot eine wellige, vollkommen glänzendweisse Fläche, auf welcher Blutherde nur spärlich zu sehen waren. Die darüber ziehenden Gefässe waren fast normal, nur die Venen etwas erweitert und geschlängelt. Das ganze Aussehen war ungemein glänzend, da der Glaskörper vollkommen durchsichtig war. Bei langer Beobachtung war keine Veränderung nachweisbar, aber nach der Angabe eines Arztes, welcher die Patientin fast nach einem Jahre zu sehen Gelegenheit hatte, scheint eine allmähliche Veränderung des Netzhautbildes eingetreten zu sein.

Hier haben wir also in drei Fällen eine Krankheit der Netzhaut, deren charakteristischer Befund das Vorhandensein weisser Exsudatmassen hinter den retinalen Gefässen ist, und zwar in mehreren isolierten Herden oder in einer diffusen Ausbreitung über die ganze

Netzhaut. Da das Krankheitsbild der Fälle untereinander eine grosse Ähnlichkeit aufweist, so scheint unsere Annahme nicht unbegründet zu sein, dass hier eine Netzhauterkrankung gleichen Ursprungs vorliegt; nur ist es schwer, dies sicher zu entscheiden, da wir in bezug auf die Ätiologie gar keine Anhaltspunkte haben. Alle Kranken waren vollkommen gesund; im Harn weder Eiweiss, noch Zucker, auch Syphilis und Tuberkulose nicht nachweisbar. Charakteristisch ist die Einseitigkeit der Erkrankung, indem bei allen unsern Kranken das andere Auge ein vollkommen normales Aussehen darbot, trotzdem wir bei der Untersuchung dem Hintergrund besondere Aufmerksamkeit geschenkt haben. Gerade die Einseitigkeit deutet darauf hin, dass hier eine Erkrankung lokalen Ursprungs vorliegt; sie kann aber nicht als strikter Beweis gelten, da auch bei einer allgemeinen Körpererkrankung eine einseitige Augenaffektion vorkommen kann. Auch das jugendliche Alter der Kranken ist charakteristisch, wie von vielen Autoren angegeben wird; bekanntlich ist es eine Krankheit, welche im Alter zwischen 15—25 Jahren am häufigsten vorkommt; aber unter 10 Jahren ist sie auch nicht selten, ja sogar unter 5 Jahren ist sie einigemal beobachtet, so von Ginsberg[1]) im dritten Lebensjahre, von Eversheim[2]) im Alter von $4^1/_2$ und $2^3/_4$ Jahren. Von unsern oben berichteten Fällen waren drei Kranke im Pubertätsalter, während unser Kind erst zwei Jahre alt war, vielmehr kaum ein Jahr zwischen Geburt und Auftreten der Augenkrankheit verflossen war. Wenn dabei der ungemein langwierige, schleichende Verlauf der Krankheit in Erwägung gezogen wird, so ist es nicht unwahrscheinlich, dass der Beginn der Krankheit bis in die fötale Lebenszeit zurückzudatieren sein mag, und somit wohl eine kongenitale Ursache vorliegen würde, worauf schon Coats hingedeutet hat.

Auffallend ist, dass diese Krankheit bis jetzt vorwiegend beim männlichen Geschlecht angetroffen worden ist, wenigstens nach meiner darauf bezüglichen Aufzählung dreimal häufiger, als beim weiblichen Geschlecht. Diese Differenz ist aber vielleicht etwas zu reduzieren, da es überall üblich ist, dass die Männer bei ihren Erkrankungen sich häufiger vorstellen, als die Frauen.

Wenn wir den histologischen Befund des untersuchten Falles in bezug auf die Pathogenese etwas genauer in Betracht ziehen, so kann nicht gesagt werden, dass hier ein entzündlicher Prozess im gewöhnlichen Sinne vorliege. Wenn auch ein geringer Grad davon im Be-

[1]) Zentralbl. f. Augenheilk. 1894. S. 322.

[2]) v. Graefe's Arch. f. Ophth. Bd. LXX. S. 111. 1909.

reich das Uvealtractus nicht zu verneinen ist, so könnte dies doch von einem toxischen Agens herrühren, welches etwa von zerfallenen Blutkörperchen abstammte. Die Netzhauterkrankung selbst ist vielmehr ein degenerativer Prozess, bei welchem Gefässerkrankung mit multiplen Hämorrhagien und Netzhautdegeneration mit ödematöser Infiltration nebeneinander oder hintereinander aufgetreten sind. Es ist natürlich schwer zu sagen, was das Primäre war, da es sich bei unserer Untersuchung um einen weit fortgeschrittenen Krankheitsprozess handelte; da aber die Gefässalteration eine zu auffallende war, so ist die Vermutung nahe liegend, dass eine primäre Gefässalteration, wie oben schon gesagt, den Beginn des ganzen Erkrankungsprozesses eingeleitet hat. Die Veranlassung dazu ist vollkommen dunkel; nach unserer Ansicht muss aber in Zukunft mehr daran gedacht werden, dass das ursächliche Moment der Erkrankung vielleicht doch kongenitalen Ursprungs ist, da wir gerade in dem nervösen Organe sehr häufig degenerative Erkrankungen antreffen, welche auf kongenitaler Basis beruhen und erst später im juvenilen Lebensalter zur Erscheinung kommen. Jedenfalls wird es noch lange dauern, bis das Wesen dieser seltenen Erkrankung durch genaue Untersuchung ähnlicher Krankheitsfälle klargestellt ist, wozu unser Fall nur einen bescheidenen Beitrag bilden soll.

In bezug auf die Literatur dieser Krankheit verweise ich auf die Arbeit von Coats, wo alle bis jetzt berichteten Fälle ausführlich referiert sind.

Beitrag zur Frage der Amblyopia sympathica. (Amblyopia sympathica maligna?)

Von

Dr. A. Perlmann,
Augenarzt in Iserlohn.

Im 81. Band, Heft 2 dieses Archivs bespricht Elschnig die Amblyopia sympathica und erklärt, dass er deren Vorkommen sehr skeptisch gegenüberstehe. Er teilt einen Fall mit, der zunächst ein Beispiel sympathischer Amblyopie zu sein schien, sich aber dann als hysterische Amblyopie bei schleichender sympathischer Iritis herausstellte, und erwähnt dabei, dass ausser einer Beobachtung Féjers aus dem Jahre 1909 seit Schirmers Arbeit kein weiterer Fall veröffentlicht worden sei.

Ich habe im Jahre 1910 einen einschlägigen Fall im Verein rheinisch-westfälischer Augenärzte vorgestellt. Es ist leicht begreiflich, dass er Elschnigs Aufmerksamkeit entgangen ist, da er bisher nur im Sitzungsbericht veröffentlicht wurde. (Perlmann, Ein Fall von Amblyopie und Accommodationslähmung nach perforierender Verletzung des andern Auges, Klin. Monatsbl. f. Augenheilk. Bd. XLVIII, S. 494 ff.) In den seither vergangenen $2^1/_2$ Jahren stand der Kranke ohne Unterbrechung in meiner Beobachtung; darum dürfte der Fall wohl geeignet sein, zu der noch so dunklen Frage der Amblyopia sympathica einen wertvollen Beitrag zu liefern.

Krankengeschichte.

Vorgeschichte: F. S., 38 Jahre, Rohrzieher. Verletzung des linken Auges durch einen grossen Stahlsplitter am 24. VI. 08. Die erste Behandlung fand nicht durch mich statt. Ich bin für diese Zeit auf die Angaben des Unfall-Gutachtens angewiesen. Es fand sich bei der sofort erfolgten Aufnahme ein 1 cm langer, etwa senkrechter, den unteren Limbus überschreitender Hornhautriss mit Vorfall innerer Teile. Abtragung, Wundnaht, Einspritzung von Hydrarg.-oxycyanat-Lösung ins Augeninnere.

16. VII. 08. Discission der ungetrübten Linsenteile.

27. VII. 08. Starausziehung.

4. VIII. 08. Entlassung aus dem Krankenhause.

Das zwei Monate später ausgestellte Gutachten gibt auf dem rechten Auge volle Sehschärfe an (weitere Bemerkungen über dieses Auge fehlen), im verletzten findet sich eine fast völlig verlegte, kleine excentrische Pupille, vordere Synechie an der Narbe, Lichtschein.

Anfang November 1909, also 16 $^1/_2$ Monate nach dem Unfall, sah ich den Verletzten zum erstenmal. Schon bald nach der Wiederaufnahme der Arbeit hat er eine Verschlechterung der Sehkraft bemerkt. Diese hat andauernd langsam zugenommen, aber als Ernährer einer grossen Familie arbeitete er doch immer noch weiter, bis es zuletzt gar nicht mehr ging. Darum gab er schliesslich die Fabrikarbeit doch auf und bewarb sich um eine Stelle als Wächter. Bei der hierzu notwendigen Untersuchung gab ihm der Kreisarzt den dringenden Rat zu augenärztlicher Behandlung, und das erst hat ihn jetzt zu mir geführt.

Von den Augenbeschwerden gab er folgende Schilderung: Das gute Auge ermüdet rasch bis zu vorübergehender vollständiger Verdunklung des Blicks. Durch helles Licht wird das Auge sehr belästigt, besonders blendet ihn das elektrische Licht bei der Nachtschicht. Dann beginnt das Auge zu schmerzen und tränt, dass die Tropfen über das Gesicht laufen. Anderseits ist ihm auch herabgesetztes Licht unerwünscht, weil er dabei sehr schlecht sieht. So stolpert er z. B. beim Heimweg von der Arbeit in der Dämmerung häufig über unbemerkte Hindernisse und gerät manchmal sogar vom Wege ab in den Chausseegraben. Bei Witterungswechsel rötet sich das verletzte Auge, und beide Augen schmerzen und tränen. Auch hat er häufig Kopfschmerzen, besonders in der Stirn über dem blinden Auge.

Ferner wird über Blutandrang zum Kopfe, leichte Aufgeregtheit, Angstgefühle, Herzklopfen, Appetitlosigkeit, Schlaflosigkeit und niedergedrückte Gemütsstimmung geklagt.

Erster Befund: Schwächlicher, magerer Mann von mittlerer Grösse und blasser Gesichtsfarbe. Der Gesichtsausdruck ist schlaff und traurig, oft wird tiefaufseufzend wie unter einer schweren Last Atem geholt, die Gestalt ist gebeugt und sinkt beim Sitzen ganz in sich zusammen, bei Anstrengungen der Augen, z. B. bei der Sehprüfung, beginnt der ganze Körper, besonders die die Sehprobe haltenden Hände, zu zittern. — Im Trinken ist er sehr mässig, seit 20 Jahren dagegen starker Raucher, für Tuberkulose spricht nichts in Anamnese oder Befund, ebensowenig für Lues, er ist Vater sechs gesunder Kinder, Frau hat nie abortiert. Pirquet und Wassermann-Proben führte ich zu jener Zeit noch nicht an meinen Kranken aus. Urin klar, frei von Eiweiss und Zucker. Die in der langen Beobachtungszeit von interner und neurologischer Seite oft vorgenommenen Untersuchungen des Allgemeinzustandes und besonders des Nervenstatus ergaben keinen besonderen Befund und kamen zu der Diagnose: Leichter Grad von Schwäche des Gesamtnervensystems.

Linkes verletztes Auge: Augapfel leicht gerötet, etwas berührungsempfindlich, mässig geschrumpft, weich. Iris mit der Hornhautnarbe verwachsen, Vorderkammer sehr abgeflacht, Pupille klein, nach unten verlagert, unbeweglich, völlig verlegt. Sehvermögen erloschen.

Rechtes Auge: Auge ebenfalls etwas gerötet, empfindlich, lichtscheu und zum Tränen geneigt; keine Spannungsvermehrung oder -verminderung. Pupille auf Licht gut reagierend, auf Accommodation starr, 3—4 mm gross, rund und frei beweglich. Im Augeninneren alles normal, besonders keine Descemetschen Beschläge, keine Trübungen im Glaskörper, keine Schwellung, Hyperämie oder Abblassung der Papille. Visus $^5/_{25}$, Hypermetropie von 0,75 *D*, kein Astigmatismus, Schweigger 0,6 wird mit + 4 *D* in 25 cm mühsam gelesen, Accommodationsbreite etwa 1 *D*; Gesichtsfeld rundherum auf 40 Grad vom Fixierpunkt, nur oben auf 20 Grad eingeengt, Farben nur nahe am Fixierpunkt, Rot überschreitet nirgends die Blaugrenze, kein zentrales Skotom.

Untersuchung der Nase und ihrer Nebenhöhlen, die seitdem mehrfach wiederholt wurde, ergab ein negatives Resultat.

Verlauf: Natürlich riet ich dringend zur Enucleation, in die der Kranke aber erst drei Wochen später einwilligte, worauf sie sofort vorgenommen wurde. Der herausgenommene Bulbus wurde zunächst am Sideroskop untersucht, ohne dass Eisen in ihm nachzuweisen gewesen wäre, und dann in die Freiburger Klinik geschickt, wo durch das liebenswürdige Entgegenkommen des Herrn Geheimrat Axenfeld die mikroskopische Untersuchung stattfinden konnte. Auch an dieser Stelle sage ich ihm dafür meinen besten Dank. Ausser den verschiedenen Verletzungs- und Operationsnarben und einer leichten Netzhautabhebung zeigte der Augapfel nur Atrophie, alle frischen, insbesondere für sympathisierende Entzündung charakteristischen Entzündungserscheinungen fehlten.

Nach der Entfernung des verletzten Auges klangen die Reizerscheinungen des andern allmählich ab; Schmerzen, Rötung und Tränen verschwanden, auch die Lichtscheu nahm ab. Im übrigen trat aber statt der erwarteten Besserung zunächt eher noch eine Verschlimmerung ein: Die Sehschärfe sank auf $^1/_{10}$, die Ermüdbarkeit nahm noch zu, ebenso die Gesichtsfeldeinengung, die Accommodationslähmung blieb unverändert bestehen.

In dem leeren Bindehautsack fand sich noch lange Zeit eine starke Empfindlichkeit, besonders bei Druck oben innen gegen den Knochen.

Zunächst wurde mit Jod und Roborantien eine Unterstützung der Heilung angestrebt und die weitere Verschlechterung auf den durch die Operation gesetzten Nervenshock zurückgeführt. Als aber nach weiteren vier Wochen alles noch unverändert war, wurde eine Schmierkur von täglich 2 g Ungt. cin. eingeleitet, Jod weitergegeben, Strychnin injiziert, Eserin eingeträufelt, und das Auge galvanisiert. Eserin verengerte die Pupille auf 2 mm und regte die Accommodation soweit an, dass Schweigger 1,75 in 30 cm ohne Glas langsam gelesen wurde.

Bei dieser Behandlung wurden gleichzeitig die roborierenden Massnahmen beibehalten. Ganz allmählich begann nun insofern eine Besserung einzutreten, als die Sehschärfe sich wieder auf $^1/_5$ hob, und die Gesichtsfeldaussengrenzen sich erweiterten. Die Farbengrenzen blieben jedoch so eng wie vorher, und als Eserin ausgesetzt wurde, zeigte sich, dass die Accommodationslähmung unvermindert fortbestand.

Nachdem dieser Zustand etwa drei Monate gedauert hatte, und 150 g graue Salbe verrieben waren, ohne dass sich weitere Fortschritte einstellten, fand der Kranke auf meine Veranlassung in der Nervenheilanstalt des Herrn

Geheimrat Cramer in Göttingen Aufnahme, wo er vom 24. III.—3. IX. 10 blieb. Auch dort ist ein organisches Leiden nicht festgestellt worden, auch keine Hysterie, vielmehr nur die oben erwähnten Erscheinungen allgemeiner nervöser Erschöpfung und Depression.

Die weitere stärkende Behandlung in dieser Anstalt bewirkte eine wesentliche Gewichtszunahme und eine Erfrischung des Kranken und erwies sich auch für das Auge insoweit günstig, dass er bei seiner Entlassung zeitweilig $^2/_3$ Sehschärfe erreichte und in der Nähe einzelne Worte feinen Drucks (Schweigger 0,5) entziffern konnte, während die Accommodationsbreite nach wie vor nur 1 *D* betrug.

In den seither verflossenen zwei Jahren hat sich das Allgemeinbefinden unter beständigen Schwankungen im ganzen wieder erheblich verschlechtert. Der Kranke verrichtet leichte Botendienste, während eine ununterbrochene Behandlung mit Kräftigungsmitteln, Bädern usw. sich bemüht, wenigstens diesen geringen Grad von Erwerbsfähigkeit aufrecht zu erhalten.

Der Augenbefund ist zur Zeit dieser Mitteilung (September 1912) folgender:

Jetziger Befund. Linkes Auge: Kunstauge, Bindehautsack leicht katarrhalisch entzündet, Augenhöhle in der Gegend des N. supraorbitalis noch immer druckschmerzhaft.

Rechtes Auge: Weiss, reizlos, frei beweglich; auch hier Schmerzen bei Druck auf den N. supraorbitalis. Pupille 4 mm gross, verengert sich auf Lichteinfall, dagegen nicht bei Aufforderung zur Nahefixation; brechende Medien klar, im Augenhintergrund alles vollkommen normal. Sehschärfe $^5/_{20}$ mühsam, $+ 0{,}75\,D$ ebenso, mit $+ 4\,D$ in 25 cm Schweigger 1,25 mühsam. Lässt man bei der Schattenprobe abwechselnd weit und nahe fixieren, so tritt kein Schattenwechsel ein. Auf Eserin verengert sich die Pupille auf 2 mm, die Accommodation bleibt unbeeinflusst. — Gesichtsfeldgrenzen: Weiss oben 30°, oben innen 45°, innen 55°, innen unten 50°, unten 50°, aussen unten 70°, aussen 70°, aussen oben 50°. Blau folgt den Grenzen für Weiss rundherum im Abstand von 10—20°, Grün und Rot sind dagegen etwas eingeschränkt. Kein zentrales Skotom; Lichtscheu gering, Lichtsinn, geprüft mit Seggels und Treitels Tafeln, erheblich herabgesetzt; von den Stillingschen pseudoisochromatischen Tafeln werden nur die leichtesten und auch diese nur sehr langsam entziffert; Tiefenschätzungsvermögen, geprüft am Pfalzschen Apparat, kaum vorhanden.

Eine neuerlich vorgenommene Untersuchung der Nase und ihrer Nebenhöhlen ergab wieder ein negatives Resultat.

Kurze Zusammenfassung der Krankengeschichte.

Ein 38jähriger, aller Wahrscheinlichkeit nach ganz gesunder Mann erleidet eine durchbohrende Verletzung eines Augapfels, die anscheinend ohne besonderen Zwischenfall in kurzer Zeit mit fast völliger Vernichtung des Sehvermögens ausheilt. Einige Monate später beginnt unter gleichzeitiger nervöser Schwächung des ganzen Körpers auf dem andern vorher normalen Auge mit leichten Reizungserscheinungen eine Abnahme der zentralen Sehschärfe, des Gesichtsfeldes, der Farbenempfindung, des Lichtsinns, ferner eine rasche Ermüdbarkeit der Netzhaut, verbunden mit Überempfindlichkeit gegen Licht, schliesslich

eine Lähmung des Sphinkters und des Ciliarmuskels, während der Spiegelbefund andauernd normal bleibt. Nach Beseitigung des verletzten Auges verschwinden die Reizerscheinungen ziemlich rasch, die andern dagegen bessern sich unter kräftigender Behandlung allmählich wohl etwas, kehren jedoch nach Wiederaufnahme der Arbeit allmählich in fast unverminderter Stärke zurück.

Epikrise.

Die Berechtigung zur Auffassung des geschilderten Falles als sympathische Erkrankung könnte von vornherein mit dem Einwand bestritten werden, dass die mikroskopische Untersuchung in dem verletzten Auge ja gar keine Anzeichen frischer, sympathisierender Entzündung ergeben habe. Dies zugegeben ist doch anderseits darauf hinzuweisen, dass

1. bei der schweren Verletzung und dem Ausgang in vordere und hintere Synechie mit Pupillenverschluss jedenfalls eine traumatische Iritis tätig gewesen ist,

2. als der Mann in meine Beobachtung kam, auf beiden Augen ein Reizzustand vorhanden war, der nach der Enucleation verschwand,

3. drei Monate nach der Verletzung auf dem zweiten Auge volle Sehschärfe mit Sicherheit festgestellt worden ist, während ich nach weiteren 13 Monaten die schwere Amblyopie fand.

Wenn Schirmer die Amblyopia sympathica auch den Symptomen sympathischer Reizung zuzählt, so scheint es mir für die Diskussion dieses Falles doch von Vorteil, die Symptome des rechten Auges zunächst einmal in die beiden Gruppen: der Reizung und der Amblyopie zu sondern.

Die erste Gruppe: Empfindlichkeit des Auges, Tränen, Lichtscheu, Rötung umfasst die gewöhnlichen Zeichen sympathischer Reizung, deren sympathische Natur wohl um so weniger in Frage gestellt ist, als sie durch die Enucleation zum Verschwinden gebracht wurden. (Etwas Lichtempfindlichkeit ist allerdings dauernd zurückgeblieben.)

Die Symptome der zweiten Gruppe zeichnen sich vor denen der ersten dadurch aus, dass sie auch nach der Entfernung des linken Auges fortbestanden. Sind auch sie sympathischer Natur?

Es handelt sich um folgende Erscheinungen: Sehschwäche und schnelle Ermüdbarkeit (retinale Amblyopie und Asthenopie), mangelhafter Licht- und Farbensinn, Gesichtsfeldeinengung, Sphinkterparese und Accommodationslähmung. Innerhalb dieser Reihe beanspruchen die

Lähmungserscheinungen eine besondere Stellung, denn sie sind das einzige Symptom, das nicht dem Willen des Patienten unterworfen und daher objektiver Prüfung zugänglich ist, während die Feststellung aller andern Symptome bei dem normalen Spiegelbefund nur auf subjektiven Methoden beruht.

Es entsteht daher zunächst die Frage: Ist die Accommodationslähmung sympathischer Natur oder nicht? — Man findet sie bekanntlich bei Bulbuskontusionen, ferner bei akuten Infektionen: Masern, Scharlach, Diphtherie, Influenza, Mumps, Skorbut, Recurrens, ferner bei Diabetes, Tabes, Paralyse, Syphilis und hereditärer Gehirnlues, multipler Neuritis, Alkoholneuritis und schliesslich bei Intoxikationen. Für alle diese Ätiologien findet sich hier nicht der geringste Anhalt. Gegen Syphilis spricht, dass der Patient sechs lebende Kinder hat, die Frau nie abortierte, und Jod und Quecksilber in erheblichen Mengen ohne den geringsten Erfolg angewandt sind. Alkoholiker ist er nicht, dagegen starker Raucher. Da die Papille aber in der ganzen langen Beobachtungszeit normal war und blieb, ist eine retrobulbäre Neuritis auszuschliessen.

Alle bisher genannten Ätiologien der Accommodationslähmung sind für diesen Fall also abzulehnen, bleibt nur noch die sympathische Erkrankung übrig. Hierbei ist Accommodationsschwäche bekanntlich eines der häufigsten Symptome, das oft dem eigentlichen Ausbruch der Krankheit voraufeilt und daher ein wertvolles Mittel zur Indikationsstellung für die Enucleation abgibt. Während sie aber eines der sympathischen Reizsymptome darstellt und mit der Beseitigung des irritierenden Auges ebenfalls beseitigt zu sein pflegt, trifft das auf vorliegenden Fall nicht zu. Im Gegenteil, sie nahm nach der Enucleation noch zu und wurde trotz energischer Eserinbehandlung allmählich total, so dass die Accommodation heute auch nicht mehr mit Eserin zu beeinflussen ist.

Die Sehstörung stellt sich als eine sogenannte retinale asthenopische Amblyopie ohne Befund dar, von der nicht genau gesagt werden kann, wo die Amblyopie aufhört, und die Asthenopie beginnt. Bisweilen werden drei, bisweilen sechs Reihen der Probetafel gelesen, aus der einen Reihe dieser, aus der andern jener Buchstabe, bisweilen muss die Prüfung schon nach einer Minute abgebrochen werden, bisweilen kann sie fünf Minuten dauern. Ist die Beleuchtung der Sehproben zu grell, so wird bald über Blendung geklagt, ist sie zu gering, so erkennt er nichts. Unter diesen Umständen kann von einer exakten Feststellung der Sehschärfe natürlich keine Rede sein. —

Die Gesichtsfeldgrenzen lassen sich dagegen mit viel grösserer Genauigkeit aufnehmen, wie zahlreiche Kontrollen ergaben. Man muss nur recht häufig Erholungspausen einschalten. Benutzt wurde das Schweiggersche Handperimeter mit den 5 mm Quadraten.

Schirmer rechnet auch die Amblyopie zu den sympathischen Reizerscheinungen und verlangt infolgedessen zu ihrer Diagnose das Fehlen von anatomischen Erkrankungen im sympathisierten Auge und die Rückkehr der früheren Sehschärfe nach Aufhören der Reizzustände im andern Auge. Mein Fall genügt also nur der ersten Bedingung. — Schirmer stellt 25 Fälle aus der Literatur zusammen, die beiden eben genannten Forderungen entsprechen. Der später veröffentlichte von Feier (vgl. Einleitung) scheint ebenfalls dazuzugehören. Die andern in der Literatur niedergelegten Fälle, wo — wie bei meinem Falle — trotz Enucleation keine funktionelle Besserung eintrat, ist Schirmer geneigt, den Simulationen zuzurechnen. Darauf möchte ich weiter unten eingehen und zunächst die Frage erörtern, ob sich das Krankheitsbild, d. h. die zweite Symptomengruppe nicht am besten als traumatische Hysterie erklären lasse.

Würde sich die retinale Amblyopie und Asthenopie auch zwanglos dieser Diagnose einfügen, so scheint mir das bei der Gesichtsfeldbeschränkung schon auf Schwierigkeiten zu stossen. Die Einengung ist nicht konzentrisch wie bei der Hysterie, sie ist oben am stärksten (25°), beträgt dagegen in den andern Meridianen 20° und innen und innen unten nur 5°. Ferner überschreitet die Rotgrenze nirgends die für Blau. Dann fehlte das bei Hysterischen übliche Springen der Gesichtsfeldgrenzen; bei innerhalb kurzer Zeit wiederholten Untersuchungen (ich habe z. B. einmal während zweier Wochen jeden Tag eine Aufnahme gemacht) fanden sich stets die gleichen Umrisse, während die in der Krankengeschichten erwähnte Erweiterung des Gesichtsfeldes allmählich und gleichmässig innerhalb längerer Zeiträume erfolgte. —

Auch die Lähmung der inneren Augenmuskeln spricht meines Erachtens gegen Hysterie. „Hysterische Lähmungen sind Willenslähmungen“ (Strümpell). Also kann Hysterie schwerlich Lähmung von Muskeln, die der Willkür entzogen sind, in diesem Fall des Sphinkter und Ciliaris, hervorbringen.

Ferner sind hysterische Amblyopien, im Gegensatz zu meinem Falle, der Behandlung sehr zugänglich und bessern sich schnell auf indifferente Massnahmen, wie z. B. der Fall Elschnigs a. a. O. zeigt.

Zu allen diesen gegen Hysterie sprechenden Momenten kommt

die Tatsache, dass einer unserer bedeutendsten Neurologen die Erkrankung bei einhalbjähriger Anstaltsbeobachtung nicht für Hysterie erklärt hat.

Nach alledem muss ich die Diagnose „Traumatische Hysterie" für meinen Fall ablehnen. —

Das Verhalten des Kranken bei den Sehprüfungen ähnelt bei dieser Amblyopie sehr dem Verhalten der Aggravanten, wie man es bei den Rentennachprüfungen leider häufig genug zu studieren Gelegenheit hat. Der Patient gibt sich scheinbar die grösste Mühe, er wird hochrot im Gesicht, die Hände, welche die Sehprobe halten, zittern, er hält die Tafel bald nahe ans Auge, bald weit davon und erklärt schliesslich, nichts lesen zu können, alles verschwinde immer vor den Augen. Bei der Fernprüfung liest er einmal zwei Reihen tiefer ein Zeichen, obwohl er zwei Reihen höher nichts erkennen zu können angab, lauter Dinge, aus denen man unter andern Verhältnissen ohne weiteres auf Simulation schliessen kann. Schirmer und Elschnig geben denn auch den dringenden Rat, in diesen Fällen sorgsam auf Simulation zu fahnden, und sind geneigt, eine Anzahl der bisher veröffentlichten rätselhaften Fälle so zu erklären.

Im vorliegenden Fall, glaube ich jedoch, diesen Verdacht mit grösster Wahrscheinlichkeit zurückweisen zu können. Ich will dabei von der Sehschärfeprüfung ganz absehen, denn da es zum Wesen der sympathischen Amblyopie gehört, infolge der raschen Ermüdung vielfach wechselnde Angaben zu machen, so hätten subjektive Simulationsproben, wie etwa die Sehprüfungen in verschiedenen Abständen, wenig Beweiskraft. Anders steht es jedoch mit der Sphinkterschwäche und der Accommodationslähmung. Eine übermittelweite Pupille mit erhaltener Lichtreaktion und unvollkommener Eserinwirkung lassen sich nicht vortäuschen. Nicht ganz so einwandfrei beweisend ist das Starrbleiben der Pupille bei der Aufforderung zur Nahefixation und das Ausbleiben des Schattenwechsels hierbei, weil die subjektive Mitwirkung des Untersuchten notwendig ist. Er kann es zum Zweck der Täuschung bei diesen Proben unterlassen, die gebotene Nahefixation auszuführen, doch ist das eine Aufgabe, deren Durchführung bei jahrelang fortgesetzter Beobachtung recht schwierig sein möchte, ganz abgesehen davon, dass der einfache Mann kaum ein Verständnis für die Bedeutung der vorgenommenen Untersuchung besitzen dürfte. — Eine sehr erhebliche Beweiskraft gegen den Verdacht der Simulation scheint mir schliesslich das Moment der Vorgeschichte zu besitzen, dass der Mann erst $16^1/_2$ Monate nach der Verletzung wieder

zum Arzt ging, obwohl die fraglichen Symptome ihn inzwischen sogar schon gezwungen hatten, seine gutbezahlte Fabrikarbeit aufzugeben und sich um eine weit schlechter gelohnte Tätigkeit zu bewerben. Hätte er es auf eine Erhöhung seiner Rente abgesehen, dann wäre er sicherlich längst an Arzt und Berufsgenossenschaft mit entsprechenden Anträgen herangetreten.

Nach Ausschluss aller andern Erklärungsmöglichkeiten des vorliegenden Falles bleibt für die Annahme einer sympathischen Amblyopie die meiste Wahrscheinlichkeit übrig. Man ist zu der Hypothese gezwungen, dass der Reiz, den das sympathisierende Auge ausübte, zwei Gruppen von Symptomen an dem sympathisierten hervorbrachte, von denen die erste (Schmerzen, Tränen, Rötung) durch die Entfernung des verletzten Auges beseitigt werden konnte, während die zweite Gruppe (Amblyopie, Asthenopie, interne Ophthalmoplegie) — vielleicht infolge zentral gesetzter toxischer Läsionen? — schon zu einer vom sympathisierenden Auge unabhängigen Erkrankung fortgeschritten war.

Da man in vorliegendem Falle den Vorwurf einer zu kurzen oder ungenauen Beobachtung schwerlich wird erheben können, fragt es sich, ob Schirmer und Elschnig mit Recht die bisher veröffentlichten ähnlichen Fälle als Simulation oder Hysterie abtun wollen. Es bleibt doch anderseits auch die Möglichkeit offen, dass unsere Einteilung der sympathischen Erkrankung in Reizung und Entzündung ungenügend ist, dass es ausser der sympathischen Amblyopie, die mit den übrigen Reizsymptomen nach Enucleation schwindet, auch eine der Enucleation trotzende Amblyopie gibt, die man zum Unterschied von jener benignen als maligne sympathische Amblyopie bezeichnen könnte.

Da das Vorkommen einer derartigen Amblyopie in der heutigen Zeit der Unfallrenten beträchtliche praktische Bedeutung besitzt, wäre es sehr wünschenswert, dass möglichst alle einschlägigen Fälle bekannt gegeben würden.

[Aus der Kgl. Universitäts-Augenklinik zu Halle a. S. Dir.: Prof. Dr. E. v. Hippel.]

Syphilis und Auge.

VII. Mitteilung[1]).

Beitrag zur Klinik und pathologischen Anatomie der Augensyphilis.

Von

Priv.-Doz. Dr. Jos. Igersheimer,
Oberarzt der Klinik.

Mit Taf. IV—V, Fig. 1—6, und einer Figur im Text.

Für die Pathogenese der Augensyphilis, besonders auch der Entstehung syphilitischer Prozesse in den einzelnen Abschnitten des Auges, wäre eine Kenntnis der pathologischen Anatomie vor allem von Frühstadien von erheblichem Wert. In der Tat ist aber die pathologisch-anatomische Literatur, wenn man sie vom Standpunkt der Pathogenese aus sichtet, ungemein spärlich. Denkt man an die Fülle klinischer Beobachtungen von syphilitischen Augenleiden, so erscheint dieser Mangel erstaunlich, ist aber doch aus zwei Gründen verständlich. Einmal kommen fast immer nur ältere Stadien zur anatomischen Verarbeitung, und zweitens handelt es sich mit wenigen Ausnahmen um eine Herausnahme des Bulbus auf dem Sektionstisch, also viele Stunden, auch Tage, nach dem Tod. Dass auf diese Weise die histologischen Verhältnisse, vor allem in der Retina, sehr erheblich verwischt werden, ist ohne weiteres klar. Auf diese Weise kommt es, dass gerade die meist diskutierten Fragen in der Pathogenese der Augensyphilis heute noch ebenso ungelöst sind als vor mehreren Decennien, dass, um ein Beispiel anzuführen, manche Forscher die pathologisch-anatomischen Ergebnisse zur Beurteilung der Frage etwa, ob die Chorioretinitis luetica von einer Erkrankung der Aderhaut oder Netzhaut ihren Ausgang nimmt, für ungeeignet halten und sich vor

---

[1]) Mitteilungen I—VI finden sich in: I. v. Graefe's Arch. f. Ophth. Bd. LXXVI. 1910. — II. Deutsche med. Wochenschr. Nr. 20. 1910. — III. Münch. med. Wochenschr. Nr. 51. 1910. — IV. Ber. über d. 37. Vers. d. ophth. Ges. Heidelberg. 1911. S. 59. — V. Zeitschr. f. Bek. d. Geschlechtskrankh. 1911. — VI. Ber. über d. 38. Vers. d. ophth. Ges. Heidelberg. 1912. (Münch. med. Wochenschr. Nr. 39. 1912.)

allem auf klinische Kriterien stützen. Es wird daher eine bestehende Lücke durch den Fall, den ich hier genauer schildern werde, ausgefüllt, bei dem es sich um ein Auge handelt, das sich in einem frühen Stadium luetischer Entzündung befindet, das lebenswarm fixiert und mit modernen Untersuchungsmethoden geprüft werden konnte[1]). Es ist an Hand dieses Falles möglich, zu einer Reihe prinzipiell wichtiger Fragen auf dem Gebiet der pathologischen Anatomie und Klinik der Augensyphilis Stellung zu nehmen. Eine Untersuchung weiterer Fälle, die die obigen beiden Bedingungen erfüllen, wäre zur Vertiefung unserer Kenntnisse sehr erwünscht.

Charlotte Tr. aus Halle (Kr.-J. 911/1910) wird von der Kinderklinik am 22. I. 10, 6 Monate alt, mit der Diagnose Lues hereditaria der Augenklinik überwiesen.

Der Geburt dieses Kindes gingen 4 Totgeburten voraus. Wassermannsche Reaktion bei der Mutter stark positiv. Das Kind war am 27. VIII. 09., also wenige Tage alt, wegen Conjunctivitis in poliklinischer Behandlung gewesen, sonst hatte man damals nichts Abnormes an den Augen äusserlich bemerkt. Vor acht Wochen fielen der Mutter „drei weisse Bläschen" an dem linken Auge auf, das Auge soll jedoch nie rot gewesen sein.

Befund am 22. I. 10.: Linkes Auge blass, Cornea klar, Vorderkammer sehr eng, Iris weit nach vorn gedrängt, atrophisch. Pupille von einem grauen, dicken Gewebe verschlossen, in dem Blutungen liegen. Bei Beleuchtung mit der Sachsschen Lampe leuchtet die Pupille von allen Seiten gut auf. Kein Einblick in die tieferen Teile des Auges. Tension stark erhöht.

Rechtes Auge äusserlich und auch ophthalmoskopisch bei Homatropinisierung normal.

Der Befund liess sich nicht ohne weiteres deuten. Es musste mit der Möglichkeit eines Glioms gerechnet werden, wenn auch diese Diagnose nicht sehr wahrscheinlich war. Es wurde deshalb das linke Auge wegen Gliomverdachts am 24. I. 10 enucleiert. Optikus erschien auf dem Durchschnitt grau. Glatter Wundverlauf. (Forts. der Krankengeschichte siehe S. 63.)

Dass es sich bei der kleinen Patientin um ein hereditär-luetisches Kind handelte, war von vornherein klar. Es wurde bereits mit dieser Diagnose von der Kinderklinik der Augenklinik überwiesen; es war nach vier Totgeburten das erste lebende Kind seiner Mutter, die selbst eine stark positive Wassermannsche Reaktion darbot. Ob es sich aber bei der Affektion am linken Auge um ein mit der Syphilis zusammenhängendes Leiden handle, war uns durchaus zweifelhaft.

[1]) Eine kurze Demonstration des vorliegenden Falles fand bereits bei der diesjährigen Tagung der Ophth. Ges. zu Heidelberg statt (siehe Sitzungsber. 1912. S. 368).

Das graue dicke Gewebe, das den grössten Teil der Pupille ausfüllte, überhaupt das klinische Bild am Auge war so ungewöhnlich für Lues, dass man sich entschloss, das Auge wegen Gliomverdachts zu enucleieren.

Die anatomische Untersuchung belehrte uns nun, dass nichts von Gliom vorhanden war, sondern dass es sich in der Tat um eine höchst interessante luetische Erkrankung des Augapfels handelte, denn der mikroskopische Befund war folgender:

Cornea: Ganz geringe, kleinzellige Infiltration in den tiefen Schichten des Epithels und im Parenchym. Descemet und Endothel gut erhalten. Die Zellinfiltration nimmt am Limbus etwas zu und erstreckt sich in geringer Stärke auf die Sklera weiter.

Vorderkammer ist besonders nach der Peripherie zu sehr flach. Im Kammerwinkel und auch sonst zerstreut Lymphocyten in geringer Zahl.

Iris (s. Taf. IV, Fig. 1) in der Peripherie mit Lymphocyten und Plasmazellen infiltriert, nicht verdickt, sondern atrophisch. In ihrem mittleren Teil ist die Iris butterglockenförmig vorgewölbt, die Pigmentschicht ist teilweise abgelöst und hängt zusammen mit dem Exsudat in der hinteren Kammer. An manchen Stellen bildet das abgelöste Pigmentblatt Hohlräume, die mit Blutzellen und geronnenen Eiweissmassen zum Teil erfüllt sind; ferner liegen in ihnen losgelöste Pigmentklumpen, die dann auch in den hinteren Schichten der Iris und in noch grösserer Zahl in dem zellreichen Exsudat in und hinter der Pupille anzutreffen sind.

Nach dem Pupillargebiet zu verdickt sich die Iris immer mehr und ist organisch mit einem sehr zell- und gefässreichen Gewebe verbunden, das einen Teil der Pupille ausfüllt. An einzelnen Stellen sind die Lymphocyten zu Knötchen zusammengeschlossen.

Dieses Pupillarexsudat steht mit einer Pseudomembran, die die hintere Kammer grossenteils ausfüllt und sich von einem Ciliarkörper zum andern, an der Vorderfläche der Linse vorbei, hinüberspannt, in direktem Zusammenhang. Diese Pseudomembran besteht aus Bindegewebe, Lymphocyten und versprengten Pigmentteilchen. Zwischen dem organisierten Exsudat und der vorderen Linsenkapsel findet sich eine grosse Hämorrhagie in der die massenhaften, wie ein Wall vor der Linsenkapsel gelagerten Leukocyten besonders auffallen. Nach der Peripherie zu lassen sich die vielen Exsudatfäden, die an dem Pigmentblatt adhärieren, und es zum Teil zur Ablösung gebracht haben, gut erkennen. An manchen Stellen ist dieses Pigment nur gewuchert und sendet spitzige Ausläufer in die hintere Kammer.

Sehr viel hochgradiger sind die Veränderungen der Pigmentschicht an dem Ciliarkörper, allerdings nur in einem Bulbusquadranten (Taf. IV, Fig. 4). Hier ist die Kontinuität der Schicht stellenweise völlig aufgehoben, das Pigment total körnig zerfallen und in die Substanz des Ciliarkörpers oder in die hintere Kammer zerstreut. In diesem besonders stark affizierten Quadranten ist das Epithel über dem Pigment ebenfalls sehr in Mitleidenschaft gezogen, teilweise völlig verschwunden, degeneriert oder gewuchert. Plasmazellen und Lymphocyten sind zwischen und auf den Epithelien zu finden, ebenso in grosser Zahl in der ganzen hinteren Kammer zerstreut.

Im übrigen besteht im ganzen Corpus ciliare eine kleinzellige Infiltration, diffus oder herdförmig, besonders gern um Gefässe herum. Ausser Lymphocyten auch reichliche Plasmazellen. Zwischen den Ciliarfortsätzen öfters kleine Blutlachen.

Die Gefässe der Iris und des Ciliarkörpers zeigen, abgesehen von einer mehr oder weniger kleinzelligen Infiltration ihrer Wandung nur geringe Endothelwucherungen, nirgends obliterierende Prozesse.

Die Linsenkapsel weist auf der einen Seite am Äquator und noch etwas weiter nach vorn reichend einen Riss auf (Taf. IV, Fig. 1). Der vordere Teil der Kapsel ist peitschenförmig geschwungen, und am vorderen Pol hat sich ein ausgesprochener Kapselstar entwickelt. Keine zweite Kapsel. Aus der Berstungsstelle quillt in einigen Schnitten Linsenmasse heraus, und hier fand offenbar auch die Einwanderung von weissen Blutzellen statt, die an peripheren Schnitten vor allem die Randteile der Linse in grossem Umfang einnehmen. Die Corticalis ist zum Teil cataractös, das Zentrum der Linse frei von Veränderungen.

Glaskörper: Auf der ganzen Innenfläche der Retina, vorwiegend am hinteren Pol und in der Peripherie Lymphocyten und Plasmazellen, dagegen selten in den zentralen Teilen des Corpus vitreum.

Aderhaut zeigt nur geringe, diffus verteilte Infiltration mit Lymphocyten, etwas reichlicher in der Umgebung des Corpus ciliare und am hinteren Pol, aber bei sorgfältigster Untersuchung der Serienschnitte nirgends von herdförmiger Anordnung. Hier und da vereinzelte Plasmazellen. Nirgends Wandveränderungen der Gefässe. Die Aderhaut hat im ganzen normale Dicke, nirgends atrophisches Aussehen.

Pigmentepithel ist an den meisten Stellen fest mit der Netzhaut verbunden, sowohl da, wo Stäbchen und Zapfen sind, als da, wo sie teilweise oder ganz untergegangen sind. Nur selten hängt es fetzenweise mit der Aderhaut zusammen, ohne dass an dieser Stelle in der Aderhaut abnorme Beschaffenheit zu bemerken wäre. — Hier und da beobachtet man auch grössere Hohlräume zwischen Netzhaut und losgelöster Pigmentschicht, und in den Hohlräumen sind Lymphocyten und vereinzelte Plasmazellen zu finden.

Eine Wucherung des Epithels findet sich vorzugsweise in der Gegend der Ora serrata; besonders nahe dem oben beschriebenen Quadranten des Ciliarkörpers starke Dissemination von Fuscin und auch Einwanderung von Pigment in die Retina.

Retina. Sehr gute Fixierung, so dass das Zellstudium gut möglich ist. Die Veränderungen sind sehr erheblich, nehmen an Intensität von aussen nach innen zu (s. Taf. V, Fig. 6).

Die Stäbchen- und Zapfenschicht meist gut erhalten, nur in der Peripherie fehlt sie streckenweise vollständig, — besonders an den Stellen, wo auch die äussere Körnerschicht unterbrochen ist — oder es sind Trümmer der Schicht zwischen der Elastica externa und dem etwas abgehobenen Pigmentepithel zu finden. Es fällt auf, dass die Aussenglider der Stäbchen und Zapfen eigentlich durchgängig verkürzt und lädiert sind, dass auf diese Weise die sonst so wohl charakterisierte „Bürste“ der Aussengliederschicht verkürzt und unterbrochen erscheint. In dieser Schicht sind mehr oder

weniger zahlreiche Zellen zu finden, die sich nach ihrem Aussehen und Pigmentgehalt als Abkömmlinge des Pigmentepithels erweisen.

Die Lamina elastica externa ist überall unversehrt.

Die äussere Körnerschicht zeigt grösstenteils normale Dicke und auch normale Zellen, nur in 2 Territorien ist sie erheblich verändert, erstens in einer begrenzten zentralen Partie (Serienschnitte 50—100, Maculagegend) über den später zu erwähnenden, grossen Hohlräumen in den inneren Netzhautschichten. Allerdings ist hier mit der Möglichkeit zu rechnen, dass die Verschmälerung der Körnerschicht zum Teil den physiologischen Verhältnissen entspricht. Die zweite, viel erheblichere Veränderung findet man in der Peripherie. Hier sind auf sämtlichen Schnitten grössere, aber auch ganz kleine Partien vorhanden, wo die Schicht in toto fehlt. Sie hört plötzlich auf, und ebenso plötzlich beginnt sie wieder. Der Zwischenraum ist von Gliazellen, Lymphocyten, Plasmazellen ausgefüllt, fast nie findet sich eine restierende Zelle der Schicht an diesen Stellen. Umgekehrt findet man aber in den gut erhaltenen Partien der Schicht nirgends Infiltrationen mit pathologischen Produkten.

Erheblich stärker ist die Degeneration in der inneren Körnerschicht. Schon bei schwacher Vergrösserung kann man sich von der ungemein wechselnden Dicke der Schicht überzeugen, häufig auch sieht die Schicht wie durchlöchert aus. Bei stärkerer Vergrösserung erkennt man dann, dass an den dünnen Stellen die eigentlichen Körner fast oder ganz verschwunden sind, und nur Gliazellen, sowie eine Infiltration von Plasmazellen die Schicht fortführen. Dass überhaupt die Schichtverdünnung- und Durchlöcherung stets pathologisch sind, kann man aus der an diesen Stellen nie fehlenden Infiltration mit Plasmazellen ersehen, die inneren Körner selbst scheinen, so weit sie erhalten sind, nicht wesentlich verändert, nur hier und da glaubt man, Vakuolen in ihnen zu erkennen.

Bei weitem die grösste Läsion weist nun die Ganglienzellen- und Optikusfaserschicht auf. Die normalerweise einreihige, nach dem Zentrum zu mehrreihige Schicht von Ganglienzellen ist verschwunden, statt ihrer findet sich in der ganzen Schicht zwischen inneren Körnern und Lamina elastica interna eine reichliche Infiltration von Lymphocyten und Plasmazellen, selten auch von Leukocyten. Diese Infiltration ist an manchen Stellen stärker ausgeprägt als an andern, hat öfters direkten Herdcharakter, besonders um Gefässe herum. Die retinalen Gefässe selbst zeigen eine mässige Wucherung der Intimazellen, vor allem aber eine starke Infiltration der Adventitia. Nirgends Obliteration. Die Ganglienzellen sind nicht restlos verschwunden, sondern in jedem Schnitt ist noch eine Anzahl degenerierter Exemplare anzutreffen. Nissl' Schollen sind an ihnen noch spurweise vorhanden, das Kernkörperchen fehlt öfters, und die Tingierbarkeit der ganzen Zelle ist meist so schwach, dass häufig nur „Zellschatten" sichtbar sind.

Ausser den fremden Zellen (Lymphocyten, Plasmazellen) sind noch reichliche Gliazellen in den inneren Netzhautschichten anzutreffen. Die Glia erscheint sowohl in ihren Zellen als im Gerüstwerk gewuchert.

Besonders erwähnenswert ist noch eine circumscripte Hohlraumbildung am hinteren Pol. Diese erstreckt sich durch 50 Schnitte à 20 μ (s. Fig. S. 54). Die Hohlräume nehmen die innere Körnerschicht, einen Teil der Ganglien-

schicht und an der Stelle ihrer grössten Ausdehnung auch die Zwischenkörnerschicht ein. Die äusseren Körner sind im Umkreis dieser Hohlräume an Zahl stark reduziert, die Zwischenkörnerschicht dagegen sehr verbreitert, gequollen. Die Hohlräume selbst sind von geronnenen Massen ausgefüllt, enthalten ausserdem spärlich Lymphocyten und Plasmazellen.

Nur in den peripherstem Teilen der Netzhaut findet sich eine Einwanderung von Pigment, immer an solchen Stellen, wo die äusseren Netzhautlagen erheblich verändert sind (typische Retinitis pigmentosa) (Taf. IV, Fig. 3).

Die Fasern des Optikus sind, wie die Weigertsche Markscheidenfärbung ergibt, vollständig atrophiert. Die Gliazellen scheinen vermehrt zu sein, während an dem bindegewebigen Gerüst eine auffallende Wucherung nicht zu bemerken ist. Auch besteht keine wesentliche kleinzellige Infiltration.

Aus dem mikroskopischen Befund geht hervor, dass das graue, dicke, gliomverdächtige Gewebe in der Pupille ein sehr zell- und gefässreiches, organisiertes Exsudat ist, das sich nach der hinteren Kammer zu fortsetzt und das ganze zwischen dem Ciliarkörper jeder Seite und vor der Linse gelegene Gebiet einnimmt. Die Iris ist im Pupillargebiet sehr verdickt, dicht mit Lymphocyten und Plasmazellen infiltriert und geht organisch in das in der Pupille gelegene neugebildete Gewebe über (siehe Taf. IV, Fig. 1). Nicht selten sind die infiltrierenden Zellen in diesem zentralen Teil der Iris herdförmig angeordnet. Die merkwürdige Farbe der Neubildung im Leben war nun wohl durch ein Zusammenwirken mehrerer Faktoren bedingt, einmal durch den Reichtum der Neubildung an Gefässen, ferner durch den direkt hinter der Pupille ausgespannten Bindegewebszug, die nach hinten dann weiter folgende grosse Blutung und schliesslich vielleicht durch die erhebliche Leukocytenansammlung direkt vor der vorderen Linsenkapsel.

Die Tensionserhöhung, sowie die butterglockenförmige Gestalt der Iris ist durch starke Verklebung im Pupillarbereich völlig erklärt; die Verklebungen waren so stark, dass sich das Pigmentblatt der Regenbogenhaut in grossen Partien losgelöst hat, und dass grosse Hohlräume zwischen Pigmentblatt und Stroma entstanden.

War schon in der Iris die kleinzellige Infiltration öfters zu Knötchen angeordnet (Taf. IV, Fig. 2), so ist diese herdförmige kleinzellige Infiltration im Ciliarkörper, die sich besonders gern um Gefässe herum entwickelt, noch viel häufiger anzutreffen. Vor allem sind auch hier die Plasmazellen in Massen vorhanden. Sehr auffallend ist die hochgradige Läsion des Pigmentblattes (siehe Taf. IV, Fig. 4) über dem Ciliarkörper, sowohl an den Ciliarfortsätzen als an der Pars plana und noch eine Strecke die Ora serrata nach der Retina hin überschreitend.

Es muss sich um eine ziemlich lokalisierte schädigende Einwirkung intra vitam gehandelt haben, denn die Zerstörung der Pigmentschicht ist in dieser Stärke nur in einem Quadranten des Bulbus nachzuweisen. Der Befund wird bei einer syphilitischen Entzündung meines Wissens zum erstenmal beschrieben, ist aber sonst wohl schon öfters, z. B. bei der sympathischen Ophthalmie, angetroffen worden.

An den Gefässen, die besonders in der Iris zum grossen Teil neugebildet sind, lässt sich eine mässige Wucherung der Intimazellen

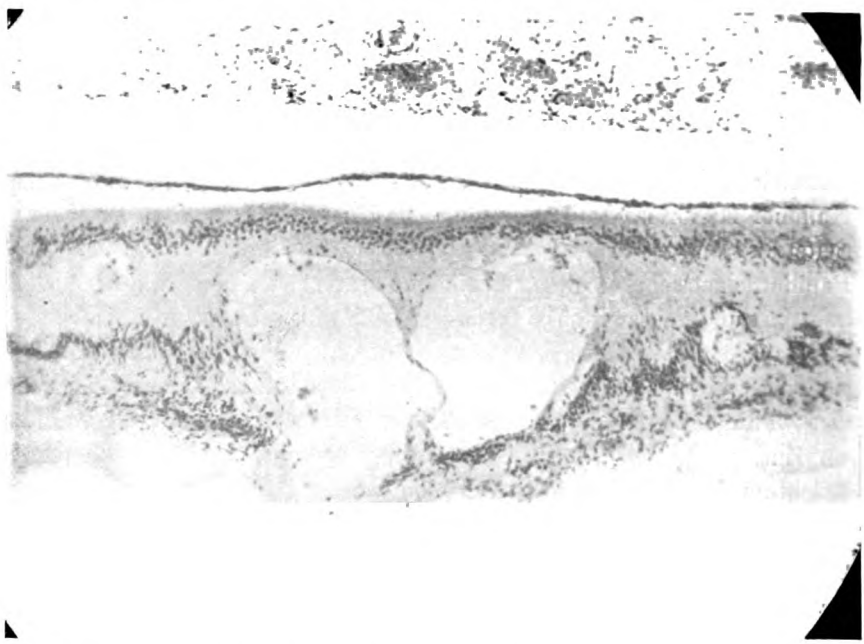

und eine kleinzellige Infiltration der Adventitia, bzw. der Umgebung des Gefässrohrs nachweisen, dagegen nichts von stärkeren endarteritischen Prozessen.

Nirgends finden sich Riesenzellen, nirgends auch regressive Metamorphose.

Man hat sich oft schon gefragt, weshalb vorzugsweise die Iris und der Ciliarkörper bei der Lues und auch bei andern konstitutionellen Anomalien erkranken. Auch in der vorliegenden Beobachtung ist die grosse Differenz zwischen dem vorderen und hinteren Abschnitt des Uvealtractus in die Augen springend.

Baas (4) sieht die Erklärung darin, dass von den inneren Teilen des Auges die funktionell am meisten in Anspruch genommenen und

daher am stärksten mit Blut versorgten Organe am ehesten ergriffen werden, denn an ihnen habe das syphilitische Virus reichlich Gelegenheit, seine Wirkung zu entfalten. Dass diese Annahme von Baas keine allgemeine Gültigkeit haben kann, zeigt unser Fall, bei dem wohl das Alter der Patientin (6 Monate) eine funktionelle Überanstrengung eines Organs ausschliesst.

Von hohem Interesse erscheint es mir nun, dass die Aderhaut so gut wie intakt auf allen Schnitten gefunden wurde, denn die ganz minimale kleinzellige Infiltration tritt gegenüber den Veränderungen an Iris und Corpus ciliare einerseits, Retina anderseits völlig zurück, zudem sollen nach Greef auch die geringfügigsten Prozesse im hinteren Bulbusabschnitt oft eine kleine Infiltration der Chorioidea mit Rundzellen zur Folge haben. Es kann keinem Zweifel unterliegen, dass die meisten Veränderungen der Retina im vorliegenden Fall in gar keinem Zusammenhang mit Vorgängen in der Aderhaut stehen. Dafür spricht vor allem auch die abnehmende Intensität der Veränderungen in der Netzhaut von den inneren nach den äusseren Schichten (Taf. V, Fig. 6) zu. Die Schicht der Optikusfasern und Ganglienzellen ist am stärksten verändert; nur hier und da gelingt es noch, einige Ganglienzellen aufzufinden, und diese wenigen zeigen erhebliche Degenerationszeichen (Chromatolyse, Kernveränderungen . . .), sind häufig nur noch eben als „Zellschatten“ erkennbar. Dagegen finden sich in den beiden Schichten massenhafte Einwanderungen von Lymphocyten und noch mehr von Plasmazellen, sowie eine Wucherung der Gliaelemente, der Zellen und des Gerüstwerks. In engem Zusammenhang stehen diese Veränderungen mit den krankhaften Erscheinungen an den Gefässen, die in geringer Wucherung der Intimazellen und starker Infiltration der Adventitia mit Rundzellen und Plasmazellen bestehen, dagegen nirgends noch mit Sicherheit erheblichere endarterielle Prozesse erkennen lassen. Dazu ist offenbar die Erkrankung noch zu jung. Es ist ganz unwahrscheinlich, dass die Affektion der inneren Netzhautschichten eine reine Folge der Gefässerkrankung, also der verschlechterten Ernährungsbedingung ist, sondern viel wahrscheinlicher, dass das syphilitische Virus selbst auf die retinalen Elemente gewirkt hat. Leider ist es mir nicht gelungen, Spirochäten nachzuweisen, das mag zum Teil daran liegen, dass das Objekt ursprünglich in Sublimat (modif. Zenkerlösung) fixiert war. — Während die inneren Netzhautschichten durchweg die starken Veränderungen aufweisen, ist die innere und noch mehr die äussere Körnerschicht nur fleckweise erkrankt (Taf. V, Fig. 5). An der inneren Körnerschicht besteht dann entweder eine erhebliche

Verdünnung der Schicht, und mit starker Vergrösserung zeigt sich, dass an diesen Stellen die inneren Körner fast oder ganz fehlen und durch Glia- und Plasmazellen ersetzt sind, oder die Schicht hört überhaupt auf zu existieren. Auch die äussere Körnerschicht zeigt besonders in der Peripherie grössere und kleine, völlige Defekte mit Ersatz der äusseren Körner durch Glia- und Plasmazellen, dagegen findet sich in den Partien der Schicht, wo die äusseren Körner selbst erhalten sind, nirgends eine Infiltration mit fremden Zellen. Im Bereich dieser Lücken in der äusseren Körnerschicht fehlen die Stäbchen und Zapfen; es ist aber nicht möglich, mikroskopisch circumscripte Veränderungen der Aderhaut über diesen Stellen nachzuweisen. Bei dem völligen Mangel des Ganglion retinae an diesen peripheren Stellen muss trotz fehlender entzündlicher Erscheinungen in der Chorioidea damit gerechnet werden, dass die Erkrankung hier zuerst in der Uvea lokalisiert war und von da auf die Retina übergriff. Der Charakter der Netzhautherde, sowie die hochgradige Entzündung des benachbarten Ciliarkörpers sprechen in diesem Sinne. Die Entstehung dieser peripheren Herde lässt sich mit voller Sicherheit aber nicht mehr nachweisen, während umgekehrt die retinale Entstehung der zentraler gelegenen Netzhautveränderungen wohl keinem Zweifel unterliegen kann, wie ich oben näher ausführte.

Hervorzuheben ist noch die circumscripte Hohlraumbildung in den zentralen Netzhautteilen, wie sie oben näher beschrieben wurde. Es handelt sich dabei mit grosser Wahrscheinlichkeit um eine entzündliche Exsudation, dafür sprechen die in den Hohlräumen befindlichen Lymphocyten und Plasmazellen. Dass es bei der Syphilis des Auges zu Exsudationen kommt, ist schon häufiger beobachtet worden, u. a. von Brixa (7) und vor allem von Baas zwischen Aderhaut und Netzhaut.

Baas erklärt mit einem solchen Exsudat die Schädigung der äusseren Netzhautschichten, wie sie sich in Mikropsie, Metamorphopsie, Ringskotom usw. äussert. Auch eine auf die Retina selbst beschränkte Exsudation wurde hier und da beschrieben oder angenommen. Ob allerdings die „Cysten", die Fuchs (11) ohne nähere Charakterisierung in der Netzhaut seines Falles von Iritis syphilitica gesehen hat, hierher gehören, ist mir zweifelhaft, dagegen spricht Nettleship (22) in seinem Falle 4 von Ödem der Netzhaut, ebenso stellte Rochon-Duvigneaud (26) im linken Auge seines Patienten ausser Hämorrhagien ein Ödem und fibrinöse Infiltration der Retina fest. Baas sieht die ovalären Lücken in der Zwischenkörnerschicht als Ausdruck einer

früheren serösen Durchtränkung an. Besonders hervorzuheben in Anbetracht des jugendlichen Alters meines Falles ist dann noch die Angabe von Antonelli (2), dass Loktew in den Augen kongenitalluetischer Kinder im Alter von 7 Tagen bis 10 Monaten konstante Veränderungen in der Retina gefunden habe, bestehend in kleinzelliger Infiltration mit Ödem der inneren Netzhautschichten, mit Peri- und Endovasculitis.

Eine circumscripte Exsudation, wie in dem eigenen Fall, scheint aber bisher bei einer syphilitischen Entzündung des Auges noch nicht beobachtet worden zu sein; die Autoren sprechen immer nur ganz allgemein von Ödem.

Dagegen sind solche Hohlräume sonst schon öfters beschrieben worden; in allerletzter Zeit beschäftigte sich Inouye (20) an Hand von vier Fällen mit solchen „Cysten" in der Retina und erörtert das Für und Wider der beiden sich entgegenstehenden Ansichten über die Entstehung solcher Hohlräume mit der Macula lutea als Prädilektionsstelle. Während die Mehrzahl der Autoren das Ödem der Netzhaut als primäres Leiden ansieht — wobei die Netzhautgefässe oft, aber nicht immer verändert gefunden wurden — und den Zellzerfall der Retina als sekundär, handelt es sich nach Ansicht anderer Autoren um eine primäre Degeneration des Netzhautgewebes mit nachfolgender Transsudation. Ohne in eine Diskussion über dieses Thema eintreten zu wollen, halte ich es für überwiegend wahrscheinlich, dass in meinem eigenen Fall die Erkrankung der Netzhautgefässe eine entzündliche Exsudation herbeiführte mit sekundärer Zerstörung retinaler Teile. Ausserdem beweist aber mein Fall, dass solche Hohlraumbildung nichts mit einer Affektion der Choriocapillaris zu tun zu haben braucht.

Prinzipiell wichtig erscheint die Tatsache, die aus der Beschreibung und den Abbildungen wohl mit Sicherheit hervorgeht, dass wir es in unserem Falle mit einer luetischen Netzhauterkrankung zu tun haben, die ganz selbständig ohne Abhängigkeit von einer Affektion der Aderhaut auftrat. Die Meinung der meisten Autoren ging bis jetzt dahin, dass die Retina bei der Lues sekundär ergriffen werde, aber Beobachtungen, wie die von Edmund u. Brailey (9), Ole Bull (23), Oswald (24), Bach (6), Wilbrand u. Staelin (32), Rochon-Duvigneaud (26), Stein (30), wenn sie auch alle nicht rein sind, weisen bereits darauf hin, dass auch eine primäre Beteiligung der Retina vorkommt. Unser Fall ist doppelt beweisend, da es sich um einen so jungen Prozess handelt. Ob diese Entstehungsweise häu-

figer vorkommt, als man bis jetzt annimmt, kann durch diesen einzelnen Fall und die bisherigen Beobachtungen nicht entschieden werden; die Infiltration der inneren Netzhautschichten und Gefässwände mit Lymphocyten und Plasmazellen, sowie die circumscripte Exsudation am hinteren Pol sind sicher aber geeignet, den Begriff der reinen entzündlichen Retinitis syphilitica wieder zur Anerkennung zu bringen.

Das koordinierte Vorkommen einer luetischen Entzündung in Iris und Ciliarkörper einerseits und Retina anderseits scheint mir noch einer besonderen Erörterung wert, weil von praktischer Wichtigkeit. Schon alt ist die Erfahrung, dass sich gewisse Störungen retinaler Funktionen, die sich in Hemeralopie, Mikropsie, Metamorphosie usw. äussern, zusammen mit einer Iritis, bzw. Iridocyclitis einstellen können. Man betrachtet diese Störungen, vor allem auf den klinischen Beobachtungen von Förster(10) und den anatomischen Feststellungen von Baas fussend, als Folge einer Exsudation aus den Aderhautgefässen und spricht von einer Uveitis syphilitica. So einleuchtend auch die Deduktionen dieser Forscher sind, denen sich die meisten andern angeschlossen haben, so fehlt doch als letztes Glied in der Beweiskette die Sektion eines Auges mit den obigen klinischen Symptomen im frischen Stadium. Auf jeden Fall gibt es, wenn man diese Fragen verfolgt, klinische Beobachtungen, bei denen es nicht ohne weiteres zu sagen ist, ob diese Symptome eine Folge einer Erkrankung im Gebiet der Ciliargefässe oder der Zentralgefässe sind.

Einige eigene Beobachtungen mögen das kurz illustrieren:

Ernst Eph., Gastwirt aus Hohenmölsen, 50 Jahre alt, früher Diabetiker, weist bei positiver Wassermannscher Reaktion die Zeichen einer ausgesprochenen Uveitis auf, mit Beteiligung der Sklera (staubförmige Opacitates, hochgradige Hemeralopie, grosse alte chorioiditische Veränderungen in der Peripherie und frischere gelbweisse chorioretinitische Herdchen im Fundus zerstreut). Daneben sind nun erhebliche Veränderungen an den Gefässen der Retina zu finden, Kaliberschwankungen, Verdickungen der Wand und vor allem sehr zahlreiche, meist an den Gefässen selbst gelegene Hämorrhagien. Ausserdem hochgradige Einengung des Gesichtsfeldes besonders für Farben. Unter Salvarsan mehr oder weniger vollständiger Rückgang aller Erscheinungen.

Friederike Ruh., Arbeiterin, 46 Jahre alt aus Zerbst, (Pol.-Journ. 4906/10—11), in der Hautklinik wegen ulcero-serpiginöser Infiltrate im Nacken und auf der Stirn in Behandlung (Wassermann positiv) hat die typischen Zeichen der Uveitis luetica (Iritis, staubförmige Opacitates, Hemeralopie, chorioiditische Herde), ausserdem besteht aber eine hochgradige

konzentrische Einengung des Gesichtsfeldes (kein Ringskotom auch kein zentrales Skotom), und nach Aufhellung des Glaskörpers stellt sich beiderseits eine Abblassung der Papille heraus. Besserung durch Salvarsan.

Marta B., 24 Jahre aus Halle. (Pol.-Journ. 5745/11—12) weist ausser syphilitischem Exanthem am Körper und Plaques am Gaumen eine typische linksseitige Iritis papulosa auf, ferner auf dieser Seite reichliche feine Glaskörpertrübungen und das Bild einer Neuritis optica. Das Gesichtsfeld wird erst 14 Tage nach Beginn der sehr wirksamen Salvarsan + *Hg.*-Behandlung aufgenommen; es stellt sich dabei links noch ein Rest von Ringskotom heraus und rechts bei Mangel irgend welcher anderer Erscheinungen von seiten der Aderhaut oder Netzhaut ein ganz typisches Ringskotom. Bei weiterer Behandlung verschwindet das Ringskotom auf beiden Seiten. Der Lichtsinn war am Nagelschen Adaptometer geprüft, in geringem Grade herabgesetzt (rechts relat. Empfindlichkeit 3333, reduz. $E = 1750$, links relat. $E = 1667$, reduz. $E = 866$).

Nun könnte gegen diese 3 Fälle mancherlei eingewendet werden. Der erste Patient ist Diabetiker, also könnte die Gefässerkrankung der Netzhaut mit der Zuckerkrankheit in Zusammenhang stehen. Der Rückgang der Hämorrhagien nach Salvarsan spricht zwar dagegen, aber immerhin kann man nicht ausschliessen, dass der Diabetes pathogenetisch mit im Spiel ist. — Bei der zweiten und dritten Patientin ist der Einwand möglich, dass eine Erkrankung der Ciliargefässe sich eventuell an der Papille wegen der dort bestehenden Anastomosen (s. Leber, Graefe-Saemisch II. Aufl. Bd. 2. S. 113) bemerkbar machen kann, dass also zu einer Erkrankung des Sehnerveneintritts eine primäre Läsion des Optikus oder der Zentralgefässe nicht nötig ist. Bei der hochgradigen Gesichtsfeldeinengung der zweiten Patientin hat diese Erklärung wenig Wahrscheinlichkeit. Eher noch für die geringgradige Neuritis optica der dritten Patientin. Auch das Ringskotom, das diese Frau aufwies, wird ja von Baas (5) auf Grund seines anatomisch untersuchten Falles als Folge einer primären Erkrankung der Aderhaut aufgefasst. Es erscheint mir aber doch nicht angängig, über die Entstehung des Ringskotoms sich endgültig zu äussern, bevor nicht ein Fall im Frühstadium zur anatomischen Untersuchung gelangt ist. Gewiss ist es in der mehrere Jahre alten Beobachtung von Baas bemerkenswert, dass die Gefässe der Retina nahezu intakt angetroffen wurden, in der eigentlichen Zone des Ringskotoms war aber immerhin die ganze Netzhaut atrophisch. Dass das Ringskotom ebenso wie die Hemeralopie, entgegen der Ansicht Ole Bulls, auf eine Läsion der äusseren Netzhautteile zurückzuführen ist, kann allerdings kaum bezweifelt werden, und die Annahme, dass das schädigende Agens aus den Aderhautgefässen

stammt, liegt dann zweifellos am nächsten. Das letzte Wort ist also in dieser Frage noch nicht gesprochen worden.

Wenn nun bei den drei genannten Beobachtungen nicht mit Sicherheit gesagt werden kann, ob die Störungen der Funktion der Netzhaut durch eine primäre Erkrankung der Chorioidea oder der Retina zustande kamen, zum mindesten aber eine Kombination beider möglich und wahrscheinlich ist, so ist die vorwiegende oder alleinige Erkrankung der Netzhaut bei andern Fällen mit luetischer Iritis schon entschieden gesicherter.

Wilbrand und Staelin z. B. beobachteten einen 63jährigen Mann mit deutlicher Erkrankung der Netzhautgefässe (Kaliberveränderungen, geschlängelte Venen, Trübung der Papille.) Die Erkrankung trat 32 Wochen nach der luetischen Infektion auf; der Retinitis ging eine Iritis voraus, staubförmige Glaskörpertrübungen fehlten. Oswald beschreibt kleine, grauweisse, träubchenartige retinale Herdchen im Sekundärstadium der Lues, die mit Vorliebe an den arteriellen Endästchen sitzen. Diese Retinitis ging mit oder ohne Iritis einher, Glaskörpertrübungen fehlten meist, zuweilen konstatierte er auch chorioiditische Herdchen.

Anatomisch stellte Fuchs in den Augen eines 58jährigen Mannes mit Lues II ausser einer typischen Affektion der Iris und des Ciliarkörpers eine Atrophie in der Optikusfaserschicht der Retina, sowie eine Erweiterung der Lymphräume an den grösseren Netzhautgefässen, ferner die bereits früher erwähnten Cysten in der Peripherie der Netzhaut fest. Die Aderhaut war frei von Infiltration ausser am hinteren Pol gerade da, wo das sonst erheblich veränderte Pigmentepithel normal war. Fuchs glaubt an eine sekundäre Beteiligung der Netzhaut in diesem Falle, während ich bei dem heutigen Stand unseres Wissens die Erkrankung der innersten Netzhautschichten in diesem Fall für unabhängig von der Affektion der Chorioidea halten möchte.

Spicer (29) beschreibt ein Gumma an der Basis der Iris bei intaktem Ciliarkörper und unversehrter Aderhaut. Die Retina war an manchen Stellen ödematös, z. T. in bindegewebiger Degeneration. Die retinalen Gefässe zeigten Wandverdickung, die inneren Gefässlagen waren öfters hyalin degeneriert, manche kleinen Gefässe obliteriert. In die Retina war Pigment eingewandert.

Auch der Fall XVII von Uhthoff (31) scheint mir hierher zu gehören. Neben den Resten einer abgelaufenen Iritis (organisiertes, mässig kernhaltiges Exsudat, fibröse Entartung und Atrophie der

Iris) und vereinzelten circumscripten kleinzelligen Infiltraten im Ciliarkörper fand sich bei nahezu intakter Aderhaut (nur hier und da partiell etwas atrophisch) und gut erhaltenem Pigmentepithel eine erhebliche Erkrankung der kleinen Netzhautgefässe sowohl der Arterien als Venen in Form der Perivasculitis und obliterierende Prozesse.

Hierhergehörig ist dann ferner eine klinische Beobachtung von Brixa (7) mit nachfolgendem anatomischen Befund. Am rechten Auge seines Patienten bestand ein Gumma des Ciliarkörpers, das excidiert wurde, später traten weisse Herde in der Netzhaut auf. Mikroskopisch zeigten Iris und Ciliarkörper Proliferation der bindegewebigen Elemente, geringe kleinzellige Infiltration; in der Aderhaut mehr herdförmige Infiltration. Zwischen Aderhaut und Netzhaut ein fibrinöses Exsudat. Was aber nun für die vorliegende Frage von Bedeutung ist, die äusseren Schichten der Netzhaut zeigten normale Verhältnisse, die innere retikulierte Schicht dagegen, sowie die Ganglienzellen- und Nervenfaserschicht waren nirgends unversehrt (nekrotisierende Infiltration und Exsudation), die Ganglienzellen waren zum Teil ganz untergegangen.

Aus diesen Beobachtungen scheint mir bereits hervorzugehen, was mein eigener genau beschriebener Fall, von dem die ganze Erörterung ausgeht, zum ersten Male mit Sicherheit beweist, dass neben einer spezif. Entzündung des vorderen Uvealtractus eine spezifische, koordinierte Erkrankung der Netzhaut bestehen kann ohne das Zwischenglied einer Aderhautentzündung.

Es ist nun interessant, dass sich diesen Feststellungen eine experimentelle Beobachtung anschliesst, über die ich bereits kurz bei der Tagung der ophth. Ges. in Heidelberg 1911 (17) berichtet habe. Es handelte sich um ein von Herrn Kollegen Sowade intracardial mit Spirochäten-Mischkultur geimpftes Kaninchen, bei dem zwei Monate nach der Injektion eine linksseitige typische Iritis auftrat mit normalem ophthalmoskopischen Befund, und bei dem ich anatomisch mehrere Exsudatherde in der Netzhaut fand. Es sei an dieser Stelle die Abbildung eines solchen Herdes wiedergegeben, aus dessen Sitz schon geschlossen werden darf, dass er einer Exsudation aus den Netzhaut- und nicht aus den Aderhautgefässen seine Entstehung verdankt. Zudem war die Aderhaut auf sämtlichen untersuchten Serienschnitten intakt.

Aus alledem muss man, wie mir scheint, zu der Vermutung kommen, dass die Retina bei Fällen von anscheinend reiner Iritis luetica doch häufiger mit affiziert ist, als man gewöhnlich annimmt.

Eine genaue Untersuchung nicht nur auf ophthalmoskopische Veränderungen, sondern auch auf Defekte des Gesichtsfeldes, Licht- und Farbensinn sind deshalb notwendig, auch dann aber können kleinere Netzhautveränderungen (kleine Exsudate usw.) der klinischen Beobachtung entgehen.

Diese ganze Frage ist auch für die Beurteilung mancher Neurorezidive nach Salvarsanbehandlung von Wichtigkeit. Es ist eine Anzahl von Fällen beschrieben, u. a. von Antonelli (1), Galezowsky (12), Schnaudigel (28a), Jendralski (18), wo entweder nach einer Allgemeinbehandlung mit Salvarsan eine Iritis und Neuroretinitis entstand, oder bei Behandlung einer Iritis papulosa mit Salvarsan einige Zeit später eine Neuroretinitis auftrat. Es unterliegt für mich kaum einem Zweifel, dass in diesen letzten Fällen die Spirochäten meist gleichzeitig in Iris und Retina gelangt sind, und nur infolge der differenten Gewebe die klinischen Erscheinungen früher oder später, bzw. stärker oder weniger stark auftraten. Es ist auch möglich, dass durch zu geringe Salvarsandosen eine Provokation der Spirochäten stattfand. Solche Fälle scheinen mir die Vermutung nur zu stützen, dass Iris und Retina häufig koordiniert erkranken.

In diesem Sinne spricht dann weiter noch eine eigene Beobachtung:

Alfred Tü., 24 Jahre, Steiger aus Gr. Wangen (Kr.-J. 294/11) erhielt im Januar 1911 wegen seiner Allgemeinlues Salvarsan. Der Primäraffekt war September 1910 konstatiert worden. — Anfang Mai 1911 rechts Iritis ohne Therapie allmählich zurückgegangen, im Juni Wiederaufflackern, typische papulöse Iritis. — 2 Tage nach einer neuen Salvarsaninjektion schwere Papilloretinitis des bis dahin anscheinend gesunden andern Auges mit vorwiegender Beteiligung der Gefässe. — Wohl zweifellos beherbergte die linke Retina schon seit längerer Zeit die Spirochäten in sich; es ist nicht ausgeschlossen, dass die Salvarsaninjektion den schlummernden oder noch geringgradigen luetischen Prozess auf diesem Auge verstärkt hat.

Nach dieser Abschweifung komme ich auf meinen ersten Fall zurück und möchte, bezor ich den weiteren Krankheitsverlauf schildere, noch mit einigen Bemerkungen auf die merkwürdigen Veränderungen der Linse eingehen.

Es kann keinem Zweifel unterliegen, dass eine spontane Berstung der Linsenkapsel eingetreten ist, ein Zustand, der anscheinend zu den grossen Seltenheiten gehört. (s. Hess 14.) Man hat sie unter dem Druck intraokularer Geschwülste entstehen sehen, ferner nach Glaukomiridektomien und enormen Aderhautblutungen [E. v. Hippel (15)], also unter Verhältnissen, die von den hier vor-

liegenden ganz abweichen. Sehr viel verwandter ist schon die bisher einzig dastehende Beobachtung Scherls (28), wo ein hochgradig in Zerfall begriffenes Gumma der Iris und des Ciliarkörpers die Eröffnung der Linsenkapsel der gleichen Seite mit Quellung und Infiltration der Linsenmassen zur Folge hatte. Scherl spricht deshalb sogar von einer gummösen Neubildung in der Linse selbst, was Baas wohl mit Recht beanstandet. Die Entstehung der Kapselberstung ist in meinem Fall mit grosser Wahrscheinlichkeit so zustande gekommen oder zum mindesten dadurch stark begünstigt worden, dass das bindegewebige Exsudat auf der Vorderfläche der Linse einen starken Zug ausübte. Es lässt sich tatsächlich nachweisen, dass gerade auf der Seite des Risses die Zerrung besonders stark sein musste. Es ist natürlich möglich, dass auch andere Momente mitgeholfen haben. Auf jeden Fall kam es durch die Berstung zu einer Quellung und teilweisen kataraktösen Veränderung der Linse, ferner zu einem Eindringen lymphocytärer Elemente, die sich vorwiegend an den Randteilen der Linse weiter verbreiteten.

Genau wie in dem Fall Scherls entwickelte sich am vorderen Pol eine Kapselkatarakt, aber ohne zweite Kapsel, wie sie sonst bei Kapselstaren nicht selten anzutreffen ist.

Bevor ich auf eine Reihe anderer anatomischer Befunde an unserem Falle epikritisch eingehe, sei erst der weitere Krankheitsverlauf kurz skizziert:

21. III. 10. Die Conjunctivalwunde gut verheilt.

Rechtes Auge ophthalmoskopisch auch nach Homatropin normal.

30. XII. 10. Kind etwas blass, entwickelt sich aber ganz leidlich. R. ophthalmoskopisch nach Homatropin jetzt deutlich, besonders beim Blick extrem nach oben weissgelbe Herde zz sehen, teils mehr circumscript, teils streifig.

6. VII. 11. Kind beginnt zu sprechen, ist jetzt zwei Jahre alt, greift nach vorgehaltenen Gegenständen. Pupille ist aber selbst bei Belichtung am Hornhautmikroskop starr. Sie wird auf Atropin weit, zeigt mehrere (3) ältere, hintere Synechien. Ophth.: Papille vielleicht etwas blass; deutlich feine, teilweise pigmentierte chorioretinitische Veränderungen in der Nähe der Papille und vor allem peripher zu sehen.

31. X. 11. Pupillarreaktion minimal nach einer längeren Latenz und bei sehr starker Belichtung auszulösen. Papille nicht blasser, wohl noch normal. Pigmentierung der chorioretinitischen Herde noch ausgeprägter.

Aus der um diese Zeit ausgeführten neurologischen Untersuchung in der Univ.-Nervenklinik sei einiges hervorgehoben: Schädelumfang 45 1/2,

Querdurchmesser 13, Längsdurchmesser 14,6 cm. Fontanelle geschlossen, Stirnhöcker beiderseits vorstehend. Der linke Mundwinkel steht etwas tiefer als der rechte. Bei mimischen Bewegungen wird die linke Gesichtshälfte weniger bewegt als die rechte. Schneidezähne sehr defekt. Ohrläppchen etwas angewachsen. Reflexe überall gut auslösbar, Gang noch sehr unsicher. Das psychische Verhalten des jetzt 2 Jahre und 3 Monate alten Kindes entspricht einem einjährigen Kinde.

20. IV. 12. Kind geht seit 8 Tagen. Pupillarreaktion rechts wie früher, maximale Verengerung auf Einträufeln von Eserin.

Bei dem weiteren Krankheitsverlauf war es mir sehr wesentlich, alle Stadien der peripheren, typischen Chorioretinitis klinisch verfolgen zu können. Während bei dem $^1/_2$jährigen Kind der Fundus des rechten Auges noch normal erschien, waren $^3/_4$ Jahre später deutlich weissgelbe Herdchen zu sehen, die sich allmählich pigmentierten uud schliesslich das Bild des bekannten „Pfeffer und Salzfundus" erzeugten. Es erscheint mir bemerkenswert, wie früh die Veränderungen an dem Augenhintergrund auftraten. Es stützt diese Beobachtung die Vermutung, die ich früher[1]) ausgesprochen habe, dass die leichteren chorioretinitischen Prozesse kongenital-luetischer Natur in der frühesten Kindheit spielen. Ich war zu dieser Vermutung gelangt, weil ein erheblicher Prozentsatz älterer syphilitischer Kinder mit solchen Veränderungen negative Wassermannsche Reaktion aufweisen.

Das enucleierte linke Auge liefert nun zugleich das anatomische Bild dieser bekannten peripheren Affektion (siehe Taf. IV, Fig. 3). Man sieht, wie an umschriebener Stelle die äusseren Netzhautschichten vollkommen fehlen und durch Glia- und Plasmazellen ersetzt sind. Das Pigmentepithel über den Herden ist mässig gewuchert und hat arkadenförmige Anordnung; eine Anzahl Pigmentschollen sind bereits in die Netzhaut vorgedrungen. — Die Aderhaut über diesen Herden zeigt eine etwas stärkere Rundzelleninfiltration als an andern Partien, und es ist sehr wahrscheinlich, dass es sich hier um eine primäre Wirkung von der Chorioidea aus handelt. Der Prozess ist von einer typischen Retinitis pigmentosa anatomisch nicht zu unterscheiden. Es ist bemerkenswert, dass man dieselben Erscheinungen nach Injektionen von Spirochäten in die Carotis am Auge erhält, und dass man dabei als allererstes Stadium eine akute Entzündung der Aderhaut konstatieren kann (siehe Ber. d. ophth. Ges. 1912 S. 55).

Für die Erklärung schwierig ist die Pupillenträgheit des

[1]) v. Graefe's Arch. f. Ophth. Bd. LXXVI. S. 276. 1910.

rechten Auges auf Lichteinfall. Die Ursache in der Iris selbst zu suchen, scheint mir nicht angängig, denn die beiden kleinen Synechienreste spielen keine Rolle, und die Pupille reagiert prompt auf Atropin und Eserin. Es ist auch nicht wahrscheinlich, dass der Optikus nennenswert affiziert ist und das Licht schlecht fortleitet, denn die früher etwas weisslich schimmernde Papille hatte bei den letzten Untersuchungen ganz normale Farbe. Auch scheinen keine gröberen Sehstörungen vorhanden zu sein. Die Quelle kann gewiss noch zentraler sitzen, wo sie aber zu suchen ist, muss zweifelhaft bleiben. Die allgemeine geistige Verfassung des Kindes, das etwa ein Jahr in der geistigen Entwicklung zurück ist, weist ebenfalls auf eine zentrale Beteiligung. Zudem wissen wir durch Uhthoff, dass gerade bei der kongenitalen Syphilis sich die Hirnlues öfters mit Veränderungen des Bulbus kombiniert, während bei der cerebralen Lues nach acquirierter Syphilis relativ selten Augenaffektionen auftreten.

Die weitere Beobachtung unseres Falles wird vielleicht noch Aufklärung bringen. Die Frage ist auch deshalb von Wichtigkeit, weil man sich überlegen muss, ob nicht die Optikusatrophie des linken enucleierten Auges auch zentral entstanden ist. Leider hatte ich ja nur das kleine Sehnervenstück am Bulbus selbst zur Untersuchung, durch die hochgradigen Veränderungen in den innern Netzhautschichten ist aber die Optikusatrophie ohne weiteres zu erklären. Wollte man ausserdem noch eine Affektion des Chiasma oder eines Tractus annehmen, so müsste man erwarten, dass die rechte Papille im Laufe der $2^1/_2$ Jahre blass geworden wäre. Da das aber nicht der Fall ist, so scheint mir die Annahme gut genug begründet, dass die Optikusatrophie des linken Auges ein Folgezustand der retinalen Veränderungen ist, und dass die Pupillenanomalie des rechten Auges auf eine zentrale Ursache zurückgeführt werden muss.

Literaturverzeichnis.

1) Antonelli, Courtois-Suffit et Levy-Bing, Iritis et névrite usw. Ann. d'ocul. CXLIV. S. 432. 1910.
2) Antonelli, Stigmat. ophthalmosc. de la syphilis héréd. etc. XIII. Congr. internat. Paris 1900.
3) Appel, Über spezifische Gefässerkrankung des Auges usw. Inaug.-Diss. Würzburg 1894.
4) Baas, Beitrag zur Kenntnis der durch Syphilis am Auge hervorgerufenen Veränderungen. v. Graefe's Arch. f. Ophth. Bd. XLV, 3. 1898.
5) — Über die anatomische Grundlage des Ringskotoms. v. Graefe's Arch. f. Ophth. Bd. XLIV. S. 642. 1897.

6) Bach, Anatomischer Befund von Retinitis luetica. Arch. f. Augenheilk. Bd. XXVIII. S. 67. 1894.
7) Brixa, Über Gumma des Ciliarkörpers usw. v. Graefe's Arch. f. Ophth. Bd. XLVIII. S. 123. 1899.
8) Dufour et Gonin, Maladies de la rétine. Encyclop. franç. d'opht. Bd. VI. 1906.
9) Edmunds u. Brailey, Über einige Veränderungen, welche in den Blutgefässen bei Augenkrankheiten auftreten usw. The royal London ophth. Hosp. rep. Vol. X. 1880. Ref. Zentralbl. f. Augenheilk. Bd. IV. S. 389. 1880.
10) Förster, Zur klinischen Kenntnis der Chorioid. syphil. v. Graefe's Arch. f. Ophth. Bd. XX. S. 33. 1874.
11) Fuchs, Anatomische Miscellen. — IV. Iritis syphilitica. v. Graefe's Arch. f. Ophth. Bd. XXX, 3. S. 139. 1884.
12) Galezowski. Ann. d'ocul. T. CXLIV. p. 432. 1910 (siehe Antonelli).
13) Ginsberg, Grundriss der pathologischen Histologie des Auges. Berlin 1903.
14) Hess, Pathologie und Therapie des Linsensystems. Graefe-Saemisch, Handbuch. 1905. S. 121.
15) E. v. Hippel, Über spontane Berstung der Linsenkapsel usw. Beitr. zur Augenheilk. Heft 49. 1902.
16) A. v. Hippel, Fall von gummöser Neubildung usw. v. Graefe's Arch. f. Ophth. Bd. XIII. S. 65. 1867.
17) Igersheimer, Demonstration zur experimentellen Syphilis. Ber. über die 37. Vers. d. ophth. Ges. Heidelberg. 1911.
18) Jendralski, Salvarsan und Neurorezidiv. Berl. klin. Wochenschr. Nr. 15. S. 720. 1912.
19) Inouye, Beitrag zur Kenntnis der retinalen Cystenbildung usw. v. Graefe's Arch. Bd. LXXXI. S. 118. 1912.
20) — Zur Kenntnis der Pathologie der Tenonitis usw. v. Graefe's Arch. f. Ophth. Bd. LXXXI. S. 238. 1912.
21) Nagel, Untersuchung zweier Fälle alter Chorioretinitis specifica. Arch. f. Augenheilk. Bd. XXXVI. S. 369. 1898.
22) Nettleship, On the pathol. changes in syphilitic chorioiditis and retinitis. London ophth. Hosp. Report. Vol. XI. 1886. (Sep.-Abdr.)
23) Ole B. Bull, The ophthalmoscope and lues. Christiania 1884.
24) Oswalt, Über Retinitis syphilitica usw. VII. intern. Ophth.-Kongress. 1888. S. 474.
25) Parsons, The pathology of the eye. London 1905.
26) Rochon-Duvigneaud, Lésions syphilit. des membranes profondes. (Soc. d'opht. d. Paris.) Arch. d'opht. 1906. p. 175.
27) — Examen histologique d'une chorioretinite maculaire d'origine hérédo-syphilitique. Arch. d'opht. T. XV. p. 764. 1895.
28) Scherl, Gummöse Neubildung der Iris und des Ciliarkörpers mit Übergang auf die Linse. Arch. f. Augenheilk. Bd. XXV. S. 287. 1892.
28a) Schnaudigel, Ehrlich Hata 606. Arch. f. Augenheilk. Bd. LXVIII. 1911.
29) Holmes Spicer, Retinal vasculitis in inherited syphilis. Transact. of the ophth. soc. of the unit. Kingdom. Vol. XII. p. 116. 1892.
30) Stein, Zur pathologischen Anatomie und Differentialdiagnose der Chorioretinitis usw. v. Graefe's Arch. f. Ophth. Bd. LVI. S. 463. 1903.
31) Uhthoff, Untersuchungen über die bei der Syphilis des Zentralnervensystems vorkommenden Augenstörungen. II. Teil. v. Graefe's Arch. f. Ophth. Bd. XXXIX, 3. S. 126. 1893.
32) Wilbrand u. Staelin, Über Augenerkrankungen in der Frühperiode der Syphilis. Hamburg u. Leipzig. 1897.
33) Zeemann, Über Loch- und Cystenbildung der Fovea centralis. v. Graefe's Arch. f. Ophth. Bd. LXXX. S. 259. 1911.

Erklärung der Abbildungen auf Taf. IV—V, Fig. 1—6.

Fig. 1 zeigt das gefässreiche organisierte Exsudat in der Pupille, dahinter die Pseudomembran. An dem im Bild unteren Teil des Linsenäquators ist die Linsenkapsel geborsten (peitschenschnurartige Aufrollung), Leukocyten dringen hier in die Linse ein. Linse kataraktös.

Fig. 2. Irisknötchen aus Lymphocyten zur Hauptsache bestehend. Gefässe der Iris vermehrt, aber in den Wandungen kaum verändert.

Fig. 3. Netzhautaderhautveränderungen in der Peripherie in der Form der Retinitis pigmentosa.

Fig. 4. Hochgradige Läsion der Pigmentschicht des Ciliarkörpers in einem Bulbusquadranten.

Fig. 5 zeigt die hochgradigen Veränderungen der inneren Netzhautschichten (Verlust der Ganglienzellen, Infiltration, Gefässwandveränderungen), ferner das fleckweise Befallensein der äusseren Schichten, sowie das nahezu intakte Aussehen der Aderhaut.

Fig. 6. Netzhautveränderungen bei sehr starker Vergrösserung. (Öl-Imm.) Deutlich sichtbar, dass die Infiltration vorwiegend aus Plasmazellen, weniger aus Lymphocyten besteht.

Augenärztliche Instrumente der Alten.

Von

Dr. med. et jur. Theod. Meyer-Steineg,
a. o. Prof. an der Universität Jena.

Mit Taf. VI—VII, Fig. 1—16.

Wann sich zum ersten Male die Augenheilkunde als ein Sonderfach von der übrigen Medizin abgezweigt hat, das vermögen wir nicht mit Bestimmtheit zu sagen. Jedenfalls war in der ersten klassischen Epoche der griechischen Heilkunde davon keine Rede; denn das verhältnismässig Wenige, was über die Erkrankungen des Sehorgans in den im 5. und 4. Jahrhundert v. Chr. entstandenen hippokratischen Schriften gesagt ist, zeigt deutlich, dass in dieser Zeit die Augenheilkunde nur einen verhältnismässig kleinen Teil der gesamten Medizin ausmachte.

Erst die alexandrinische Zeit, die ja in jeder Hinsicht eine zweite Blüte der antiken Medizin bedeutete, hat denn auch einen kräftigen Aufschwung der Ophthalmiatrik hervorgebracht und sie zum ersten Male — soweit uns eben bekannt ist — zu einem selbständigen Fach erhoben. Fragt man sich nach den Gründen dieser Erscheinung, so wird man diese wohl kaum in den grossen Entdeckungen der alexandrinischen Ärzte auf dem Gebiete der Anatomie und Physiologie zu suchen haben. Denn gerade bei dem Auge ist von einer Vermehrung dieser Kenntnisse verhältnismässig wenig zu spüren.

Es scheint vielmehr, als ob der Boden Alexandriens schon lange für die Ausbildung eines augenärztlichen Spezialistentums vorbereitet gewesen ist; sei es nun, dass gerade Augenleiden besonders häufig in Ägypten vorkamen — wie ja übrigens noch für die Neuzeit wirklich zutrifft —, oder sei es, dass die dortigen Ärzte aus andern uns unbekannten Gründen schon von altersher überhaupt eine ausgesprochene Neigung zur gesonderten Behandlung einzelner Teile der Medizin besessen und betätigt haben. Sicher ist jedenfalls, dass bereits im 6. Jahrhundert v. Chr. die ägyptischen Augenärzte sich eines

weitgehenden Rufes erfreuten: denn wie Herodot[1]) erzählt, liess sich der Perserkönig Kyrus einen solchen kommen.

In der alexandrinischen Zeit fand dann die spezialistische Behandlung der Augenheilkunde auch in der Literatur ihren Ausdruck. Gleich der erste unter den grossen Ärzten dieser Epoche, der gegen Ende des 4. Jahrhunderts v. Chr. geborene Herophilos, hat eine Monographie „περὶ ὀφθαλμῶν" verfasst, und der unter Nero lebende Demosthenes aus Massilia schrieb ein Buch über „Augenkrankheiten". Nach diesem Autor haben dann noch viele Ärzte der römischen Zeit die Augenheilkunde für sich behandelt.

Obgleich diese somit in der römischen Epoche von der Medizin selbst durchaus als ein Spezialfach anerkannt war, so hatten die Augenärzte doch in der Praxis noch lange mit dem gleichen Vorurteil zu kämpfen, das man allen Sondergebieten der Medizin, namentlich auch der Chirurgie, entgegenbrachte. Der Hauptgrund für diese Tatsache war wohl das starke Überwiegen des Technisch-Handwerksmässigen bei diesen Gebieten, das in den Augen der Römer diese Teile der Heilkunst zu „artes illiberales" stempelte. Nicht zum wenigsten auch gerade die Augenheilkunde, bei deren praktischer Ausübung der Verkauf selbsterfundener und mit reklamehaften Aufschriften gestempelter Collyrien einen nicht nur nach unsern Begriffen ungebührlich breiten Raum einnahm.

Trotz der nicht eben förderlichen äusseren Verhältnisse erfuhr die Augenheilkunde in dieser ganzen, vom 3. Jahrhundert v. Chr. bis in die römische Kaiserzeit hineinreichenden Epoche doch eine staunenswerte Fortbildung. Namentlich verfeinerte sich die Kenntnis der verschiedenen Erkrankungsformen des Sehorgans, die Schilderung der einzelnen Symptome, sowie ihrer Komplexe wurde genauer und charakteristischer, das therapeutische Können steigerte sich ausserordentlich, und namentlich wurden neue Operationsmethoden erfunden und eingeführt.

Wenn man in dem ganz zu Anfang unserer Zeitrechnung geschriebenen Buche des Römers Corn. Celsus — das allein uns einen zusammenhängenden Einblick in die ganze alexandrinische Medizin übermittelt hat — die Abschnitte über Augenheilkunde liest, dann ist man erstaunt über die knappen, aber guten Beobachtungen, über die trefflichen therapeutischen Ratschläge und vor allem über die Mannigfaltigkeit und die fortgeschrittene Technik der operativen

---

[1]) Vgl. Herodot. III, 1.

Eingriffe. Ein Beispiel möge dies zeigen: die Pterygiumoperation. Die betreffende Stelle[1]) lautet:

Die „Kralle," welche die Griechen πτερύγιον nennen, ist ein sehniges Häutchen, das vom Winkel seinen Ausgang nimmt und manchmal auch bis zur Pupille vordringt und sie versperrt. Es entsteht häufiger von der Nasen-, bisweilen auch von der Schläfenseite. Frisch kann man es ohne Schwierigkeit durch Mittel zerteilen, mit denen man die Narben an den Augen[2]) aufhellt. Wenn es veraltet ist und bereits eine gewisse Dicke erlangt hat, muss man es ausschneiden.

Der betreffende Mensch muss nach eintägigem Fasten auf einem Sessel, entweder dem Arzte zugekehrt, sitzen oder so von ihm abgewendet, dass er ihm hintenüber das Haupt in den Schoss legt. Manche wollen den Kranken, wenn das Leiden im linken Auge ist, dem Arzte zugekehrt, wenn im rechten, hintenüber sitzen lassen.

Das eine Lid muss von einem Gehilfen, das andere vom Arzte abgezogen werden, und zwar von dem letzteren das untere, wenn der Kranke ihm abgewandt sitzt, das obere, wenn er hintenüber sitzt. Dann muss der Arzt einen scharfen Haken, der an der Spitze ein wenig gekrümmt ist, unter das Ende des Flügelfells schieben und es festhaken; und nunmehr auch das von ihm gehaltene Lid dem andern übergeben.

Er selbst muss mit dem gefassten Haken das Flügelfell aufheben und es mit einer einen Faden tragenden Nadel durchstechen. Darauf die Nadel weglegen, die beiden Enden des Fadens ergreifen, mit ihnen das Flügelfell emporheben und, wo es dem Auge anhaftet, es mit dem Handgriff des Messers[3]) abtrennen, bis er an den Lidwinkel gelangt. Dann muss er abwechselnd (den Faden) bald nachlassen, bald anziehen, um so den Ausgangspunkt des Flügelfells und das Ende des Lidwinkels zu finden. Denn es ist eine doppelte Gefahr vorhanden: dass entweder etwas von dem Flügelfell zurückbleibt, das dann verschwärt und kaum zu heilen ist, oder dass aus dem Winkel auch die Caruncula mit abgeschnitten wird. Denn diese folgt, wenn man das Flügelfell zu heftig zieht, nach und ruft so einen Irrtum hervor. Und wenn sie abgeschnitten ist, so öffnet sich ein Loch, durch das nachher immer Flüssigkeit herabfliesst, die Griechen nennen dies „ῥυάς."

Man muss also stets das wirkliche Ende des Winkels kennen, und wenn dieses genügend feststeht, unter nicht zu starkem Anziehen des Flügelfells das Messer anwenden. Dann muss man dieses Häutchen ausschneiden, ohne dass etwas aus dem Winkel verletzt wird. Darüber muss man dann einen Verband mit Honig legen und hierüber ein Leinenläppchen und dann entweder einen Schwamm oder frische Wolle. An den nächsten Tagen muss man täglich das Auge auseinanderziehen, damit nicht die Lider durch eine Narbe miteinander verkleben (denn dies kommt noch als dritte Gefahr hinzu)

---

[1]) Vgl. Celsus. Buch VII. Kap. 7, 4.

[2]) Gemeint sind die Leukomata der Hornhaut.

[3]) Dieser stellt meist eine myrtenblattförmige zweischneidige, mässig scharfe Lanzette dar.

und ebenso den Verband anlegen und schliesslich ein Kollyrium einstreichen, das Wunden zur Vernarbung bringt."

Die im vorgehenden geschilderte Operation ist eine der einfacheren, von komplizierteren wird unten noch die Rede sein.

Es ist aber klar, dass derartig differenzierte Eingriffe ausser einer gewissen Technik und abgesehen von einer peinlichen Sorgfalt und Reinlichkeit — die man getrost als eine unbewusste Asepsis[1]) bezeichnen kann — auch ein Instrumentarium erforderten, das in seiner Zusammensetzung, in der Ausführung der einzelnen Stücke und in ihrer Anpassung an die verschiedenen Operationstechniken erst deren Mannigfaltigkeit und Feinheit ermöglichte und ihren Erfolg verbürgte.

Die Verfertiger der chirurgischen Werkzeuge mussten also den besonderen Anforderungen der Augenärzte Rechnung tragen. Und in der Tat ist das ophthalmiatrische Instrumentarium des späteren Altertums ausserordentlich reichhaltig gewesen: besondere Sonden, Pincetten, Lidklemmen, Lidhalter, Starnadeln, feine Messerchen der verschiedensten Form, Nadeln und Nähmaterial usw. werden von den Autoren dieser Zeit teils beschrieben, teils doch gelegentlich bei den Eingriffen genannt.

Aus Funden römischer Zeit ist uns dann eine Anzahl derartiger — vorher nur aus den literarischen Schilderungen bekannter Instrumente — auch wirklich in die Hände gekommen. Meist befinden sie sich in einzelnen Exemplaren in den verschiedenen Museen des In- und Auslandes zerstreut. Nur ein einziger grösserer Fund — die Ausrüstung eines gallo-römischen Okulisten — ist bisher bekannt geworden. Er umfasst die von Deneffe[2]) veröffentlichten Stücke, unter denen sich freilich nur ganz wenige, speziell augenärztliche Instrumente befinden.

Ein glücklicher Umstand brachte mich nun gelegentlich einer Studienreise durch Griechenland und Kleinasien in den Besitz einer

---

[1]) Nicht die Asepsis und die Antisepsis selbst sind Erfindungen der Neuzeit — ebensowenig wie übrigens die Narkose — sondern nur ihre theoretische Begründung. Denn die Alten hatten eine Anzahl ganz vortrefflicher Antiseptica, die sie namentlich bei der Wundbehandlung verwandten, und ihre strengen Vorschriften über Reinhaltung der Wunden, des Operationsgebietes, sowie aller damit in Berührung kommender Dinge, wie vor allem der Hände, lassen erkennen, dass der Wert der Asepsis von ihnen längst erkannt war, bevor sie den wahren Grund der Wundeiterung ahnten.

[2]) Deneffe, Les oculistes gallo-romains. Anvers 1896.

beträchtlichen Anzahl antiker chirurgischer Instrumente[1]). Unter ihnen befindet sich neben einigen Einzelstücken augenärztlicher Werkzeuge auch ein grösserer, von Kos, der Heimat des Hippokrates, stammender Kollektivfund, den man mit Fug wohl als ein aseptisches, ophthalmologisches Taschenbesteck bezeichnen kann.

Das Alter sämtlicher, im folgenden geschilderter Objekte lässt sich etwa auf das 2. Jahrhundert v. Chr. festsetzen — aus Gründen, die ich an anderer Stelle[2]) ausgeführt habe. Sie gehören also der hellenistisch-römischen Epoche der Medizin an, die, wie bereits gesagt wurde, unter dem überwiegenden Einflusse Alexandriens stand.

Das Material sämtlicher Instrumente, bis auf zwei (Taf. VII, Fig. 15 u. 16), ist eine Bronze, die aus einer Legierung von Kupfer und Zinn mit geringen Zusätzen von Zink und Spuren von Blei besteht. Sie sind durchweg so gearbeitet, dass sie ganz leicht gereinigt werden können, und die Klingen der darunter befindlichen Schneideinstrumente zeigen eine so scharfe Schneide, dass sie mit unsern Stahlinstrumenten konkurrieren können[2]).

Was zunächst den Kasten des Instrumentariums betrifft, so ist derselbe ebenso eingerichtet, wie wir es heute noch zu machen pflegen, d. h. er bestand aus zwei, wahrscheinlich gleich grossen, durch zwei Scharniere[3]) miteinander beweglich verbundenen Hälften, von denen nur die eine noch vorhanden ist (Taf. VII, Fig. 7). Auf beiden Längsseiten sind je zwei, auf der Abbildung nicht sichtbare Zäpfchen vorhanden, welche zeigen, dass zwischen ihnen querüber zwei in dem Kasten aufrechtstehende Leisten angebracht waren; diese Leisten enthielten sicherlich entsprechende Ausschnitte für die einzelnen Instrumente, um diese festzulagern.

Ein Teil der Instrumente[4]) selbst ist so eingerichtet, dass sie einerseits, einzeln genommen, bequem in dem Kasten Platz finden, anderseits aber, mit einem zweiten Instrumente vereinigt, eine bequemere Handhabung gestatten, als die kleinen Einzelteile für sich. Der Mechanismus, mit dessen Hilfe man zwei derartige Teile mit-

[1]) Veröffentlicht unter dem Titel „Chirurgische Instrumente des Altertums". Jena bei Gustav Fischer 1912.

[2]) Näheres über Material und Herstellungstechnik der Instrumente, vgl. in meiner oben citierten Arbeit S. 8ff.

[3]) Das eine dieser Scharniere ist an der linken Aussenseite des Kastens noch deutlich erkennbar.

[4]) Die auf Taf. VII dargestellten Instrumente gehören sämtlich in den Kasten hinein, machen aber nicht dessen ursprünglichen vollen Inhalt aus. Vielmehr ist ein Teil davon verloren gegangen.

einander zu einem verbinden konnte, ist folgender: Der eine Teil (die Instrumente Taf. VII, Fig. 8, 9 u. 14) hat an seinem einen Ende einen etwas über 1 cm tiefen Einschnitt, der an seiner tiefsten Stelle in eine cylinderförmige Verbreiterung endigt. In diesen Einschnitt lässt sich nun der zapfenförmige und an seinem Ende genau ebenso cylinderförmig verbreiterte Teil mehrerer anderer Instrumente [Taf. VII, Fig. 12 und 13[1])] hineinschieben. Und es ergibt sich so eine Verbindung je zweier Instrumente miteinander, die gleichzeitig sehr fest ist und doch jederzeit durch einen denkbar einfachen Handgriff mit Leichtigkeit gelöst werden kann.

Unter den einzelnen Teilen des Instrumentariums ist Nr. 1 ein Medikamentenschälchen, in welchem entweder Augenmittel aufbewahrt oder aber Kollyrien und Salben angerieben wurden, die ja der Augenarzt jener Zeit sich meist selbst für den Gebrauch zubereitete.

Zu diesem Zwecke bediente er sich u. a. des kleinen Salbenreibers (Taf. VII, Fig. 8), während der in Fig. 9 wiedergegebene kleine Löffel und der Spatel (Taf. VII, Fig. 14) zum Aus- und Einfüllen der Medikamente, zum Aufstreichen auf Verbandteile und zu ähnlichen andern Verrichtungen bestimmt war.

Zwei interessante Stücke des Instrumentariums sind die Taf. VII, Fig. 11 u. 12 dargestellten. Es handelt sich um zwei Lidhalter. Zwar geschieht nirgends in der mir bekannten antiken Literatur eines Lidhalters ausdrückliche Erwähnung. Indessen, das beweist nicht das Mindeste gegen seine Verwendung; denn sehr häufig werden bei dem einzelnen Eingriff nur die wichtigsten Instrumente erwähnt, die Hilfsinstrumente dagegen nicht angegeben. So ist z. B. nirgends bei Celsus die Rede von einem Spekulum, obgleich dieses zu seiner Zeit längst in Gebrauch war, und auch Untersuchungen von ihm geschildert werden, bei denen es zweifellos benutzt wurde. Bei demselben Autor (Buch VII, Kap. 7, 14) wird auch bei der Staroperation, bei der man die Erwähnung des Lidhalters noch am ehesten erwarten könnte, überhaupt kein Wort über die Fixation der Lider gesagt — trotz der sonst ganz ausführlichen Schilderung[2]). Bei andern Autoren, z. B. Paulus von Aegina[3]), heisst es zwar, dass man die Lider auseinanderhalten solle, aber das dazu benutzte Instrument wird nicht bezeichnet. Man setzte eben die Kenntnis von dem Gebrauch derartiger Hilfsinstrumente als selbstverständlich voraus.

---

[1]) Der untere, abgebrochene Teil bei Instrument 10 war ebenso ausgebildet.

[2]) Vgl. unten S. 75.

[3]) Vgl. Paul. Aegin. VI, 21.

Die beiden in Frage stehenden Lidhalter, von denen der eine auf Taf. VI, Fig. 2 in Seitenansicht dargestellt ist, stimmen in der Form ihres hakenförmigen breiten Endes vollkommen überein. Aber der eine (Taf. VII, Fig. 12) hat einen regelrechten, durch Vereinigung mit einem der andern Instrumente (Taf. VII, Fig. 8, 9 und 14) zu verlängernden Handgriff. Er konnte also sowohl für das Ober- wie auch für das Unterlid verwandt werden. Der andere (Taf. VII, Fig. 11) hat statt des Handgriffs nur eine kurze Platte, die am Ende schlitzförmig durchbohrt ist. Ich möchte glauben, dass dieser Lidhalter nur für das Oberlid bestimmt war und in der Weise angewandt wurde, dass man durch seine Öse ein Band zog, mit dem man ihn, nachdem man das Lid in die Höhe gezogen hatte, am Kopfe befestigte, indem man etwa das Band um Stirn und Kopf herumlegte und verknüpfte. Der Operateur bekam dadurch eine Hand frei.

Das Werkzeug (Taf. VII, Fig. 13) ist eine Cilienpincette, die zu der im Altertum sehr häufig ausgeführten Epilation der Wimperhaare diente. Sie ist in Taf. VI, Fig. 4 von der Seite dargestellt.

Das Fragment (Taf. VII, Fig. 10) stellt einen olivenförmigen Kauter dar, der, vielleicht als einziges unter den beschriebenen Instrumenten, in einem Holzgriff gesteckt hat. Das Glüheisen spielte überhaupt in der antiken Chirurgie eine recht erhebliche Rolle, namentlich in der Behandlung von Geschwüren, tiefliegenden Abscessen, Fisteln und anderem mehr. Zu den gleichen Zwecken diente es auch in der Augenheilkunde; namentlich aber bei der Therapie der Tränensackfistel (von den Griechen *αἰγίλωψ* genannt). „Man fasse", sagt Celsus[1]), „den äussersten Rand der Fistelöffnung mit einem Häkchen, dann schneide man die ganze Fistelhöhle bis auf den Knochen aus. Nachdem man dann das Auge und die übrigen damit verbundenen Teile gut bedeckt hat, muss man den Knochen mit dem Glüheisen brennen, und zwar heftiger, wenn er schon von Caries beschädigt ist, damit eine dicke Schuppe (gemeint ist der Brandschorf) abgestossen wird." Gerade zu dieser Operation scheint mir der in Frage stehende kleine Kauter durchaus geeignet.

Für einen der wichtigsten von allen augenärztlichen Eingriffen war das Taf. VII, Fig. 15 abgebildete Instrument bestimmt[2]). Es ist

[1]) Vgl. Celsus. Buch VII. Kap. 7, 7.

[2]) Der untere Teil des Instruments ist zerstört; man hat ihn sich ebenso vorzustellen, wie bei 7 und 8, nur dass bei diesen beiden Figuren der zur Verbindung dienende zapfenförmige Teil in der Vorderansicht, bei dem Fragment Fig. 10 in der Seitenansicht erscheint. Die Starnadel konnte also eins der drei Instrumente Fig. 3, 4 oder 9 als Handgriff erhalten.

eine Starnadel (von den Griechen „παρακεντήριον“ genannt, von den Römern einfach „acus“). Ihre Anwendungsweise wird am deutlichsten, wenn man den damit vorgenommenen Eingriff etwa bei Celsus[1]) liest. Die Stelle lautet:

„Der Kranke ist dem Arzte gegenüber auf einen Stuhl an einem hellen Ort zu setzen, dem Lichte zugekehrt, in der Weise, dass der Arzt ein wenig höher sitzt. Ein Gehilfe aber halte jenem von hinten den Kopf fest, so dass er ihn nicht bewegen kann; denn schon durch eine leichte Bewegung kann das Sehvermögen für immer geraubt werden. Auch das (zu operierende) Auge selbst muss unbeweglich gemacht werden, indem man auf das andere Wolle legt und festbindet[2]). Das linke Auge muss aber mit der rechten, das rechte mit der linken Hand operiert werden. Dann nehme man eine Nadel, die so scharf ist, dass sie eindringt, aber nicht allzu dünn und senke sie gerade (d. h. senkrecht) durch die beiden äussersten Augenhäute in der Mitte zwischen dem Dunklen (d. h. der Iris) und dem Schläfenwinkel des Auges in (der Höhe) der Mitte des Stares so ein, dass man kein Blutgefäss dabei verletzt. Jedoch braucht man sie nicht furchtsam einzustossen, da sie ja von einem leeren Raume[3]) aufgenommen wird. Wenn sie in ihm gelangt ist, so kann sich hierüber nicht einmal ein mittelmässig erfahrener Arzt täuschen, denn seinem Druck tritt kein Widerstand entgegen.

Wenn er nun hierher gelangt ist, so muss man die Nadel gegen den Star selbst neigen, sie daselbst leicht drehen und ihn (den Star) allmählich bis unterhalb der Pupille hinabführen. Sobald er aber sie passiert hat, muss man stärker nachdrücken, damit er unten sitzen bleibt. Wenn er haften bleibt, so ist die Operation beendet. Wenn er aber wieder aufsteigt, so muss man ihn mit derselben Nadel zerschneiden und in mehrere Teile zerreissen, die sich einzeln leichter versenken lassen und ein weniger breites Hindernis bilden. Dann muss man die Nadel in gerader Richtung herausziehen und mit Eiweiss getränkte weiche Wolle und darüber ein entzündungswidriges Mittel auflegen und so es verbinden.“ Es folgt noch die Besprechung der Nachbehandlung[4]).

Dass das in Frage stehende — übrigens aus Silber gefertigte — Instrument eine Starnadel ist, darüber kann kein Zweifel bestehen. Auch die etwa 1 cm unterhalb der Spitze angebrachte kugelförmige Verdickung ist ihrem Zwecke nach klar: Sie diente dazu, um ein zu tiefes Eindringen der Nadel zu verhindern.

---

[1]) Vgl. Celsus. Buch VII. Kap. 7, 14.

[2]) Bei Paulus von Aegina (III, 22), der sich über den Star und seine Behandlung ausführlicher verbreitet, wird noch erwähnt, dass beide Lider auseinandergezogen werden müssen.

[3]) Die vordere Augenkammer stellten die Alten sich normalerweise leer vor.

[4]) Bei Paulus von Aegina loc. cit. wird unmittelbar nach der Operation eine vorsichtige Sehprobe vorgenommen.

Es bleibt als letztes Stück des bisher behandelten Instrumentariums das kleine, gleichfalls aus Silber bestehende Messer, dessen runder dünner Stiel leider abgebrochen ist (Taf. VII, Fig. 16). Er wird sicherlich an seinem Ende ebenso wie die andern Instrumente so eingerichtet gewesen sein, dass man das Messer mit einem andern der Werkzeuge zu einem handlichen Instrumente vereinigen konnte. Mit seiner ziemlich stark konvexen, fast dreieckigen, in eine Spitze auslaufenden Schneide mag es zu den verschiedensten augenärztlichen Eingriffen gedient haben. Der Umstand, dass gerade dieses Instrument als einziges neben der Starnadel aus Silber gefertigt war, könnte zu der Annahme verlocken, dass es auch einem ähnlichen Zwecke, einer intraokularen Operation gedient hätte. Und dieser Eingriff würde dann der Starschnitt mit Entleerung der Linse sein: ein Eingriff, der von manchen antiken Ärzten bereits vorgenommen zu sein scheint[1]). Jedenfalls würde das Messer, das übrigens sehr an das Beersche Starmesser erinnert, recht wohl zu einem die vordere Kammer eröffnenden Schnitte brauchbar sein.

Freilich kann es auch zu verschiedenen andern Augenoperationen, wie z. B. der bereits geschilderten des Pterygiums, benutzt worden sein, bei der sich u. a. Paulus von Aegina[2]) eines besonderen, als „Pterygotom" bezeichneten Messers bedient. Oder aber man verwandte es zur Lostrennung von Bindehautverwachsungen[3]), zum Einschneiden auf den vereiterten Tränensack[4]) und ähnliches mehr.

Wie die weiteren, ehemals in dem Instrumentarium enthaltenen, leider verloren gegangenen Teile ausgesehen haben (vgl. oben S. 72, Anm. 4), das ist unmöglich zu sagen. Unter den bisher geschilderten vermisst man namentlich einen scharfen Haken, der bei den verschiedensten Augenoperationen, z. B. bei der beschriebenen Entfernung des Flügelfells, zum Festhalten bestimmter Teile benutzt wurde — wie ja heute auch. Ein derartiger Haken befindet sich nun unter den übrigen aus der gleichen Zeit, aber einer andern Fundstelle stammenden Instrumenten (vgl. Taf. VI, Fig. 1).

Zu augenärztlichen Eingriffen wird sehr wahrscheinlich auch das in Taf. VI, Fig. 5 wiedergegebene Doppelwerkzeug gebraucht worden

[1]) Diese Ansicht vertritt auch Hirschberg, Geschichte der Augenheilkunde. S. 330 f.

[2]) VI, 18.

[3]) Vgl. Paul. v. Aeg. VI, 15. Vgl. auch die Operation bei Celsus, VII. Kap. 7, 6.

[4]) Vgl. Cels. VII. Kap. 7, 7 und Paul. v. Aeg. VI, 22.

sein, das mit dem vorigen zusammen in Ephesos gefunden worden ist. Es hat auf der einen Seite ein Messer mit mässig konvexer Schneide, mit dem man die mannigfaltigsten Schnitte ausführen konnte. Vielleicht deutet die Tatsache, dass auf der andern Seite sich ein scharfer Löffel befindet, darauf hin, dass das Messer zu Eingriffen diente, bei denen hintereinander beide Instrumente erforderlich waren. Eine solche Operation war beispielsweise diejenige des Chalazions[1]), bei dem man die Geschwulst erst mit scharfem Schnitt eröffnete und dann mit einem scharfen Löffel auskratzte.

Das letzte der hier dargestellten Augenwerkzeuge (Taf. VI, Fig. 3) ist gleichfalls ein Doppelinstrument, das, wie ich an anderer Stelle[2]) näher ausgeführt habe, bei einer plastischen Augenoperation, der sogenannten „Empornähung" (ἀναῤῥαφή) verwandt wurde. Dieser Eingriff wird namentlich bei Paulus von Aegina[3]) ganz vortrefflich geschildert. Er gibt zunächst ein kurzes Bild der „Trichiosis" und dann die Indikation für die Operation. Darauf heisst es weiter:

„Wir setzen nunmehr den Kranken entweder vor uns oder zur Linken und wenden das obere Lid um, indem wir, wenn es lange Wimpern hat, diese selbst mit dem Zeigefinger und Daumen der linken Hand ergreifen. Hat es aber ganz kurze, so stechen wir eine einen Faden tragende Nadel mitten durch den Tarsus von innen nach aussen durch; darauf ziehen wir mit Hilfe des Fadens mit der linken Hand das Lid empor, und, indem wir mit der rechten durch einen Sondenknopf[4]) hinter dem Faden es (das Lid) eindrücken, wenden wir es um. Nun führen wir die Unterschneidung innen von den stechenden Haaren unterhalb des Tarsus her vom grossen (Nasen-) bis zum kleinen (Schläfen-)Winkel durchgehend aus. Den Faden aber ziehen wir nach der Unterschneidung heraus und ziehen die Augenbrauen, indem wir mit dem Daumen der linken Hand ein gefaltetes Läppchen dagegen drücken, nach oben. Und indem wir in jeden der beiden Augenwinkel noch einen kleinen Bausch legen, heissen wir den hinter (dem Kranken) stehenden Gehilfen, mit ihrer Hilfe das Lid durch Auseinanderziehen anzuspannen. Darauf führen wir mit dem „Nahtmesser" zuerst den sog. „Spiessschnitt"[5]), der ein wenig oberhalb der normalen Wimperhaare von einem Winkel bis zum andern läuft, jedoch so, dass er nur die Haut durchtrennt. Hierauf vollführen wir den „halbmondförmigen Schnitt", indem wir an derselben Stelle wie der „Spiessschnitt" beginnen, aber das Messer so hoch führen,

---

[1]) Vgl. Paul. Aeg. VI, 16.

[2]) Vgl. meine oben (S. 72, Anm. 1) citierte Arbeit S. 36.

[3]) Vgl. Paul. Aeg. VI, 8.

[4]) πυρὴν τῆς σμίλης steht oft für π. τ. μήλης und bedeutet stets das geknöpfte Ende einer Sonde, nicht, wie Hirschberg a. a. O. S. 404 meint, einen „Messerstielknopf".

[5]) Das heisst einen geradlinig verlaufenden Schnitt.

(im Bogen nach oben), dass alle überflüssige Haut umschnitten wird, und dann an der gleichen Stelle wie der „Spiesschnitt" endigen. Sodann fassen wir von der durch die beiden Schnitte umschriebenen Haut, die die Form eines Myrtenblatts hat, den auf unserer rechten Seite liegenden Zipfel mit einem Haken und ziehen dieses ganze Hautstückchen ab[1]). Darauf wischen wir die blutenden Teile mit einem Schwamm ab und vereinigen mit drei bis vier Nähten die Wundränder, indem wir von der Mitte beginnen, die Nadel aber in dem Unterschneidungsschnitt selbst durchführen. Der Faden soll aber aus Wolle sein. Wir schneiden dann den überflüssigen Faden ab, aber nicht nahe der Naht, sondern so, dass ein Stück in der Länge von drei Fingerbreiten übrig bleibt, ziehen die Enden nach oben und kleben sie auf der Stirn mit einem Klebepflaster fest. Die Wimperhaare befreien wir aus den Nähten mit einer Nadelspitze."

Es folgt nun die Nachbehandlung, die für uns ohne weiteres Interesse ist. Dagegen ist noch eine Modifikation des geschilderten Eingriffs kurz zu erwähnen. Paulus sagt nämlich: „Einige scheuen das „Abziehen der Haut"; deshalb fassen sie nach der Unterschneidung (des Lidrandes) mit einer „Lidklemmpincette", d. h. einer Pincette, die der Kontur des Lides angepasst ist, die überflüssige Haut und schneiden sie mit einem Messer ab."

Von den Instrumenten, die bei den soeben angeführten Operationsmethoden benutzt wurden, sind zwei an dem in Frage stehenden Doppelwerkzeug vorhanden (Taf. VI, Fig. 3); nämlich auf der einen Seite das sogenannte „Nahtmesser", das mit seiner stark konvexen Schneide zur Ausführung des geraden „Spiesschnittes" diente, und die „Lidklemmpincette" mit ihrer „der Kontur des Lides angepassten" Form. Bei der letzteren scheint ein Schiebering vorhanden gewesen zu sein, der sich an dem schmalen Teile der Branchen auf und ab bewegen liess.

Meine Absicht war nicht, in dem Vorstehenden ein vollkommenes Bild von dem augenärztlichen Instrumentarium der Alten zu entwerfen. Dazu reichen die bisherigen Funde noch bei weitem nicht aus. Ich wollte vielmehr dem Leser dieser Zeitschrift, der im allgemeinen wohl wenig in die Lage kommt, sein Auge auf die Geschichte seines Faches zu richten, nur einen kleinen Einblick ermöglichen: einen Einblick, der, wie ich glaube, auch dem modernen Ophthalmologen eine gewisse Hochachtung vor dem Können jener längst vergangenen Zeiten abnötigen wird.

---

[1]) Das heisst ohne Benutzung eines scharfen Schneideinstrumentes.

Aus der Universitäts-Augenklinik des Prof. Dr. G. Stanculeanu in Bukarest.]

Über Knorpelausschälung gegen Ectropium senile.

Von
Prof. Dr. L. Kugel.

Man ist in neuerer Zeit im allgemeinen der Ansicht, dass diejenigen operativen Verfahren gegen Erschlaffungsectropium die besten sind, durch welche die hintere Lidplatte (Tarsus und Conjunctiva) in der Richtung der Lidkante durch Ausschneidung eines Dreiecks verkürzt wird. Dies Verfahren (wie das Kuhnt-Szimanovskische und dessen Modifikationen) sind auch jetzt die fast allein gebrauchten. Eine weniger gute Meinung hat man von den Operationen, bei welchen die hintere Lidplatte in der auf der früheren senkrechten Richtung verkürzt wird, indem ein mehr oder weniger breiter Längsstreifen aus derselben ausgeschnitten wird; sie werden seltener verwendet. Das sind (ausser meinem Operationsverfahren der Knorpelverdünnung) die einzigen Methoden, bei welchen Stücke aus dem Tarsus ausgeschnitten werden. Beide Verfahren sind im Prinzip von altersher bekannt; sie sind unstreitig die wirksamsten. Alle andern Verfahren, bei welchen der Knorpel nicht, wie bei den eben erwähnten Methoden, direkt angegriffen wird, und die Geradstellung des Lides zumeist durch Druck oder Zug auf demselben bewirkt werden soll, werden mit Recht für minderwertig gehalten; dieselben werden bloss mitunter (wie das Szimanovskische Verfahren) zur Mithilfe bei andern Operationen gegen Ectropium senile benutzt; ich lasse sie daher hier ausser Diskussion.

Ich habe vor einigen Jahren die Methode der Ausschneidung eines Längsstreifens versuchsweise in einigen Fällen geübt[1]). Dieselbe machte auf mich einen so günstigen Eindruck, dass ich an der Richtigkeit der allgemein herrschenden Meinung in bezug des Wertes der

---

[1]) Kugel, Über ein neues operatives Verfahren zur Beseitigung des Ectropium senile. v. Graefe's Arch. f. Ophth. Bd. LIII. S. 647.

erwähnten beiden Operationen zu zweifeln begann. Ich nahm mir vor, in einer grösseren Reihe von Fällen alternativ beide Verfahren anzuwenden und die Resultate derselben zu vergleichen, um ein für allemal mich zu überzeugen, welches von beiden den Vorzug verdient. Was die Ausschneidung eines Dreiecks betrifft, so wählte ich zu diesem Zwecke die Kuhnt-Szimanovskische Methode; die Angaben, wie man dieselbe vollführen soll, sind genau angegeben. Was die Ausschneidung eines Längsstreifens anlangt, ist dies nicht der Fall; die wenigen Autoren, die überhaupt über diese Methode berichten, machen darüber ganz verschiedene Angaben. So gibt z. B. Landolt[1]) an, je nach dem Fall einen 2—3 mm breiten Streifen auszuschneiden. Michel[2]) wieder rät, den oberen Schnitt am freien Lidrande, den unteren in der Nähe des Überganges des gewucherten Teiles in den normalen zu machen. Weller[3]) und Prince[4]) empfehlen, schmale Streifen zu excidieren, während Boucheron[5]) die ganze hintere Lidplatte, bis auf einen kleinen Saum längs der Lidkante entfernt, demnach dem Vorschlage Michels nahe kommt. — Auch darüber, ob Suturen zur Deckung der Wunde gebraucht werden sollen oder nicht, differieren die Angaben. — Boucheron schliesst die Wunde mittels Suturen, während nach Michel diese nicht notwendig sind, da die Wundränder ohne weiteres von selbst sich aneinanderlegen und vernarben. — Landolt wieder legt eine Art Snellenscher Naht an, um die Wundränder zu nähern. — Ich musste demnach erst herausfinden, in welcher Weise operiert werden muss, um die möglichst besten Resultate bei dieser Operation zu erzielen. — Ich habe gefunden, dass es das Beste ist, wenn man, wie Boucheron, die ganze hintere Lidplatte bis auf einen schmalen Saum längs der inneren Lidkante entfernt; eine Sutur lege ich nicht an; sie ist unnötig, und kann eventuell schaden, indem sie Trichiasis hervorruft.

Um in bezug des Wertes der beiden in Rede stehenden Operationen schneller zum Ziele zu kommen, habe ich ausser meinen Spitalskranken noch das ansehnliche Krankenmaterial der hiesigen Universitäts-Augenklinik benutzt, welches mir Prof. Stanculeanu, der

---

[1]) Landolt, De quelques opérations pratiquées sur les paupières. Arch. d'opht. 1885. p. 481.

[2]) Michel. Lehrb. d. Augenheilk. 2. Aufl. S. 160.

[3]) Weller. Encyclopédie française d'ophtalmologie. T. IX. p. 184.

[4]) Prince. Excision of the tarsus for extreme non-cicatriciel ectropium, of the lower lid. American Journal of Ophthalmologie. Nr. 3. 1898.

[5]) Boucheron. Arch. d'opht. T. VIII. p. 226.

sich für die Sache lebhaft interessierte, in bereitwilligster Weise zur Verfügung stellte. Da Trachom hierzulande eine verbreitete Krankheit ist, so kommt auch Ectropium senile häufig vor. Ich konnte in den letzten drei Jahren die Resultate der stattlichen Zahl von 74 an Ectropium senile Operierten beobachten.

Schon nach den ersten 30 Fällen war ich mir darüber klar, dass meine früher erwähnten Zweifel in bezug der Richtigkeit der allgemein herrschenden Meinung gerechtfertigt sind. Es stand für mich jetzt fest, dass die Ausschneidung der hinteren Lidplatte unbedingt der Kuhnt-Szimanovskischen Methode vorzuziehen ist. Die Lidstellung bei ersterem Verfahren ist im allgemeinen eine bessere, indem sich das Lid am Bulbus weit besser adaptiert, als dies in den meisten Fällen bei dem Kuhnt-Szimanovskischen Verfahren der Fall ist. Ausserdem sind die Erfolge bei dem ersten Verfahren sicherere. Wir kommen später auf diesen Punkt in ausführlicher Weise zurück. Spätere Operationen, die ich nach diesen 30 Fällen vollführte, bestärkten mich wo möglich noch in dieser Überzeugung. Die Meinung, die in den letzten Dezenien in bezug der beiden in Rede stehenden Operationen herrschte, ist folgende: bei Ectropium senile besteht das Wesentliche der Krankheit darin, dass das Lid in Richtung der Lidkante verlängert ist. Die Verlängerung wird bloss durch die Kuhnt-Szimanovskische Methode beseitigt. Durch die Ausschneidung von Längsstreifen aus der hinteren Lidplatte geschieht dies nicht: darauf stützte sich die Meinung, dass erstere Methode besser als letztere sei. Diese, meiner Überzeugung nach irrige, seit Jahren eingewurzelte Ansicht, wurde durch Aussprüche gewiegter Praktiker, wie Landolt und Michel, dass die Ausschneidung von Längsstreifen eben so gute Resultate, wie die Kuhnt-Szimanovskische Operation gibt, keineswegs beeinflusst. Ich gehe noch weiter als Landolt nnd Michel, indem ich die Ausschneidung der hinteren Lidplatte weit über die Kuhnt-Szimanovskische Methode stelle.

Es ist jedoch die Operation der Ausschneidung der hinteren Lidplatte mit einem Nachteil behaftet. Es ist dies die Verkürzung des Conjunctivalsackes. Das ist jedenfalls ein bedeutender Fehler. Man sieht auch bei den meisten derartig Operierten die Zeichen eines mehr oder weniger prononcierten Synblepharon posterior. Es zeigen sich fast immer vertikale Falten am Übergangsteile, welche besonders beim Blick nach oben stärker hervortreten. Ich halte

jedoch, trotz dieses Nachteiles, an meinem Ausspruch fest, dass die Ausschneidung der hinteren Lidplatte eine unvergleichlich bessere Operation als das Kuhnt-Szimanovskische Verfahren ist.

Nachdem ich von der Superiorität der Ausschneidung der hinteren Lidplatte gegenüber der Kuhnt-Szimanovskischen Operationsmethode überzeugt war, musste ich jetzt um so mehr daran denken, ob es möglich wäre, dieselbe so zu modifizieren, dass dieser Fehler, mit welchem sie behaftet ist, wegfalle. Es war vor allem klar, dass das eigentliche Hindernis, welches der Umstellung des Lides in seine normale Lage im Wege steht, keineswegs die Conjunctiva ist, sondern der verdickte umgekrämpelte Knorpel. Die Idee, bloss den Knorpel zu entfernen, die Bindehaut jedoch in keiner Richtung zu verkürzen, drängte sich mir da von selbst auf. Dadurch war es, wie von vornherein zu erwarten war, möglich, zu einer wahren Radikaloperation gegen das Ectropium senile zu gelangen, einer Operation, welcher nichts mehr vorzuwerfen wäre, indem sie alle Eigenschaften besitzt, welche billigerweise von einem Verfahren gegen dieses Leiden verlangt werden kann. Es handelt sich daher im Prinzip um die gewöhnliche Knorpelausschneidung, wie dieselbe von Kuhnt-Szimanovski gegen narbiges Trachom mit Pannus empfohlen wurde. Die Hoffnungen, die ich an dieses so einfache Verfahren knüpfte, täuschten mich in keiner Richtung. Ich habe bis jetzt 25 Fälle in dieser Weise operiert; bei allen war der Erfolg in jeder Beziehung ein vorzüglicher. Ich bin somit bei einem Verfahren angelangt, welches alle Vorteile der Ausschneidung der hinteren Lidplatte besitzt, ohne dass ihr deren Nachteil, die Bindehautverkürzung, anhaftet.

Die Idee, den Knorpel auszuschneiden und dabei die Bindehaut nicht zu verkürzen, hat mir schon seit langem vorgeschwebt. Schon in meiner vorher erwähnten Abhandlung über Ectropium senile, kam dieselbe zum Ausdruck. Die Operation, die ich damals anriet, besteht darin, dass man die vordere Fläche des Tarsus blosslegt, ungefähr in der Weise, wie dies bei der Snellenschen Operation gegen Trichiasis geschieht. Es werden dann mit dem Beerschen Starmesser so lange Schollen von dem Tarsus ausgeschnitten, bis bloss eine dünne Knorpelschicht auf der Bindehaut zurückbleibt. Es wird demnach der Tarsus, wenn auch nicht ausgeschnitten, so doch jedenfalls so verdünnt, dass das umgekrämpelte Lid sofort in seine regelrechte Lage

gebracht werden kann. Man erhält in dieser Weise dasselbe operative Resultate, wie bei der Knorpelausschälung, nämlich gute Adaptation des Lides am Bulbus, ohne dass dabei die Bindehaut verkürzt wird. Ich werde jetzt, wo ich die Knorpelausschälung habe, keineswegs mehr zu diesem Verfahren greifen, schon der Hautnarben wegen nicht, welche dabei zurückbleiben.

Die Entfernung des Tarsus, ohne den Bindehautsack dabei zu verkürzen, ist bei Ectropium senile bis jetzt nicht gemacht worden. Immer ist mit dem Knorpel auch die sie bedeckende Bindehaut mit ausgeschnitten worden. In dieser Weise wurde von Weller[1]), Prince[2]), Boucheron[3]), Michel[4]) und Landolt[5]) diese Operation beschrieben. Andere wie Terson[6]), Gama-Pinto[7]) und Fergus[8]) haben den Tarsus überhaupt nicht ausgeschnitten, sondern nur ein Stück Bindehaut. Bloss Axenfeld[9]) sprach in der Heidelberger Gesellschaft im Jahre 1907 von Ausschneidung des Tarsus, ohne gleichzeitiger Ausschneidung von Conjunctiva. Er sagte jedoch, dass die Operation nur bei Blepharetinitisectropium, keineswegs jedoch bei Ectropiium senile anzuwenden sei, da diese beiden Arten von Ectropium zwei ganz verschiedene Krankheiten darstellen, die nicht miteinander verwechselt werden dürfen. Er betonte es ausdrücklich, dass die Tarsusausschälung bei Ectropium senile keineswegs notwendig, die Erhaltung des Tarsus bei dieser Krankheit sogar wünschenswert sei. Die Knorpelausschälung, wie sie von Axenfeld gegen Blepharetinitisectropium beschrieben wurde, wird auch in ganz anderer Weise vollführt als diejenige, die ich bei Ectropium senile mache. Ich schneide bloss den Knorpel aus; die Axenfeldsche Operation jedoch wird mit dem Szimanovskischen Verfahren kombiniert; es wird dabei ausserdem ein tiefer intramarginärer Schnitt gemacht, die Lidhaut unterminiert und hinaufgezogen, dabei ein Streifen von Conjunctiva und Tarsus am freien Lidrande weggenommen, mitunter sogar ein Dreieck aus der Conjunctiva ausgeschnitten usw. Es ist, wie man sieht, eine Ope-

[1]) Weller. Encyclopédie français d'ophtalmologie. Vol. IX.
[2]) Prince, loc. cit.
[3]) Boucheron, loc. cit.
[4]) Michel, loc. cit.
[5]) Landolt, loc. cit.
[6]) Terson. Ann. d'ocul. CXV. p 441. 1896 und XXII. p. 331. 1906.
[7]) Gama-Pinto. Ann. d'ocul. CVIII. p. 241.
[8]) Fergus, Operation for Ectropium. Ophth. Review. 1904. p. 30.
[9]) Axenfeld. Ber. d. Heidelberger Ges. vom Jahre 1907. S. 124.

ration, die mit der meinigen nichts gemein hat. Ich führe meine Operation in folgender Weise aus:

Es wird eine halbe Spritze 2% Kokainlösung in die Lidhaut injiziert und in den Conjunctivalsack eine 4%ige Lösung eingetropft. Es ist nicht rätlich, mehr als eine halbe Spritze zu injizieren, weil das Lid zu wulstig wird und nicht gut angespannt werden kann. Ich verwende zur Anspannung des Lides den Demarreschen Lidhalter. — Es wird derselbe in der Richtung der Augenachse an die Cutis des ectropionierten Lides, mit seiner konvexen Fläche, angelegt. Nun wird das Lid um den Rand des Lidhalters umgestülpt, so dass die Cutis auf die konkave Seite desselben zu liegen kommt. Wird jetzt das Heft des Lidhalters gesenkt, so kann man das Lid dadurch je nach Belieben anspannen. Man wird jetzt durch die Blutung nicht gehindert, und man kann in dieser Weise die Operation in exakter Weise vollführen. Ich habe diese Art der Anspannung des Lides zuerst durch den Vorstand des Laboratoriums der Universitäts-Augenklinik, Herrn Dr. Mihail, anwenden gesehen. Man kann mit Vorteil, ausser dem Lidhalter, behufs Anspannung des Lides, noch einen grösseren scharfen Haken benutzen, den man neben dem Lidhalter, in die vordere Lidplatte einhakt. Ist das Lid gehörig gespannt, so wird ein Schnitt durch Conjunctiva und Tarsus in unmittelbarer Nähe der inneren Lidkante und längs der ganzen Länge derselben geführt, wobei die Schneide des Messers etwas nach unten gerichtet ist. Obwohl die innere Lidkante bei diesen Kranken etwas abgerundet ist, so ist dieselbe doch gut sichtbar, so dass man in bezug der Schnittführung genügend orientiert ist. Nun wird die Bindehaut mit dem Messer vorsichtig abgelöst, wobei Löcherung derselben vermieden werden soll. Ist die Conjunctiva bis über den Übergang des Tarsus in die Fascie abgelöst, so wird auch die vordere Fläche des Tarsus von seiner Unterlage mir einigen Messerzügen losgemacht. Dann wird derselbe mit der Schere in der Weise umschnitten, dass nichts von ihm zurückbleibt und entfernt. Jetzt erst wird Lidhalter und Haken weggenommen und das Lid in seine normale Lage zurückgestellt. Dasselbe adaptiert sich sofort sehr gut. Es kommt mitunter vor, dass das Lid an einem der beiden Augenwinkel etwas absteht. Gewöhnlich ist Schuld daran, dass dort ein Stückchen Knorpel nicht ausgeschnitten wurde. Man muss dann in diesen Fällen dasselbe wegnehmen; legt sich das Lid trotzdem nicht gut an, so lässt man die Sache gehen, wie sie ist, da innerhalb der nächsten 2—3 Tage der Zustand sich allmählich von selbst bessert, bis genaue Adaptation

vorhanden ist. Ich schliesse die Wunde immer durch 3—4 Matrazennähte. Die Fäden sollen an der Cutis, etwa 1—$1^1/_2$ mm unterhalb den Cilien und knapp nebeneinander zu liegen kommen. Dieselben sollen nicht stark geknüpft werden, um die normale Form des Lides nicht zu alterieren. Nachdem der Conjunctivalsack mit einer antiseptischen Flüssigkeit ausgewaschen wurde, wird ein Fuchssches Gitter angelegt; das Auge wird nicht verbunden. Die Fäden werden den 3. Tag nach der Operation entfernt. Der Kranke verlässt 6 bis 7 Tage nach der Operation gewöhnlich das Spital. Der operative Eingriff ist übrigens ein so geringer, dass er auch ambulatorisch vorgenommen werden kann. Die Reizungserscheinungen nach der Operation sind geringe.

Es ist mir in 2 Fällen vorgekommen, dass, obwohl nach der Operation die Adaptation eine gute war, am zweiten Tage das Lid etwas abstehend gefunden wurde. Schuld daran war eine Chemosis; es war bei diesen Kranken Trachom vorhanden; in den nächsten 3 Tagen besserte sich die Chemosis allmählich, so dass gute Adaptation zustande kam. In einem andern Falle, wo das Lid unmittelbar nach der Operation am äusseren Augenwinkel nicht gut anlag, und der Kranke deswegen einen Druckverband bekam, waren am 2. Tage nach der Operation bedeutendere Reizungserscheinungen vorhanden. Es zeigte sich, dass das obere Lid zwischen Bulbus und unterem Lid eingeschoben war. Ich liess den Druckverband noch weitere 24 Stunden liegen, da ich dachte, dass dadurch am besten das Einschieben des oberen Lids unter das untere verhütet werde. Als ich mich jedoch überzeugte, dass der Zustand am nächsten Tage derselbe war, liess ich den Druckverband weg und legte bloss das Fuchssche Gitter an. Der Zustand besserte sich jetzt sichtlich, so dass binnen weiteren 3 Tagen die Reizungserscheinungen ganz geschwunden waren, und das Lid ganz gut adaptiert war.

In einem Falle hatte die Operation keinen genügenden Erfolg. — Es handelte sich um einen Kranken, wo das Ectropium durch Bindehautschrumpfung infolge von Trachom entstanden war. Diese Fälle sind nicht als Ectropium senile anzusehen. Es handelt sich hier nicht um ein Erschlaffungsectropium, sondern um ein durch Zug seitens der Bindehaut entstandenes Abstehen des Lides, welches besonders beim Blick nach oben sich verstärkte. Es ist demnach derselbe Zustand wie beim gewöhnlichen Narbenectropium; nur dass hier der Zug nicht von aussen durch die Cutis, sondern von innen durch die geschrumpfte Conjunctiva ausgeübt wird. Die geringe Besserung, die in diesem Falle durch die Knorpelausschälung zustande

kam, ist bloss durch die Entfernung des verdickten Knorpels bewirkt worden. Da die eigentliche Ursache, die geschrumpfte Bindehaut in dem Zustande verblieb, wie sie früher war, so konnte natürlich von einer Adaptation, wie sie sonst nach Knorpelausschälung eintritt, nicht die Rede sein. Ist bei solchen Schrumpfungsectropien der Knorpel nicht verdickt, so ist weder von der Knorpelausschälung, noch vom Kuhnt-Szimanovskischen Verfahren Besserung zu erwarten. — Es sind übrigens derartige Fälle seltene Vorkommnisse.

Ich komme jetzt dazu, die Resultate der Knorpelausschälung mit denjenigen, welche durch die Kuhnt-Szimanovskische Operation erreicht wurde, zu vergleichen.

Ich habe bereits oben gesagt, dass die Operationserfolge, welche man durch Ausschneidung der hinteren Lidplatte erhält, bedeutend bessere sind, als diejenigen, welche man durch das Kuhnt-Szimanovskische Verfahren erzielt. Dasselbe gilt natürlich auch für die Knorpelausschneidung, da dieselbe im Grunde genommen sich von der Ausschneidung der hinteren Lidplatte bloss dadurch unterscheidet, dass bei ihr der Conjunctivalsack nicht verkürzt wird. Der allgemeine Eindruck, den man von dieser Operation hat, ist demzufolge auch hier, dass die Adaptation im grossen und ganzen eine bessere und der Erfolg ein zuverlässigerer ist, als bei dem Kuhnt-Szimanovskischen Verfahren.

Wenn man jedoch auf die Sache näher eingeht, so findet man, dass dieser allgemeine Eindruck auf folgendem beruht:

Bei der Knorpelausschälung sind die Resultate gleichmässige; von den niedersten bis zu den höchsten Graden (den sogenannten Ectropium sarcomatosum) legt sich das Lid in gleich guter Weise am Bulbus an. Bei der Kuhnt-Szimanovskischen Methode jedoch, ist dies keineswegs der Fall. Wir haben da gute, mittlere und ganz ungenügende Erfolge. Letztere sind im allgemeinen um so weniger zufriedenstellende, je höher der Ectropiumgrad ist. Bei den niedrigen Graden bekommen wir demnach Erfolge, die denjenigen der Knorpelausschälung so ziemlich gleich kommen. Schon bei den mittleren Graden jedoch zeigt sich ein markanter Unterschied zwischen den beiden Operationen. Die Stellung des Lides ist bei der Knorpelausschälung eine sichtlich bessere; dasselbe legt sich viel exakter dem Auge an. Noch grösser ist dieser Unterschied zwischen den beiden Operationen bei den höheren Graden. Während wir bei der Knorpelausschälung hier sehr gute

Resultate haben, sind dieselben bei dem Kuhnt-Szimanovskischen Verfahren ungenügend, und öfters hat die Operation sogar nur geringen Nutzen.

Ich will hier besprechen, wie meiner Meinung nach diese Erscheinungen zu erklären sind: Zwei Hindernisse sind es bekanntermassen, welche bei Ectropium senile der Rückstellung des Lides in seiner normalen Lage entgegenstehen, und zwar: die Verlängerung des Lides in Richtung der Lidkante und die Verdickung desselben. Die beiden Hindernisse müssen demnach, soll durch irgendwelche Operation das Ectropium senile geheilt werden, unter allen Bedingungen beseitigt werden. Es ist leicht einzusehen dass die Knorpelausschälung diese beiden Hindernisse vollkommen wegschafft, während durch das Kuhnt-Szimanovskische Verfahren bloss das eine der beiden Hindernisse, die Verlängerung des Lides in Richtung der Lidkante beseitigt wird.

Was die Operation der Knorpelausschälung anlangt, so ist zu bemerken, dass, da an der Verdickung des Lides der Knorpel Schuld ist, welcher zuweilen aufs Doppelte und mehr verdickt vorgefunden wird, mit Entfernung desselben, vor allem das eine Hindernis, die Verdickung des Lides, in radikaler Weise entfernt wird.

In welcher Weise das zweite Hindernis durch diese Operation beseitigt wird, darüber will ich mich hier näher aussprechen:

Vor allem sehen wir, dass unmittelbar nach der Entfernung des Knorpels das Lid in leichter Weise in seine natürliche Lage zurückgestellt werden kann, was früher, solange der Knorpel nicht excidiert war, unmöglich bewerkstelligt werden konnte. Dieses Adaptieren des Lides an das Auge ist natürlich nur dadurch möglich, dass sich das verlängerte Lid bis auf die normale Länge verkürzt hat. Das Faktum der genauen Adaptation ist der beste Beweis, dass das Lid seine normale Länge erreicht hat, denn ein verlängertes Lid würde sich niemals genau adaptiert haben. Die Frage, auf welche Weise diese Verkürzung zustande gekommen ist, ist gegenüber der Tatsache für uns von sekundärem Interesse. Es ist sicher [wie dies bereits durch Czermak-Elschnig[1]) erklärt wurde], dass sie durch Kontraktion des Lidgewebes hervorgerufen wird. Die Gewebe des Lides, welche, solange dasselbe ektropioniert war, sich im Spannungszustande befunden haben, werden

[1]) Die augenärztlichen Operationen von Czermak-Elschnig. S. 184.

nach Rückstellung desselben in seine normale Lage entspannt. Sie können demzufolge sich jetzt bis auf normale Länge des Lides zurückziehen. Das ist besonders in bezug des Lidrandes der Fall, welcher am meisten gespannt war. Hier wird diese Zusammenziehung zumeist durch den Hornerschen Muskel besorgt.

Dass eine solche starke Zusammenziehung nach der Ausschälung des Knorpels eintritt, ist leicht erklärlich. Das Gewebe des Knorpels ist wenig kontraktibil. Ist derselbe entfernt, so ist damit das Haupthindernis, welches der Zusammenziehung des Lides entgegensteht, weggeschafft, da bloss die mehr zusammenziehbaren Gewebe (Cutis und besonders Muskel und Conjunctiva) zurückbleiben. Die durch Dehnung bogenförmig ausgedehnten Muskelfasern des Palpebralis und des Hornerschen Muskels werden sich (nach Entfernung des Knorpels) auf die Sehne des Bogens zusammenziehen und das Lid demnach bis auf seine normale Länge verkürzen.

Ich habe deswegen bei Beschreibung der Operation hervorgehoben, dass der Schnitt anfangs der Operation sehr nahe der inneren Lidkante geführt werde, damit nur ein möglichst schmaler Streifen der inneren Lidplatte zurückbleibe, denn dadurch wird sich der Lidrand gut kontrahieren können, da er zumeist aus dem Hornerschen Muskel besteht, dem nur wenig Fasern vom Knorpelgewebe beigemengt sind.

Es trifft sich gut, dass mit seltenen Ausnahmen die Bindehaut sich bei Ectropium senile leicht vom Knorpel ablösen lässt. Ist dies nicht der Fall, und bleiben einige Knorpelfasern an der Conjunctiva haften, so hat dies nicht viel auf sich. Es ist jedenfalls ein Vorteil dieser Operation, dass gleichsam mit einem Schlage der Ausschälung des Knorpels beide erwähnten Hindernisse (die Verdickung und Verlängerung des Lides) beiseite geschafft werden.

Wenn demnach die Verlängerung des Lides bei der Kuhnt-Szimanovskischen Operation in direkter Weise beseitigt wird, indem man ein Dreieck aus der inneren Lidplatte ausschneidet, geschieht dies bei der Knorpelausschälung in indirekter Weise. Durch diese Operation werden erst, wie dies eben erörtert wurde, die Bedingungen herbeigeschafft, in deren Folge die Zusammenziehung der Gewebe, des Lides bis zur Verkürzung desselben auf seine normale Länge in spontaner Weise statt haben kann.

Nach dieser Operation werden wir demnach, bei allen Ectropiumgraden, von den niedersten bis zu den höchsten, genau denselben anatomischen Zustand haben, nämlich ein knorpel-

loses Lid. Es werden demzufolge auch die Operationsresultate vom niedersten bis zum höchsten Ectropiumgrade ganz dieselben sein.

Wie verhält sich nun die Sache bei der Kuhnt-Szimanovskischen Operation?

Hier ist, was das Wegschaffen des einen Hindernisses, der Lidverlängerung anlangt, nichts Besonderes zu sagen. Durch die Ausschneidung des Dreieckes von der inneren Lidplatte wird ohne weiteres die normale Verlängerung behoben. Das ist aber auch alles, was diese Operation leistet; denn was das zweite Hindernis, die Lidverdickung anlangt, so geschieht gegen dasselbe bei dieser Operation absolut nichts. Die Lidverdickung bleibt nach der Operation im status quo ante. Darin sehe ich den Fehler dieser Operation.

Vor der Operation war der Zustand des Lides, je nach dem Ectropiumgrad, ein in anatomischer Hinsicht ganz verschiedener. Der Knorpel ist bekanntlich bei hohen Ectropiumgraden stark, bei niederen wenig verdickt. Dasselbe wird daher auch nach der Kuhnt-Szimanovskischen Operation der Fall sein. Wir werden eine gute Adaptation dort haben, wo der Knorpel wenig verdickt ist, und eine schlechte, wo er stark verdickt ist.

Damit ist die Verschiedenheit der Operationserfolge, der Kuhnt-Szimanovskischen Methode und der Vorsprung, den die Operation der Knorpelausschneidung vor derselben hat, in genügender Weise erklärt.

Ich will hier gelegentlich über den früher citierten Fall, wo die Adaptation nach der Operation keine exakte war, sich jedoch allmählich besserte, bis sie schliesslich nach etlichen Tagen normal wurde, folgendes bemerken: die Sache erklärt sich nach den eben erörterten dadurch, dass hier die Kontraktilität der Gewebe unmittelbar nach der Operation nicht sofort eine normale wurde, sondern dass es dazu einiger Tage bedurfte. Es muss dies, was diese Operation anlangt, im Auge behalten werden.

Ausser den beiden erwähnten Faktoren, welche bei Ectropium senile die Hindernisse für Rückstellung des Lides in seine normale Lage bilden, muss ich noch einen dritten Faktor erwähnen, welcher ebenfalls ein Hindernis für die exakte Adaptation des Lides abgibt. Es ist dies die Formveränderung, welche das Lid infolge der

Kuhnt-Szimanovskischen Operation erleidet. Es ist dieses Hindernis wohl ein geringeres, als die Verlängerung oder Verdickung des Lides. Es kann jedoch, wo es sich um Abwägung des Wertes der in Rede stehenden zwei Operationen handelt, nicht stillschweigend übergangen werden. Es handelt sich um folgendes: das normale Lid ist so geformt, dass dessen Krümmung so exakt dem Auge angepasst ist, wie gleichsam die Schale dem Ei. Dieser so zarte Bau des Lides wird jedenfalls durch die Kuhnt-Szimanovskische Operation mehr-weniger alteriert. Es ist sicher, dass durch die Ausschneidung des Dreieckes und besonders durch Suturierung der Schenkel desselben die Form des Lides verändert wird. Abgesehen davon dürfte es vorkommen, dass die Dreieckschenkel bei der Suturierung nicht genau zusammenpassen, so dass das Lid einigermassen verkrümmt wird. Dass dies der exakten Adaptation ebenfalls im Wege steht, ist nicht zu bezweifeln. Da diese Formveränderung des Lides durch die Kuhnt-Szimanovskische Operation hervorgerufen wird, so kommt sie natürlich niemals bei der Knorpelausschälung vor. Hier wird sich das bis auf normale Länge verkürzte, knorpellose, schmiegsame Lid ohne weiteres dem Auge gut adaptieren und wird dann durch Muskeltonus und Luftdruck (wie dies bereits durch Czermak-Elschnig erwähnt wird) in seiner Lage erhalten. Zu diesen beiden Faktoren kommt, wie ich glaube, noch die Adhäsionskraft dazu, welche zwischen innerer Lidfläche und Conjunctiva bulbi (als zweier in Kontakt befindlichen glatten, feuchten Flächen) besteht. Darauf ist, meiner Meinung nach, auch das leise schnalzende Geräusch zu beziehen, welches mitunter vernommen wird, wenn man das Lid rasch nacheinander abzieht und loslöst. Noch wahrnehmbarer wird dies Geräusch bei in höchstem Grade abgemagerten Kranken, bei welchen die Bulbi stark eingesunken sind. Bei diesen vernimmt man es, wie ich mich mehrmals überzeugt habe, sogar schon, wenn sie die Augen öffnen und schliessen.

Nachdem ich das Wichtigste der Operationsresultate, die Frage der Stellungsverbesserung des Lides, bzw. der Anpassung derselben am Bulbus ausführlich besprochen habe, will ich noch einiges erwähnen, was beim Vergleich der Operationserfolge der beiden in Rede stehenden Operationen ebenfalls zu berücksichtigen ist.

Da kommt in erster Reihe die Frage der Rezidive in Betracht. Dass Rezidive bei der Methode von Kuhnt-Szimanovski häufig vorkommen, ist bekannt. Es ist dies erklärlich, da hier öfters

die Vorbedingung zur Rezidivierung des Ectropiums, die ungenaue Adaptation des Lides am Bulbus als Folge der Lidverdickung von vornherein vorhanden ist. Kommt eine zufällige Conjunctivalschwellung dazu, so wird eine Kontraktion des Palpebralmuskels, in der Gegend des unteren Tarsalrandes, leicht eine Umkrämplung des Lides hervorrufen. Dass bei der Knorpelausschälung Rückfälle nicht vorkamen, versteht sich von selbst. Wo der Knorpel fehlt, ist Bildung oder Rezidive von Ectropium senile gar nicht denkbar. Ich habe in drei Fällen, wo ich nach der Kuhnt-Szimanovskischen Operation Rezidive hatte, vollkommene Heilung durch Knorpelausschälung erhalten.

Ein weiterer Vorteil der Knorpelausschälung besteht darin, dass sie keiner Kombination (wie dies bei der Kuhntschen Operation der Fall ist) mit irgend einem andern operativen Verfahren bedarf, um gute Adaptation zu bekommen. Das Lid liegt so genau nach dieser Operation am Bulbus an, dass das Szimanovskische Verfahren absolut gar keinen weiteren Nutzen bringen würde. Dabei ist, was letzteres Verfahren anlangt, noch zu berücksichtigen, dass demselben mitunter gewisse kosmetische Nachteile anhaften. Abgesehen von den temporären oder selbst bleibenden Narben, kommt es zuweilen, wenn man dieses Verfahren in ausgiebiger Weise machen muss, vor, dass eine Verengerung der Lidspalte nach oben und aussen zustande kommt, was (wie dies schon von Terson bemerkt wurde) in Fällen, wo das andere Auge gesund ist, besonders stark bemerkt wird.

Schliesslich sind noch als unwesentliche Vorteile der Knorpelausschälung gegenüber dem Kuhnt-Szimanovskischen Verfahren anzuführen: Die Einfachheit dieses Verfahrens, die kurze Operation und Heilungsdauer, die geringere Schmerzhaftigkeit, und da kein intermarginärer Schnitt gemacht wird, das Intaktbleiben der Lidrandfläche.

Ich will noch einmal auf die Hauptpunkte dieser Abhandlung zurückkommen.

Man ist, wie aus dem Bisherigen hervorgeht, meiner Überzeugung nach, in den letzten Dezennien, in bezug der zumeist ausgeübten Operation gegen Ectropium senile auf falscher Fährte gewesen.

Es geschieht bei der Kuhnt-Szimanovskischen Operation eigentlich gerade das Umgekehrte, was bei einer Operation gegen Ectropium senile geschehen soll. Diese Operation ist bloss gegen das

eine Hindernis, welche der Rücklagerung des Lides in seine normale Lage entgegensteht (der Verlängerung desselben), gerichtet. Dieses Hindernis allein sucht man durch operatives Vorgehen zu beseitigen, und man nimmt dazu, da das Kuhntsche Verfahren nicht ausreicht, noch das Szimanovskische zu Hilfe. Das Lid verkürzt sich jedoch, wie die Operation der Knorpelausschälung zeigt, auf seine normale Lage von selbst, so dass ein direktes operatives Eingreifen zur Beseitigung dieses Hindernisses absolut unnötig ist. Dass eine solche Verkürzung statt hat, dazu bedarf es keiner Abmessungen; das Faktum, dass sich das Lid gleich nach Entfernung des Knorpels und Rücklagerung desselben in seine normale Lage, gut am Bulbus anschmiegt, macht jede Abmessung überflüssig; ein abnorm verlängertes Lid würde sich niemals so exakt ans Auge anlegen.

Anderseits lässt die Kuhnt-Szimanovskische Operation das zweite Hindernis, die Knorpelverdickung, welche bloss durch operatives Vorgehen beseitigt werden kann und durch die Knorpelausschälung faktisch in radikalster Weise aus der Welt geschafft wird, ganz unberücksichtigt. Dies ist um so auffallender, als dieses Hindernis nicht gänzlich übersehen wurde. In dem Werke von Czermak-Elschnig[1]), wo die Ectropiumoperation mit der diesem Buche eigenen Gründlichkeit behandelt wird, wird angeraten, bei starker Lidverdickung das Kuhntsche Verfahren mit dem Szimanovskischen zu kombinieren. Daraus erhellt, dass es dem scharfen Auge Czermaks keineswegs ganz entgangen ist, dass diese Verdickung ebenfalls ein Hindernis der Rückstellung des Lides in seine regelrechte Lage bildet. Es wird jedoch trotz alledem die Sache nur so nebensächlich bemerkt. Die Knorpelverdickung bildet jedoch (wie meine Erfahrungen mit der Knorpelausschneidung zeigen) ein ebenso grosses, wenn nicht sogar ein noch grösseres Hindernis, als die Verlängerung des Lides. Was soll auch die Kombination mit dem Szimanovskischen Verfahren dagegen nützen? Das Hindernis, die Knorpelverdickung, bleibt dieselbe wie vor der Operation, und durch ein noch stärkeres Anpressen des Lides am Bulbus (wie dasselbe durch die Kuhntsche Operation allein bewirkt wird) ist auch nicht viel geholfen. Es wird somit bei dem Kuhnt-Szimanovskischen Verfahren in derjenigen Richtung operativ vorgegangen, wo es einer Operation gar nicht bedarf, dagegen wird in der Richtung, wo nur durch operatives Vorgehen abgeholfen werden kann, nicht operiert.

---

[1]) Prof. Czermak-Elschnig, Augenärztliche Operationen. S. 204.

Die Konsequenzen eines solchen Vorgehens zeigt uns die Erfahrung; wir haben bei dieser Operation, wie oben näher besprochen wurde, die verschiedenartigsten Resultate, während wir, bei der Knorpelausschälung, von den niedersten bis zu den höchsten Ectropiumgraden hinauf ganz gleiche, und damit ganz sichere Operationserfolge bekommen.

Es ist demnach der Vorsprung, den die Knorpelausschneidung gegenüber der Kuhnt-Szimanovskischen Operation hat, nicht darin gelegen, dass gute Resultate bei letzterer überhaupt nicht vorkommen; es kommen bei derselben auch gute Resultate vor. Bei der Knorpelausschälung kommen dieselben jedoch in allen Fällen vor, während sie bei der Kuhnt-Szimanovskischen Operation nur bei einem Teil, und zwar bei dem geringeren Teil der Operierten zutage treten. Der Unterschied, welcher zwischen den beiden in Rede stehenden Verfahren besteht, liegt im wesentlichen daher darin, dass man bei der Knorpelausschälung gleiche und sichere Operationserfolge erzielt, während bei dem Kuhnt-Szimanovskischen Verfahren die Erfolge ungleiche und unsichere sind.

Man erreicht somit durch das so einfache Mittel der Ausschälung des Knorpels operative Erfolge, wie man sie gar besser nicht wünschen kann.

Nimmt man zu dem allem noch dazu, dass Rezidive bei dem Kuhnt-Szimanovskischen Verfahren keine Seltenheit sind, während dieselben bei der Knorpelausschälung niemals vorkommen, ja gar nicht vorkommen können, so glaube ich mit Recht, letztere Operationsmethode als eine Radikaloperation gegen das Ectropium senile bezeichnen zu können, welche das Kuhnt-Szimanovskische Verfahren und alle andern gegen dieses Leiden angewendeten operativen Methoden weit hinter sich zurücklässt.

Zur pathologischen Anatomie der Netzhautablösung.

Von

Dr. G. Ischreyt (Libau).

Im Jahre 1908 hat Leber vor der ophthalmologischen Gesellschaft zu Heidelberg über seine neuesten Untersuchungen der Netzhautablösung Mitteilung gemacht; er hat dabei neue Beweise für seine Retraktionstheorie vorgebracht und seine Lehre weiter ausgebaut. Soweit ich die Literatur übersehe, ist von anderer Seite noch nicht Kritik daran auf Grund neuer pathologisch-anatomischer Befunde geübt worden, und das ist hauptsächlich der Anlass für die Mitteilung zweier eigenen Fälle, von denen der eine ein Frühstadium, der zweite eine lang bestehende Ablatio betraf. Ich verdanke sie meinen Spezialkollegen M. v. Middendorff in Reval und Th. Lackschewitz in Dorpat.

Fall I. Anna D., 68 Jahre alt, hatte rechts ein Glaucoma simplex absolutum, das in einen entzündlichen Zustand überzugehen begann. Ich habe eine Beschreibung dieses Falles bis auf die Netzhautveränderungen im Arch. f. Augenheilk. Bd. LXX. S. 325. 1911 als Fall III veröffentlicht.

Mikroskopische Beschreibung.

Die Retina ist nahe ihrem vorderen Rande so stark degeneriert, dass von einer normalen Schichtenfolge nichts zu erkennen ist. Nach dem Äquator zu ist sie viel besser erhalten, besonders sind hier die Körnerschichten gut sichtbar, wenn auch voneinander nicht scharf getrennt. Auch die Limitans externa hebt sich als eine regelmässige Kontur deutlich ab. Die Stäbchenzapfenschicht zeigt dagegen Verkrümmungen und vielfache Lücken. Wabenartige Räume finden sich auch in den retikulären Schichten und ganz besonders in der Nervenfaserschicht. Ganglienzellen sind selten anzutreffen. In den inneren Schichten hier und da körniges Pigment.

Der Innenfläche der Retina liegt auf grosse Strecken die Membrana limitans interna mit länglichen, oft sehr schmalen Kernen an; sie ist von wechselnder Dicke, bisweilen gerade nur zu bemerken, bisweilen auf 5,2 μ anschwellend und konzentrisch zur Bulbuskapsel geschichtet. Von der Nervenfaserschicht ist sie ebenso scharf abgegrenzt wie nach innen zu. Auf

der einen Seite, nahe der Ora serrata, hat sie sich von der Retina abgelöst, biegt nach innen und hinten in den Glaskörperraum um und steht mit einer dicken Auflagerung auf der Retina, in deren hinterem Abschnitt, in Verbindung. In den bisher geschilderten Abschnitten sind die retinalen Gefässe spärlich und klein, treten nirgends deutlicher hervor. Die Retina liegt hier der Chorioidea an.

Im hinteren Abschnitt finden sich an der Netzhaut ganz besonders starke Veränderungen. Sie ist hier in geringem Umfange von ihrer Unterlage abgehoben, und der Zwischenraum mit einer geronnenen Flüssigkeit angefüllt. Zugleich treten grössere Unregelmässigkeiten in den Schichten und Fältelungen der ganzen Membran auf. Die Stäbchenzapfenschicht ist zugrunde gegangen oder mindestens stark verändert. Die äussere Körnerschicht ist relativ am besten erhalten, und an ihr lässt sich die Schichtung der Netzhaut noch einigermassen verfolgen. Die Zwischenkörnerschicht ist dagegen unregelmässig verbreitert und von zahlreichen Lücken durchsetzt, in denen sich hier und da geronnene Massen befinden. Die innere Körnerschicht ist unregelmässig, aber fast überall erhalten. Von der Nervenfaser- und Ganglienzellenschicht ist nur das gliöse Gerüst vorhanden, das mächtiger als unter normalen Verhältnissen entwickelt ist.

Da, wo die Netzhaut am stärksten verändert ist, liegt ihrer Innenfläche in mächtiger Lage eine neugebildete Masse auf, die sich nach dem Glaskörperraum hin in mehrere Schichten auffasert. Die eine von diesen geht, sich allmählich verdünnend, in die abgehobene Membrana limitans interna über, die andern strahlen in den Glaskörper aus und verlieren sich in ihm oder ziehen zur Pars ciliaris retinae hin. Sie alle enthalten längliche Kerne in spärlicher Anzahl und da, wo sie dicker werden, kleinere Gefässe. (Eine mässige Beimengung von mehrkernigen Rundzellen lässt sich auf das gleichzeitige Bestehen eines Hornhautulcus mit Iridocyclitis zurückführen.)

Die auf der Innenfläche der Netzhaut befindliche Masse hat eine hyalin durchscheinende Beschaffenheit und wird gebildet aus einer Menge gerader oder gewellter zarter Streifen, die parallel zueinander verlaufen oder sich kreuzen, sich auffasern oder zu grösseren Zügen vereinigen. Zellkerne sind wenig vorhanden und dann von der Art, wie sie in der Membrana limitans interna gefunden wurden. In van Gieson-Präparaten ist die Farbe dieser Massen hellrosa oder etwas dunkler. Die Neubildung liegt meist der Retinainnenfläche an, die durch Wucherung der gliösen Stützsubstanz nicht geradlinig, sondern unregelmässig, bisweilen auch gewellt, aussieht, vielfach ist sie aber auch von ihr durch feine Spalten getrennt. An einigen Stellen sieht man einen deutlichen Übertritt der Stützfasern der Netzhaut in jene Masse, wobei die braune Färbung in eine rötliche übergeht. Bisweilen befinden sich zwischen Masse und Netzhaut langgestreckte Züge von Gliazellen. Nahe der Retina liegen in der Masse grössere Gefässe, die zum Teil nachweislich aus retinalen Gefässen ihren Ursprung nehmen. Die Gefässe der Retina haben verdickte Wandungen und sind auf Kosten der äusseren Netzhautschichten erweitert. An einem oberflächlich retinalen Gefässe sieht man deutlich, wie von der Adventitia Fasern abzweigen, um in die aufgelagerte Masse überzutreten.

Der Glaskörper hat eine ausserordentlich feinfaserige Struktur, die nur

in seinem vordersten Abschnitt gröber wird; hier entstehen nämlich dichtere, meist gewellte Züge und treten mit der Retina nahe der Ora serrata und mit der Pars ciliaris retinae in Verbindung. An der Innenfläche der letzteren verläuft bisweilen eine dichtere, parallel gefaserte Schicht, in welche Fasern von dem Gerüst der Pars ciliaris retinae mit voller Deutlichkeit übergehen.

Fall II. Frl. C. W. 1894 war das rechte Auge normal. V. c. c. cyl. — 0,75 horiz. = $^{20}/_{20}$. Anfang Juli 1897 traten vor dem Auge Schatten auf, am 12. VII. betrug der Visus nur Finger in 3 m; ophthalmoskopisch: Ablösung der Netzhaut in der oberen äusseren Hälfte. Am 27. VIII. ciliare Injektion, Anzeichen einer Iridocyclitis. $T = 1$. Am 22. X. keine Reizung, beginnende Linsentrübung. Die Netzhaut liegt nur noch oben-innen an, sonst überall abgelöst. Im Herbst 1898 wurde in Wiesbaden eine Sklerotomie gemacht. Am 12. X. 1899 Visus = 0. Vordere Kammer fast völlig aufgehoben. Cataracta complicata. Irisatrophie. $T + 1$. Das Auge bleibt reizlos bis zum 21. XII. 1901, an welchem Tage heftige Schmerzen auftreten: klinisches Bild eines Sekundärglaukoms. $T + 2$. Im Verlaufe des Februar und März 1902 mehrere Schmerzanfälle. Es entwickelt sich eine Keratitis bullosa. Da die Anfälle immer häufiger werden, wird am 10. VI. 1902 das Auge enucleiert.

Das Auge wurde auf gewöhnliche Weise mit Formol und Alkohol behandelt und in Celloidin eingebettet.

Mikroskopische Beschreibung.

Das Epithel der Cornea fehlt streckenweise ganz; wo es vorhanden, zeigt es zwischen seinen Fusszellen kleine und grössere Hohlräume; bisweilen ist es von der Bowmanschen Membran durch spaltenartige Zwischenräume getrennt. Stroma und Descemetsche Membran sind normal bis auf die Stelle der Irissynechie, wo das Endothel verloren gegangen ist. Die vordere Kammer ist nur in ihrem mittleren Teil vorhanden, da die Iris in einer Ausdehnung von $^1/_2$ bis $^3/_4$ mit der Sklero-Cornea verwachsen ist. Ihr freier Teil biegt sich bogenförmig leicht nach hinten um und geht eine feste Verbindung mit der Linsenvorderfläche ein. Die Iris hat an ihrem pupillaren Teil normale Dicke und ist hier ziemlich stark mit Lymphocyten infiltriert; im Bereiche der Synechie ist sie atrophisch und fibrös degeneriert. Die Gegend des Ligamentum sclero-corneale und des Schlemmschen Venenplexus wird fast überall durch Reihen langkerniger Zellen markiert, nur selten findet sich ein mit Blut gefülltes Venenlumen. Der Ciliarkörper ist mässig atrophiert, und sein Bindegewebe verstärkt; er enthält eine grössere Anzahl erweiterter Gefässe. Die Linse ist nach vorn gerückt, geschrumpft; ihre Fasern sind in grosser Ausdehnung im ganzen Umkreise der Corticalis zerfallen und enthalten grosse und kleinere Ablagerungen von Kalkverbindungen, Auf der Innenfläche der vorderen Kapsel sieht man eine fibröse, sich nach van Gieson rötlich färbende Auflagerung. Eine ähnliche Auflagerung befindet sich auf der Oberfläche der Kapsel, verdeckt die ganze Pupille und tritt mit dem Irisrand in Verbindung.

Die Chorioidea ist mässig atrophiert, enthält überall gut gefüllte Gefässe verschiedenen Kalibers.

Die Retina ist total abgehoben und hat auf der einen Seite auch noch die Pars ciliaris retinae bis an die ersten Fortsätze des Corpus ciliare abgelöst. Auf dieser Seite findet sich über dem unregelmässigen Pigmentepithel der Pars plana des Ciliarkörpers eine fremde Auflagerung von der Dicke der gesamten Augenwand. Sie stösst vorn an das eigentliche Corpus ciliare und hinten an die Chorioidea, wird aber überall von dem unregelmässig gewucherten Pigmentepithel begrenzt, dessen Zellen sich weit in die Substanz der Auflagerung vorschieben. Die letztere besteht aus einer hyalin durchscheinenden Masse, in der sich zahlreiche rosa und rötlich gefärbte Züge meist parallel der Augenwand hinziehen. Die spärlichen Kerne sind rundlich oder länglich; ausserdem sieht man hier und da Kapillaren, deren Wand aus einer Schicht Endothelzellen besteht. Der Trichterstiel der abgehobenen Netzhaut ist von der Papille bis ungefähr zur Äquatorebene schmal und gleich breit, und erst hier faltet sich die Membran seitwärts auseinander.

Die Netzhaut ist hochgradig degeneriert, ihre Körner noch zu erkennen, sonst stark verändert, von Hohlräumen durchsetzt, ihre Glia verdickt und gewuchert. Letztere erhebt sich an ihrer Innenfläche zu einer ununterbrochenen Reihe kleiner hügelartiger Vorsprünge. An einer Stelle fand sich an der Aussenfläche der Netzhaut eine grosse schon stark veränderte Blutung. Die spärlichen Gefässe haben dicke Scheiden. Infolge des Zuges der abgehobenen Netzhaut sind die Nervenfaserbündel aus dem Optikus eine Strecke weit in den Bulbusraum verlagert.

Der Glaskörper zeigt ein dichtes Gefüge, besonders an der Innenfläche der Netzhaut. Aber auch sonst finden sich rötlich gefärbte dichtere Massen — vielleicht Querschnitte von Strängen. Da, wo die Pars ciliaris retinae abgelöst ist, erreicht die Verdichtung des Glaskörpers einen besonders hohen Grad. Die Zellen der Pars ciliaris retinae laufen an ihrem freien Ende in feine Fasern aus, die in das Glaskörpergewebe einbiegen und in ihm aufgehen.

Eine Papillenexcavation ist nicht vorhanden.

Pathologisch-anatomische Diagnose: Keratitis bullosa, periphe Kammerwinkelsynechie, Occlusio pupillae, Cataracta consecutiva calcarea, völlige Ablösung der Netzhaut und teilweise Ablösung der Pars ciliaris retinae, Verdichtung des Glaskörpergewebes.

Epikrise.

Die beiden oben beschriebenen Fälle stellen verschiedene Grade der Netzhautablösung dar. Im zweiten Falle trat dieses Ereignis in einem bisher gesunden Auge auf, im ersten fand es sich zufällig in einem schon längere Zeit an Glaukom erkrankten. Indessen spricht nichts dafür, dass hier der glaukomatöse Prozess direkt oder indirekt die Ablösung verursacht hätte, sondern es handelt sich wohl nur um ein zufälliges Zusammentreffen. Wir können somit in beiden Fällen von einer „primären“ Netzhautablösung sprechen, und zwar stellt der erste Fall ein frühes, der zweite ein spätes Stadium dieses Leidens dar.

Die Art der Abhebung ist eine verschiedene, nicht nur nach der Intensität, sondern auch nach der Form. Während sich nämlich im ersten Fall die Netzhaut nur im hintersten Abschnitte leicht abgehoben, aber dabei mächtige und unregelmässige Falten gebildet hat, finden wir im zweiten Fall einen vollständigen Convolvulus mit langem, schmalem Stiel und im einzelnen wenig gefalteter Netzhaut.

Als wichtigste pathologisch-anatomische Veränderung erscheint die Verdichtung des Glaskörpergewebes in der Nachbarschaft der Netzhaut, sowie im vorderen Abschnitt des Glaskörperraumes. Indessen finden sich auch hier Unterschiede. Im ersten Falle bleibt die Struktur des Glaskörpers im allgemeinen noch ausserordentlich fein, und nur an der Ora serrata, der Pars ciliaris retinae und am hinteren Augenpol werden die Faserzüge grob und deutlich; die höchste Intensität erreicht aber die Umwandlung unmittelbar an dem abgehobenen Abschnitt der Retina. Anders im zweiten Fall, wo der Glaskörper im hinteren Abschnitt nicht so verändert erscheint, als man nach der Stärke der Abhebung hätte erwarten dürfen, und wo erst vorn stärkere Verdichtungszüge auftreten.

Die Prozesse, welche die Verdichtung des Glaskörpers hervorgerufen haben, spielen sich an der Grenze zwischen diesem und der Netzhaut ab. Eine Beurteilung der mikroskopischen Bilder legt die Annahme nahe, dass das aktive Moment in die Netzhaut zu verlegen ist, und der Glaskörper in mehr passiver Weise den Schauplatz für die Vorgänge darstellt. Gestützt auf die Befunde, besonders des ersten Falles, lassen sich folgende Quellen für Wucherungsvorgänge feststellen: 1. die Membrana limitans interna, 2. die Müllerschen Stützfasern, 3. die Gefässe, 4. die Zellen der Pars ciliaris retinae. Da nach den neuen und wohl massgebenden Untersuchungen Wolfrums der Glaskörper als ein Derivat der Netzhaut aufzufassen ist, und sein Gewebe nach den Untersuchungen Greeffs und Ogawas einer Regeneration aus sich heraus nicht fähig ist, werden wir für die Zunahme von Glaskörperfasern, worauf zum Teil die Verdichtung zurückgeführt werden muss, andere als die genannten Quellen nicht zu suchen haben. Im Aussehen und tinktoriellen Verhalten stimmen die Glaskörperneubildungen meiner Fälle vollständig mit dem überein, was hierüber von v. Hippel und Leber geschrieben wurde, so dass ein Eingehen auf Einzelheiten unnütz erscheint. Besonders zeigt ein Vergleich mit den farbigen Abbildungen jener Autoren die Identität der Prozesse.

Eine im Aussehen ähnliche Bildung ist die Auflagerung, die sich

im zweiten Falle zwischen Pigmentepithel und Pars ciliaris retinae hinter dem Ciliarkörper gefunden hatte; es ist mir indessen nicht gelungen, eine sichere Meinung von der Herkunft dieser Veränderung zu gewinnen.

Nach den vorliegenden Präparaten hat die Organisation von Blutungen bei der Neubildung keine Rolle gespielt, denn frische Blutungen fanden sich an den betreffenden Stellen nicht, und ebensowenig waren Pigmentierungen als Kennzeichen alter Blutherde anzutreffen. Hierin würde jedenfalls ein wichtiges Unterscheidungsmerkmal gegenüber vielen Fällen von Retinitis proliferans zu sehen sein. Die Teilnahme der Netzhautgefässe an den Neubildungen ist nur gering; sie beruht meist im Hineinwuchern von Gefässsprossen, doch sind Gefässlumina in den Schnitten im ganzen selten zu sehen. An einem Gefässe konnte ausserdem ein deutlicher Übertritt von adventitiellen Bindegewebsfasern in die Auflagerung nachgewiesen werden.

So mächtige Zellagen aus Glia, wie sie Leber abbildet, konnte ich nirgends finden; in meinen Präparaten waren derartige Wucherungen nur ausnahmsweise und stets in geringem Umfange vorhanden. Ebensowenig liess sich ein kontinuierliches Hinüberwachsen von Zellschichten aus dem Ciliarteil nach hinten beobachten.

Die Innenfläche der Netzhaut hat, besonders im zweiten Falle, eine ausgesprochene wellige Begrenzung, indem die Stützfasern an ihrem basalen Teile ausgebuchtet sind und dadurch dichtgedrängte, in den Glaskörperraum vorspringende Hügelchen bilden, deren Inneres kleine sphärisch begrenzte Hohlräume umschliesst. Die Glaskörperneubildung überzieht manchmal bloss die Kuppen dieser Vorsprünge, folgt aber der Oberfläche auch oft in die Täler hinein. Man könnte bei der Bildung der Vorsprünge an einen in der Netzhautfläche wirkenden Zug durch die Neubildung denken; ein zweiter Erklärungsversuch läge aber in der Annahme, dass jene Lücken infolge eines Ödems entstanden seien, analog den Lücken der Zwischenkörnerschicht.

Nachdem die Befunde im Zusammenhang erörtert wurden, erhebt sich die Frage, welche Anwendung aus ihnen auf die Leber-Nordensonsche Retraktionshypothese gemacht werden kann.

Da es sich im zweiten Falle um ein Spätstadium handelt, wird man aus ihm für die Genese nichts mehr folgern wollen. Anders im ersten Fall, in dem ein augenscheinlicher Zusammenhang zwischen Retina-Glaskörperprozess und Ablösung besteht. Man würde den Tatsachen jedenfalls Gewalt antun, wenn man diese Möglichkeit leugnen

wollte; eine andere Erklärung liesse sich aber in keiner Weise ausfindig machen. Ich möchte daher in diesem Falle eine neue Stütze der Retraktionshypothese erblicken. Im zweiten Falle liegt die Sache, wie gesagt, nicht so einfach; wir können aber auch hier aus den Befunden folgern, dass nichts gegen und vieles für eine gleiche Annahme angeführt werden kann.

Hinsichtlich der Entstehung des Glaukoms im Falle 2 liegt es nahe, die periphere Irissynechie auf die schleichende Iridocyclitis zurückzuführen, die klinisch beobachtet und pathologisch-anatomisch in ihren Folgeerscheinungen bestätigt wurde.

Literaturverzeichnis.

1) v. Hippel, Über Netzhautablösung. v. Graefe's Arch. f. Ophth. Bd. LXVIII. 1908.
2) Leber, Über die Entstehung der Netzhautablösung. Ber. über d. 35. Vers. d. ophth. Ges. Heidelberg. 1908.
3) Wolfrum, Zur Entwicklung und normalen Struktur des Glaskörpers. v. Graefe's Arch. f. Ophth. Bd. LXV. 1907.
4) Greeff, Studien zur Pathologie der Glaskörperfibrille. Arch. f. Augenheilk. Bd. LIII. 1905.
5) Ogawa, Experimentelle Untersuchungen über Wunden des Glaskörpers. Arch. f. Augenheilk. Bd. LV. 1906.

[Aus der Universitäts-Augenklinik in Tübingen.]

Arbeiten aus dem Gebiete der Pathologie des Zentralgefässsystems der Netzhaut.

Von

Privatdozent Dr. Clemens Harms,
Tübingen.

Seit dem Abschluss meiner im LXI. Bande (S. 1 u. 245) dieses Archivs erschienenen Arbeit: „Anatomische Untersuchungen über Gefässerkrankungen im Gebiete der Arteria und Vena centralis retinae und ihre Folgen für die Cirkulation mit besonderer Berücksichtigung des sog. hämorrhagischen Infarktes der Netzhaut“ bin ich unablässig bemüht gewesen, alles mir zu Gebote stehende pathologisch-anatomische und klinische Material, welches dem begonnenen Arbeitsgebiete oder verwandten Nachbargebieten der Pathologie des Auges zugehört, zu sammeln. Vor allem war ich dabei von dem Bestreben geleitet, den Zusammenhang der Gefässerkrankungen und Cirkulationsstörungen des Auges, insbesondere der Retina, mit allgemeinen Erkrankungen des Gefässsystems und anderer Organe des Körpers, sowie ihre lokalen Begleit- und Folgekrankheiten, zu denen ich, wie ich an verschiedenen Stellen[1])

---

[1]) Harms: 1. Über retinale Bindegewebsbildung. Ber. über d. 34. Vers. d. ophth. Ges. Heidelberg. 1907. S. 182, mit Demonstrationen S. 327.

2. Demonstration mikroskopischer Präparate von intra- und präretinalen Blutungen bei hämorrhagischer Diathese. Frühjahrsvers. Württ. Augenärzte (Sitz. v. 2. Juni 1907 zu Tübingen). Klin. Monatsbl. f. Augenheilk. XLV. Jahrg. (Neue Folge. IV. Bd.) S. 120.

3. Demonstration mikroskopischer Präparate von Bindegewebsbildung zwischen Retina und Chorioidea mit Cholestearinkrystallen im Anschluss an Thrombose der Zentralvene. Ebenda.

4. Über intraokulare hämorrhagische Prozesse bei hämorrhagischer Diathese. Med.-naturw.-Ver. Tübingen. (Med. Abt.) Sitz. v. 13. Mai 1907. Münch. med. Wochenschr. 1907. S. 1309.

bereits betont und zum Ausdruck gebracht habe, auch die prä- und retrovaskulären Affektionen der Netzhaut [die sog. „präretinalen Blutungen", die sog. spontane „Retinitis proliferans" (Manz), einen Teil der Fälle von sog. „Retinitis striata" (Nagel-Quisi), sowie die „Retinitis circinata" (Fuchs) und die „Retinitis exsudativa" (Retinitis haemorrhagica externa) (Coats)] rechne, eingehend zu studieren. Aber auch viele Fälle, welche, schlechtweg ausgedrückt, in das grosse Gebiet der hämorrhagischen Erkrankungen des Auges gehören, habe ich mit in meine Sammlung aufgenommen, weil viele derselben in ihren klinischen Erscheinungsformen kaum von den Cirkulationsstörungen zu unterscheiden sind, und eine genaue, insbesondere anatomische Analyse derartiger Fälle mir sehr wertvoll erschien.

Es ist mir so mit Hilfe des reichen Materials der Tübinger Universitäts-Augenklinik, das mir mein langjähriger Chef, Herr Prof. v. Schleich, in seinem ganzen Umfange, ebenso wie die Mittel der Klinik stets in liberalster Weise für meine Untersuchungen zur Verfügung stellte[1]), wofür ich auch an dieser Stelle meinen besten Dank

5. Über Retinitis proliferans (mit Demonstration mikroskopischer Präparate). Frühjahrsvers. d. Vereinigung Württ. Augenärzte (Sitz. vom 24. Mai 1908 zu Tübingen). Klin. Monatsbl. f. Augenheilk. XLVI. Jahrg. (Neue Folge. VI. Bd.) S. 91.

6. Über peripapilläre präretinale Blutung. Ber. über d. 35. Vers. der ophth. Ges. Heidelberg. 1908. S. 294.

7. Über sog. Retinitis striata und wiederangelegte Netzhautablösung. Frühjahrsvers. d. Vereinigung Württ. Augenärzte. (Sitz. v. 16. Mai 1909 zu Tübingen). Klin. Monatsbl. f. Augenheilk. XLVII. Jahrg. (Neue Folge. VIII. Bd.) S. 118.

8. Über Retinitis proliferans (mit Demonstrationen). Med.-naturw. Verein. Tübingen. Sitz. v. 28. Juni 1909. Münch. med. Wochenschr. S. 1765.

9. Demonstration zur pathologischen Anatomie der Proliferationserkrankungen der Netzhaut. Ber. über d. 36. Vers. d. ophth. Ges. Heidelberg. 1910. S. 352.

10. Zur pathologischen Anatomie hämorrhagischer Netzhauterkrankungen bei Diabetes. Ver. Württ. Augenärzte. 12. Sitz. am 21. Mai 1911 zu Tübingen. Klin. Monatsbl. f. Augenheilk. XLIX. Jahrg. (Neue Folge. XII. Bd.) S. 107.

11. Über Gefässneubildung in der Netzhaut. Ver. Württ. Augenärzte. 13. Sitz. v. 2. Juni 1912 zu Tübingen. Klin. Monatsbl. f. Augenheilk. L. Jahrg. (Neue Folge. XIV. Bd.) S. 105.

12. Die sog. präretinalen Blutungen. Ebenda. S. 106 u. 107.

13. Zur Klinik und Anatomie der prävaskulären Flächenblutungen der Netzhaut (sog. „präretinalen Blutungen"), besonders der atypischen Formen des Krankheitsbildes. Mit Demonstrationen. Ber. über. d. 38. Vers. d. ophth. Ges. Heidelberg. 1912. S. 383.

[1]) Auch einige von seiner geschickten Hand früher angefertigte Hintergrundszeichnungen wurden mir freundlichst zur Reproduktion überlassen.

ausspreche, sowie durch das liebenswürdige Entgegenkommen vieler auswärtiger Fachgenossen, die an den einzelnen Stellen noch dankbarste Erwähnung finden werden, gelungen, in verhältnismässig kurzer Zeit ein überreiches Material[1]) zu sammeln, dessen anatomische und klinische Verarbeitung jetzt so weit gediehen ist, dass ich das Material in seinem ganzen Umfange übersehen, seinem Werte nach einteilen und damit beginnen kann, den Fachgenossen die Resultate meiner Untersuchungen in Form von einzelnen Publikationen vorzulegen. Tunlichst soll das in der Weise geschehen, dass Wiederholungen nach Möglichkeit vermieden werden. Im allgemeinen werden klinische und anatomische Mitteilungen miteinander abwechseln. Meine in diesem Archiv in einer fortlaufenden Serie erscheinenden Publikationen enthalten hauptsächlich neues und zum Teil grösseres Material auf bis jetzt noch relativ wenig oder doch mit nur geringem eigenen Material der einzelnen Autoren bearbeiteten Gebieten, während andere Fälle, die Ergänzungen zu meinen Arbeiten oder Bestätigungen früher geäusserter Ansichten bringen, in Form von Dissertationen veröffentlicht werden, von denen die von Alfred Meyer[2]), R. Bauer[3]), R. Vogel[4]), A. Pietzcker[5]) und P. Kober[6]) bereits erschienen, bzw. im Erscheinen begriffen sind.

---

[1]) Als der leider so früh verstorbene O. Eversbusch einst mich fragte, wie es nur möglich sei, dass ich in der kleinen Stadt Tübingen so grosses, besonders anatomisches Material von so seltenen Erkrankungen gewonnen hätte, habe ich ihm antworten müssen: „Wer suchet, der findet". Natürlich liegen diese Dinge auch hier nicht auf der Strasse, und man muss sich grosse Mühe geben, sie zu erlangen. In der Tat habe ich in den letzten 7 Jahren nach diesem Materiale hier in der Augen- und medizinischen Klinik, sowie bei auswärtigen Fachgenossen systematisch gesucht und manchen Bulbus vergeblich geschnitten, in der Erwartung, dass er mich in diesem Zusammenhange interessieren könnte, um das zu erlangen, was die Grundlage der folgenden Arbeiten bildet. Mein Bestreben war darauf gerichtet, das Material auch systematisch zu verarbeiten.

[2]) Meyer, A., Beiträge zur pathologischen Anatomie der hämorrhagischen Retinalapoplexie durch Venenverschluss mit nachfolgendem Glaukom. Inaug.-Diss. Tübingen 1907.

[3]) Bauer, R., Anatomische Beiträge zu den Erkrankungen beider Zentralgefässe und Cirkulationsstörungen der Netzhaut mit Glaukom bei gleichzeitig bestehendem Nierenleiden. Inaug.-Diss. Tübingen 1908 und Arch. f. Augenheilk. Bd. LXIII. S. 13. 1909.

[4]) Vogel, R., Weitere fünf Fälle von präretinaler Blutung. Inaug.-Diss. Tübingen 1911.

[5]) Pietzcker, A., Weitere klinisch-kasuistische Beiträge zum Krankheitsbilde der sogenannten präretinalen Blutung. Inaug.-Diss. Tübingen 1913.

[6]) Kober P., Klinische Untersuchungen über den Verschluss der Zentralarterie der Netzhaut. Inaug.-Diss. Tübingen 1913.

Bei allen meinen Untersuchungen hatte ich mich der freundlichen Unterstützung der Herren Kollegen der v. Rombergschen medizinischen Klinik, sowie des bisherigen Vorstandes der hiesigen medizinischen Poliklinik, Herrn Prof. Ottfried Müller, und seiner Herren Assistenten zu erfreuen, die meine Fälle jederzeit in bezug auf den Allgemeinzustand, insbesondere in bezug auf etwa vorhandene Erkrankungen des Blutes, des Gefässsystems und der Nieren genau zu untersuchen bereit waren. Diese Mitwirkung, für die ich auch an dieser Stelle meinen besten Dank gern ausspreche, war mir um so wertvoller, als, wie ja allgemein bekannt sein dürfte, gerade die v. Rombergsche Schule durch ihre systematische Bearbeitung dieser Gebiete der inneren Medizin sich einen grossen Namen gemacht hat. Manche Fälle wurden sogar auf meine Bitte zur genauesten Untersuchung und Beobachtung für einige Zeit in die medizinische Klinik aufgenommen. So konnten manchmal Befunde konstatiert werden, die erst den Beginn der Allgemeinerkrankung erkennen liessen. Anderes wertvolles Material habe ich durch Beobachtungen und Untersuchungen an Patienten der medizinischen Klinik gewonnen.

Ebenso gilt mein aufrichtiger Dank allen meinen Kollegen an der Klinik, die stets bereit waren, die oft nur in meinem Interesse in die Klinik aufgenommenen Patienten mit zu beobachten und genaue Aufzeichnungen und Skizzen des Befundes und Verlaufes anzufertigen und mich auf einschlägige Fälle aufmerksam zu machen. Endlich darf ich nicht vergessen, auch unserer Zeichnerin, Fräulein Vilma Steinbuch, dankbarst zu gedenken, die mit grossem Fleisse und Verständnis zahlreiche und oft sehr mühevolle Hintergrundsabbildungen, Zeichnungen mikroskopischer Präparate und Mikrophotographien anfertigte.

Indem ich also meine frühere Arbeit aus dem Jahre 1905 als I. Mitteilung dieser Artikelserie betrachte, lasse ich nun die nächste Arbeit folgen als

II. Mitteilung.

Über doppelseitige Erblindungen, bzw. Sehstörungen durch plötzlichen gleichzeitigen oder ungleichzeitigen Verschluss beider Zentralarterien der Netzhaut oder ihrer Äste.

Mit 3 Figuren im Text.

Das Krankheitsbild der sogenannten Embolie der Zentralarterie (A. v. Graefe) ist ein vorwiegend einseitiges Leiden des Auges, wie alle Gefässaffektionen und Cirkulationsstörungen des Auges und Ge-

hirns. Nach der grossen zusammenfassenden Arbeit von Fischer (30), die sich auf damals (1891) ungefähr 200 in der Literatur niedergelegte Fälle stützt, sollen die beiden Seiten etwa gleich häufig betroffen werden, wohingegen ja die apoplektischen Erkrankungen des Gehirns häufiger auf der linken Seite vorkommen sollen. Diese Tatsache wird bekanntlich mit dem gestreckteren Verlaufe der Carotis auf der linken Seite in Zusammenhang gebracht, die den im Blute cirkulierenden embolischen Pfröpfen den Eintritt in die linke Carotis und deren Ernährungsgebiet leichter ermöglichen soll. Nachdem wir aber aus den anatomischen Arbeiten der letzten Jahrzehnte wissen, dass der bei dem Krankheitsbilde der sogenannten Embolie der Arteria centr. ret. sich findende Verschluss des Gefässes in den weitaus meisten Fällen atherosklerotischen Veränderungen und thrombotischen Vorgängen seine Entstehung verdankt, ist für die Tatsache des annähernd gleichen Befallenseins beider Seiten am Auge[1]) die Erklärung gegeben, worauf ich hier nicht näher eingehen will. Die Einseitigkeit dieser Erkrankung ist so hervorstechend, dass der einzelne Augenarzt auf Grund seiner eigenen Erfahrung wohl meistens geneigt sein wird, die Prognose für das zweite Auge äusserst günstig zu stellen. Sieht man aber die Literatur genau durch, so finden sich auch Mitteilungen über doppelseitige Erblindungen, bzw. hochgradige Sehstörungen durch plötzlichen Verschluss der Zentralarterie und ihrer Äste. Soweit ich die Literatur dieses Gebietes übersehe, sind in den letzten 54 Jahren seit der Entdeckung des Krankheitsbildes durch A. v. Graefe (1859) 11 Fälle[2]) dieses für den davon betroffenen Patienten äusserst betrübenden Ereignisses publiziert worden, ausserdem finden sich noch einige unter diesem Titel publizierte Fälle, die, wie ich unten[3]) zeigen werde, der Kritik nicht standhalten, weil es sich bei ihnen entweder, wenigstens wahrscheinlich, gar nicht um einen Verschluss der Arterien gehandelt hat oder ein solcher doch aus den klinischen Aufzeichnungen nicht mit Sicherheit geschlossen werden

---

[1]) Nach unserem Tübinger Material von 57 einseitigen Fällen (siehe Diss. Paul Kober, Tübingen, 1913, die demnächst erscheinen wird) ist sogar die rechte Seite etwas häufiger befallen.

[2]) Dabei habe ich Fälle, in denen die Sehstörung auf der einen Seite nur ganz kurze Zeit in Form einer sogenannten prodromalen Erblindung sich zeigte und wieder verschwand, ohne dass die Art der Störung ophthalmoskopisch sichergestellt werden konnte, nicht mitgerechnet, ebenso nicht die 3 Fälle aus der Hirschbergschen Klinik [siehe darüber S. 136[1])] und die Fälle von Zentmayer (17) und Römer (42, 1. Aufl. S. 885).

[3]) Siehe die kritischen Bemerkungen auf S. 122ff.

kann. Jeder dieser Fälle ist von einem andern Autor publiziert worden. Es bedeutet daher schon ein grosses Material auf diesem Gebiete, wenn ich in der angenehmen Lage bin, im folgenden drei dieser seltenen Beobachtungen aus der Tübinger Universitäts-Augenklinik und einen von anderer Seite beobachteten und mir liebenswürdigst zur Verfügung gestellten Fall zu veröffentlichen, von denen die drei Tübinger Fälle im Laufe der letzten 10 Jahre beobachtet wurden.

Ich lasse nun die drei Tübinger Fälle in chronologischer Reihenfolge der Beobachtung folgen, denen sich der vierte Fall anschliesst.

Fall I.

Plötzliche Verschlechterung des linken Auges durch Verschluss des Zentralarterienstammes mit Freibleiben eines kleinen, von einer cilio-retinalen Arterie versorgten parapapillären Netzhautbezirks, der die Macula lutea z. T. mit einschliesst, nach 1 Jahre plötzliche Erblindung rechts durch kompletten Stammverschluss der Zentralarterie bei einem 17, bzw. 18jährigen anämischen Mädchen mit systolischem Geräusch und Albuminurie.

Christine M., 18jährige Packerin, aus Sch., wurde am 30. IX. 1903 (Journ.-Nr. 3322) in die Tübinger Univ.-Augenklinik verbracht, weil sie vor einigen Tagen fast völlig erblindet sei. Nach der Art der Entstehung ihres Augenleidens befragt, erzählte sie, dass sie bis vor etwa einem Jahre auf beiden Augen gut gesehen habe. Damals sei das Sehvermögen auf dem linken Auge plötzlich schlechter geworden, angeblich nach einer Verletzung: in der Fabrik sei ihr etwas ins Auge geflogen. (Die Patientin konnte jedoch über diesen Vorfall keine bestimmten Angaben machen, vor allen Dingen nicht angeben, was ihr ins Auge geflogen sei, so dass wohl dem Vorgange kein allzu grosses Gewicht beizumessen ist.) Das Sehvermögen auf dem rechten Auge war bis zum 25. IX. 1903 ein durchaus gutes; an diesem Tage trat nach heftigem Bücken eine plötzliche, ungefähr 10 Minuten dauernde Erblindung ein, nachher war das Sehen wieder ungestört. 2 Tage später, am 27. IX., vormittags gegen 11 Uhr, trat wieder eine plötzliche Erblindung ein, die bis zum Tage der Aufnahme unverändert angehalten hat. Auf dem linken Auge könne sie noch etwas sehen. Der konsultierte Arzt schickte die Patientin zu uns in die Klinik.

In bezug auf ihren Allgemeinzustand gab die Patientin an, dass sie bisher immer gesund gewesen sei und niemals eine ernstliche Erkrankung durchgemacht habe; sie habe auch nie an Herzklopfen, Atembeschwerden oder Beengungen bei körperlichen Anstrengungen gelitten. Familienanamnese ohne Belang[1]).

---

[1]) Der Vater der Patientin wurde im Juli 1899 (im Alter von 55 Jahren) in der Klinik auf dem rechten Auge am Altersstar mit gutem Erfolg operiert. Links bestand ebenfalls fast reife Katarakt. Von einer Allgemeinerkrankung steht nichts vermerkt. Der Urin war frei.

Die Allgemeinuntersuchung (30. IX. 03) ergab bei dem gracil gebauten, anämischen Mädchen leichte Ödeme an den Füssen, keine Drüsenschwellungen. Am Herzen fand sich der Spitzenstoss nach aussen verlagert, sowie eine Verbreiterung nach beiden Seiten, nach links bis 2 Querfinger über die Mamillarlinie, nach rechts nicht ganz bis zur Mitte des Sternums. An der Herzspitze war ein leichtes hauchendes systolisches Geräusch, besonders deutlich in der Nähe des V. Intercostalraums bei völliger Exspiration hörbar. II. Pulmonalton gespalten und klappend. Lungen und Abdomen: ohne Befund. Im Urin: Spuren von Albumen, kein Saccharum.

Diagnose: Insuffizienz der Mitralis (Dr. v. Hymmen).

Augenbefund vom 30. IX. 1903: Auf dem rechten Auge besteht völlige Amaurose, links wird an der Snellenschen Tafel $^5/_{15}$ knapp, in der Nähe Jäger Nr. 4 mühsam gelesen.

Beim Blick geradeaus steht das rechte Auge in leichter Divergenzstellung. Äusserlich sind im übrigen keine Abnormitäten sichtbar, es besteht keine Beweglichkeitsbeschränkung der Bulbi.

Die Pupillen sind beiderseits fast maximal weit, die rechte Pupille reagiert nicht auf Lichteinfall, wohl aber konsensuell, links ist die direkte Reaktion träge, konsensuelle nicht vorhanden.

Ophthalmoskopisch sind die brechenden Medien beiderseits klar und durchsichtig. Rechts ist der Sehnerv gelblichweiss getrübt mit völlig verwaschenen, unkenntlichen Rändern. Der Ursprung der Gefässe ist nur annähernd genau zu erkennen. Die Netzhaut ist in ihrer ganzen Ausdehnung grau getrübt, am stärksten ist die Graufärbung in der Umgebung des Sehnerven und in der Maculagegend. Die Fovea ist als dunkler, braunroter Fleck zu sehen. An den Gefässen ist an verschiedenen Stellen eine Unterbrechung der Blutsäule zu beobachten, die Venen sind, besonders nach der Peripherie zu, verbreitert und stark gefüllt; deutliche Venenpulsation. Bei einer nochmaligen Untersuchung am Abend zeigen sich in der Maculagegend verschiedene Blutungen der Netzhaut, die hauptsächlich an einem feinen, von der Papille zur Macula ziehenden Gefässe gelegen sind. — Links besteht ausgesprochene Atrophie des Optikus: die Papille ist glänzend weiss, zeigt scharf begrenzte Ränder und eine atrophische Excavation, in deren Tiefe die Tüpfel der Lamina cribrosa zu sehen sind. Die Arterien sind wesentlich enger als normal, die Venen nicht auffallend gefüllt. In der Gegend der Macula findet sich ein unregelmässig begrenzter, hell konturierter Fleck von dunkelbraunroter Farbe. Im a. B. zieht nach oben aussen, zunächst dem Verlaufe eines Gefässes folgend, ein hellglänzender, streifenförmiger Reflex.

Das Gesichtsfeld (siehe Fig. 1) des linken Auges zeigt von allen Seiten eine ganz bedeutende Einschränkung bis auf 5, bzw. 10—15°. Für Farben besteht nasal eine Einschränkung bis zum Fixationspunkt. Der zentral gelegene kleine Gesichtsfeldrest schliesst sich nasalwärts direkt an den blinden Fleck an.

Am 1. X. 1903 wurde von Herrn Prof. v. Schleich auf dem rechten Auge unter Kokain die Paracentese der Vorderkammer (mit mittelbreiter Lanze von oben her) ausgeführt. Kein Irisvorfall. 2maliges Ablassen des Humor aqueus. Nachher 1 Tropfen Eserin und Binoculus.

Beim Verbandwechsel am nächsten Tage bestand rechts noch unverändert völlige Amaurose Die ophthalmoskopische Untersuchung ergab jedoch eine Zunahme der kleinen Hämorrhagien in der Maculagegend, sowie eine geringere Intensität der grauen Trübung der Netzhaut, nach 2 Tagen (am 4. X.) war bei weiterer Abnahme der Netzhauttrübung Lichtschein

Linkes Auge.

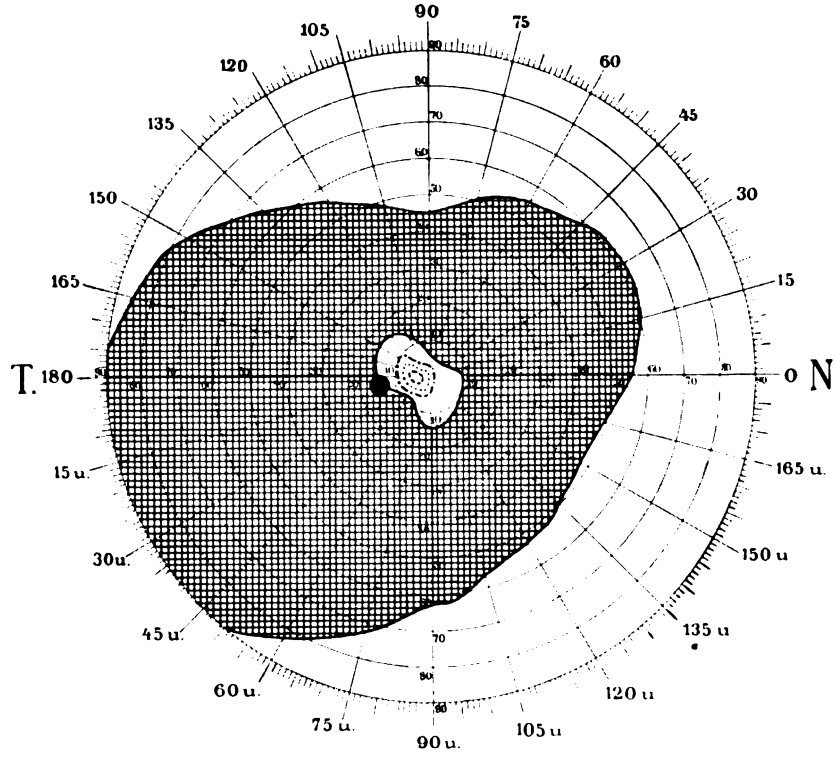

Grenze für: Weiss ; Blau ; Rot ; Grün .

Fig. 1. Gesichtsfeld vom 30. IX. 1903. $S = {}^{5}/_{15}$ (knapp), Jäger Nr. 4 (mühsam).

mit mangelhafter Projektion zu konstatieren. Ord. Schwitzen, Tct. Strophanti 3mal täglich 6 Tropfen.

Am 9. X. 03 fand sich ophthalmoskopisch die Farbe der Netzhaut graurot. Die Gefässverteilung in der Maculagegend war jetzt deutlicher zu erkennen, doch war eine besondere Füllung der Venen nicht zu bemerken. In der Maculagegend sah man bedeutend mehr punkt- und strichförmige Hämorrhagien. Die Grenzen der Papille waren umschriebener als früher. S = Lichtschein bei fehlender Projektion. Puls voller und kräftiger. Im Urin (Ferrocyankalium-Essigsäureprobe): Spuren von Eiweiss, keine Cylinder, Esbach negativ.

Am 16. X. 03 war rechterseits die Netzhaut nur noch temporal vom

Optikus, zwischen Papille und Macula und in der Maculagegend, grau gefärbt, sonst erhielt man überall wieder normal roten Reflex vom Hintergrunde. Die Arterien waren etwas verengt und sahen blass aus. S = Lichtschein, die Projektion nach aussen unten war scheinbar wieder vorhanden.

Am 22. X. 03 war die Graufärbung der Netzhaut nur noch ganz circumscript in der Maculagegend zu sehen, die Blutungen teilweise resorbiert. An den Füssen keine Ödeme mehr; im Urin kein Albumen mehr nachzuweisen.

Am 2. XI. 03 war die Graufärbung der Retina vollkommen verschwunden, dagegen zeigte der Optikus das Bild der Atrophie mit glänzender Weissfärbung, scharfer Konturierung und beginnender atrophischer Excavation, wobei die Gefässe, besonders in der Peripherie, in ihrem Kaliber verdünnt erschienen.

Am 14. XI. 03, dem Entlassungstage, fand sich rechts das ausgesprochene Bild der Atrophia nervi optici: Papille opak weiss, scharf konturiert, deutliche atrophische Excavation mit den sichtbaren Tüpfeln der Lamina cribrosa. Der Hintergrund war überall gleichmässig rot. Eine gànze Anzahl von Arterien war völlig obliteriert, sie erschienen als feine, weisse, sich dendritisch verzweigende Streifen. S = Lichtschein ohne Projektion. Links $S = {}^5/_9 — {}^5/_6$, ohne Änderung des objektiven Zustandes. Der Allgemeinzustand war ein guter, Patientin hatte sichtlich zugenommen. Herzbefund unverändert, im Urin kein Albumen mehr nachzuweisen.

Als die Patientin sich am 17. XII. 03 wieder vorstellte, war rechts in der Maculagegend eine weisse, dendritisch verzweigte Figur zu sehen, sonst der Befund auf beiden Augen unverändert. R. S = Lichtschein mit unsicherer Projektion nach innen; L. $S = {}^5/_8$, ohne Besserung durch Gläser, und Jäger Nr. 1 in der Nähe.

Ungefähr 1 Jahr später (im September 1904), als Patientin bei Herrn Hofrat Dr. Distler in Stuttgart sich zur Untersuchung vorstellte, bestand, wie uns gütigst mitgeteilt wurde, rechts ein Sehvermögen von Finger in 1 m, links von ${}^5/_6$, bei dem Befunde beiderseitiger Sehnervenatrophie und hochgradigster Gesichtsfeldbeschränkung links mit Erkennung aller Farben.

Mit Recht betont Herr Hofrat Distler in seinem Schreiben an Herrn Prof. v. Schleich, dass er nach dem Befunde und der ihm von der Patientin mitgeteilten Anamnese zunächst an „Atrophia n. optici infolge von Embolie der Zentralarterie" gedacht, diese Diagnose aber wegen der Doppelseitigkeit der Affektion mit einem grossen Fragezeichen versehen habe.

Am 9. XI. 1912 hatte ich Gelegenheit, die Patientin, die sich auf meine Aufforderung wieder in der Klinik vorstellte, noch einmal eingehend zu untersuchen. Dabei ist besonders hervorzuheben, dass die Patientin trotz der hochgradigen Verengerung des Gesichtsfeldes auf dem einzigen noch sehtüchtigen linken Auge durchaus keinen hilflosen Eindruck machte und die mehrstündige Bahnfahrt hierher mit 2maligem Umsteigen vollkommen allein ohne Begleitsperson unternommen hatte. Ausserdem gab sie auf Befragen an, bei eintretender Dunkelheit nicht auffallend schlecht zu sehen.

Patientin ist seit einem Jahre verheiratet und hat 2 Kinder, von denen das erste am 4. IX. 1909, das zweite am 28. III. 1912 geboren wurde.

Beide Geburten gingen glatt und ohne ärztliche Hilfe von statten. Beide Kinder sind gesund, ebenso der Mann. Patientin selbst ist angeblich in der Zwischenzeit nie ernstlich krank gewesen und hat auch während der beiden Schwangerschaften keine Verschlechterung des Sehvermögens ihres linken Auges verspürt. Der Vater (siehe oben S. 106 Anmerkung), der 10 Jahre lang kränklich und arbeitsunfähig und meistens bettlägerig war, ist vor 5 Jahren an Magenkrebs gestorben.

Befund vom 9. XI. 1912. Das rechte Auge steht in Divergenzstellung von 35° (am Perimeter gemessen). Beweglichkeit beider Augen sonst nach allen Seiten hin frei und ausgiebig. Beide Pupillen sind rund, zentral und gleichweit, die linke reagiert prompt auf direkten Lichteinfall, weniger prompt und weniger ausgiebig bei Belichtung des rechten Auges; die rechte zeigt ebenfalls deutliche Reaktion auf direktes Licht (aber viel träger als links), am besten bei Lichteinfall schräg von aussen und vorn, die konsensuelle Reaktion vom linken Auge aus dagegen ist prompt und ausgiebig. Sonst sind beide Augen äusserlich normal. Skiaskopisch beiderseits 0,5 *D* myop. Astigmatismus mit vertikaler Achse.

Links. $\Delta = {}^5/_{12} - {}^5/_8$; $\pm$ und Cyl.-Gl. b. n. Ophthalmoskopisch: Medien klar. Der Optikus ist weiss und atrophisch excaviert, in der Tiefe sind die Tüpfel der Lamina cribrosa in reichlicher Anzahl zu erkennen. Die Gefässe machen aber die Ausbuchtung der Papille nicht mit, sondern liegen in gestreckter Lage in der Papillenebene, so dass sie im a. B. gegenüber dem Grunde der ziemlich tiefen Excavation sehr deutliche parallaktische Verschiebung aufweisen. Die Arterien sind alle dünner als normal und zeigen hier und da Kaliberschwankungen, wenn auch keine scharfen Einschnürungen, die Venen sind nicht dünner als normal. Der früher erwähnte helle Streifen, ist jetzt (im a. B.) deutlich als ein von der Art. temp. sup. dicht über der Papille abgehender obliterierter Ast zu erkennen, der als weisser Streifen schräg nach aussen und etwas nach oben über die Maculagend zieht. Hart am unteren äusseren Rande der Papille entspringt ein sogenanntes cilioretinales Gefäss, das erst gegen die Mitte der Papille zieht und sich dann in einem nach aussen offenen Bogen fast genau horizontal gegen die Maculagegend wendet, wo es sich in 2 Äste teilt. Dieses Gefässchen ist bluthaltig und etwas dicker als ein in der Gefässpforte entspringender Arterienast, der, dem obigen annähernd parallel, etwas oberhalb der Macula nach aussen zieht. Am scharfen Rande der Papille sind einige leichte Pigmentverschiebungen, ebenso wie in der Maculagegend zu erkennen.

Rechts. Handbewegungen unsicher, Lichtschein nur nach aussen sicher angegeben. Ophthalmoskopisch: Medien klar. Die scharfrandige Papille ist, ebenso wie links, weiss atrophisch gefärbt und deutlich excaviert, so dass man in der Tiefe ebenfalls die Tüpfel der Lamina cribrosa sieht. Nasalwärts (im a. B.) steht noch ein kleiner, schmaler Saum von Papillengewebe, in dem der Gefässbaum verläuft. Am Rande der Papille finden sich, ebenso wie links, ringsum Pigmentverschiebungen, welche auch eben angedeutet in der Maculagegend zu erkennen sind. Alle Arterien sind dünner als normal und zeigen leichte Kaliberschwankungen in ihrem Verlauf. Zwei leicht divergierend oberhalb und unterhalb der Maculagegend nach aussen verlaufende Gefässe (Arterien) getrennten Ursprungs sind vollständig zu weissen dünnen Fäden

obliteriert. Den oberen sieht man auch auf den temporalen $^2/_3$ der Papille noch bis zur Gefässpforte als weissen Faden bei scharfer Einstellung im a. B. weiter verlaufen, während der untere auf der Papille nicht mehr zu erkennen ist und erst am Rande derselben zu beginnen scheint. Von den übrigen Gefässen ist keines obliteriert. Die Venen zeigen etwa normales Kaliber und keine auffälligen Schwankungen in demselben.

Linkes Auge.

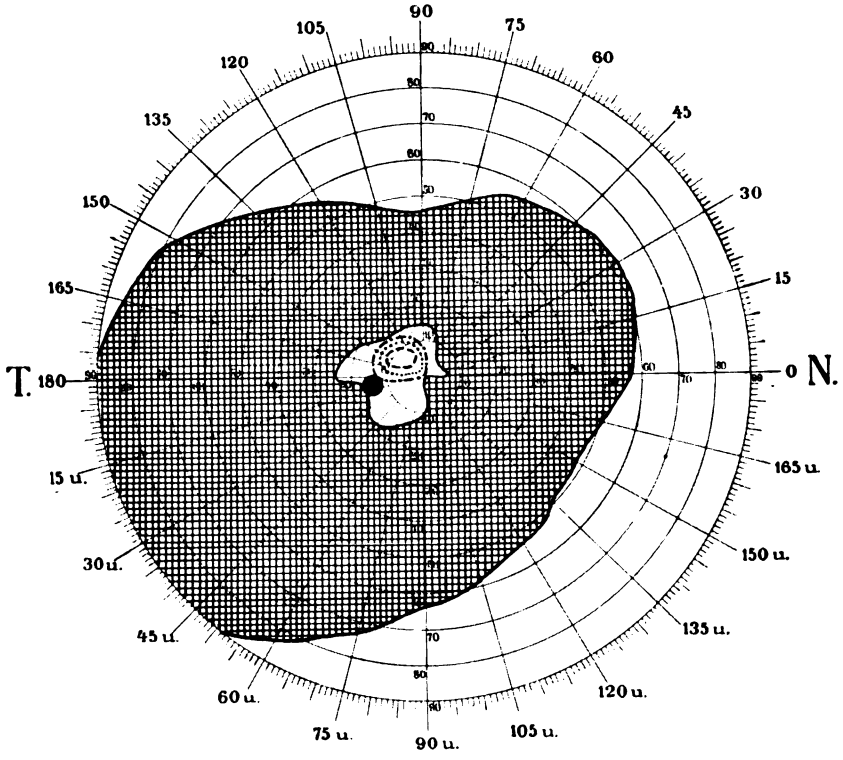

Grenze für: Weiss ———; Blau —.—.; Rot .....; Grün ----.

Fig. 2. Gesichtsfeld vom 9. XI. 1912. $S = {}^5/_{12}-{}^5/_8$.

Der zentrale Gesichtsfeldrest (siehe Fig. 2) des linken Auges hat sich gegenüber dem früheren Befunde vor 9 Jahren nach unten, aussen und oben ein wenig erweitert, dahingegen ist er jetzt von unten und nasal auch für Weiss bis ganz nahe an den Fixierpunkt weiter eingeschränkt, was vielleicht die nachträgliche geringe Verschlechterung des zentralen Visus erklären könnte. Farben werden nur in einer kleinen Partie im und oben aussen vom Fixierpunkte wahrgenommen, wie aus dem Gesichtsfeldschema zu ersehen ist. [Die genaue Untersuchung am Perimeter wurde mit feinen Objekten (1 mm Quadraten) von mir vorgenommen.]

Die in der medizinischen Poliklinik vorgenommene Allgemeinuntersuchung ergab: Deutliche Erscheinungen einer Mitralstenose und -insuffizienz mit Dilatation nach links um eine Fingerbreite, präsystolisches Geräusch, sehr lauter I. unreiner Ton und diastolisches Geräusch, resistenter Spitzenstoss und leicht klappender II. Pulmonalton. Hämoglobingehalt des Blutes = 83% (korrigiert!). Urin: frei von Eiweiss und Zucker. Zu einer genauen Blutuntersuchung wurde die Patientin nochmals bestellt, erschien aber leider nicht wieder (Prof. Nägeli).

Die Wassermannreaktion war negativ (Prof. Linser).

Diese Patientin weist von allen bis jetzt beobachteten Fällen von doppelseitigem Verschluss der Zentralarterie das jüngste Lebensalter (17 Jahre) auf. Das Ereignis trat mit einer Zwischenzeit von etwa einem Jahr ein. Das zuerst schwer geschädigte linke Auge hatte wahrscheinlich während dieser Zeit eine leichte divergente Schielstellung angenommen (falls nicht schon vorher, was ich nicht glaube, Schielen bestand), die dann, als durch die vollkommene plötzliche Erblindung des rechten Auges das linke gezwungen wurde, die Fixation zu übernehmen, auf das rechte überging. Dass das linke sich vorher mit seiner Macula nicht am binokularen Sehakte beteiligt hatte, geht auch daraus hervor, dass der zentrale Visus sich succesive (durch Übung!) von $^5/_{15}$ und Jäger 4 bis $^5/_6$ und Jäger 1 in fast einem Jahre besserte. Später trat wieder eine leichte Verschlechterung ($^5/_{12}$—$^5/_8$) ein. Wegen der Art der Entstehung des Arterienverschlusses beiderseits bei diesem jungen, gracil gebauten, anämischen Mädchen mit Mitralinsuffizienz und Nephritis (Albumen +, Ödeme an den Füssen) ohne sicher nachgewiesene Arteriosklerose könnte man ja geneigt sein, eine wirkliche Embolie als Ursache in Betracht zu ziehen. Aber erstens fehlt jeder Anhaltspunkt für das Vorhandensein einer Quelle für die Embolie, und zweitens ist schwer zu verstehen, wie in einem Zeitraume von einem Jahre zwei einzelne Emboli gerade die sonst so selten betroffene Zentralarterie der Netzhaut beiderseits hätten treffen sollen, während alle andern, z. T. viel leichter zu erreichenden Organarterien gesund blieben. Dieser letztere Einwand gilt natürlich für alle doppelseitigen Fälle, scheint mir aber für die nicht gleichzeitigen, je grösser der zeitliche Zwischenraum um so mehr, in erhöhtem Masse in Betracht zu kommen. Sehr bemerkenswert scheint mir noch an diesem Falle, dass sich im Laufe der Zeit auch auf dem zuletzt erkrankten rechten Auge etwas Sehvermögen wieder herstellte, das nach einem Jahr Finger in 1 m betrug, dann aber wieder verloren ging. Diese Besserung begann schon während der $1^1/_2$ monatlichen Beobachtung und Behandlung, und es ist vielleicht kein Zufall,

dass der erste Lichtschein 3 Tage nach der Paracentese der Vorderkammer wahrgenommen wurde, wenngleich man mit der Umdeutung dieses „post hoc" in „propter hoc" gerade hier besonders vorsichtig sein muss, da auch ganz enorme spontane Besserungen zweifellos vorkommen, wie der Fall Haases (3, L. A., siehe Tabelle Nr. 15) deutlich zeigt.

Über die Richtigkeit unserer Auffassung, dass auch auf dem ersterkrankten linken Auge, an dem wir ja das typische Krankheitsbild nicht hatten beobachten können, die Sehstörung durch Zentralarterienverschluss zustande kam, wird meines Erachtens ein Zweifel nicht aufkommen können. Denn die anamnestisch angegebene Plötzlichkeit des Eintrittes der Erkrankung, der spätere Hintergrundsbefund (Atrophie des Optikus mit Excavation und dünnen, z. T. obliterierten Arterien), der ja auch vollständig mit dem Endzustande auf dem zweiten Auge übereinstimmte, und die charakteristische Art der Gesichtsfeldbeschränkung, die sich mit dem Vorhandensein eines cilioretinalen Gefässes vollkommen deckt, würden eine andere Diagnose kaum zulassen, auch wenn die Erkrankung auf dem zweiten Auge gar nicht eingetreten wäre. Bemerkenswert ist auch der spätere Verlauf bei dieser Patientin, die jetzt, 10 Jahre nach der Erkrankung des ersten und 9 Jahre nach der Erblindung des zweiten Auges noch lebt, sich körperlich ganz wohl fühlt, sich inzwischen verheiratet und 2 gesunden Kindern das Leben gegeben hat, während bei ihr selbst die früher bestehende Albuminurie und die Ödeme an den Füssen dauernd verschwunden zu sein scheinen. Das deutet darauf hin, dass die Doppelseitigkeit der Erkrankung die Prognose für das Leben und die übrige Gesundheit nicht wesentlich gegenüber den einseitigen Fällen verschlechtert, wie wir es auch bei unsern andern Fällen noch kennen lernen werden.

Fall II.

Plötzliche, gleichzeitig oder im Abstand von einigen Tagen aufgetretene Erblindung beider Augen unter dem nach 5 bis 8 Tagen festgestellten Bilde des Zentralarterienverschlusses beiderseits bei einem 71 jährigen Manne mit Arteriosklerose, Lungenemphysem und senilem Marasmus.

Der Bauer Johannes F., 71 Jahre alt, aus O. O/A. T., wurde am 13. III. 1908 (Journ.-Nr. 2427) in die Tübinger Univ.-Augenklinik verbracht, da er vor 5 Tagen plötzlich vollkommen erblindet sei.

Anamnese: Nach Angabe des ihn begleitenden Sohnes hat Patient in den letzten Jahren viel an Kopfschmerzen gelitten, so dass er in letzter

Zeit immer das Bett hüten musste. Dabei besteht starker Husten mit Auswurf und Stechen in der Herzgegend, sowie Schwindel. Kein Erbrechen, keine Krämpfe. Seit 6—8 Wochen kann er nicht mehr ordentlich gehen, was von seiten des Sohnes auf eine Schwächung des Körpers durch die lange Bettruhe zurückgeführt wird. Am 8. III. 08 abends ist Patient plötzlich vollkommen erblindet und hat seitdem keinen Lichtschein mehr gesehen. Einige Tage vorher klagte er schon über Abnahme des Sehvermögens auf dem linken Auge, doch hat man das rechte Auge nie zugehalten, um zu erfahren, ob das linke schon ganz erblindet war. Auch wird von dem Patienten selbst angegeben, dass das linke Auge zur Zeit dieser Sehstörung äusserlich entzündet war, geträänt und Schleim abgesondert hätte, so dass die Angabe über diese Sehstörung wohl recht vorsichtig aufgefasst werden muss. Der Sohn berichtet noch, das rechte Auge sei wohl auch vor der vollkommenen Erblindung (am 8. III.) schon einige Tage schlechter gewesen, insbesondere habe der Patient oft angegeben, dass er manchmal schlechter sehe, dann wieder besser. Diese Sehstörungen hätten manchmal 2—3 Minuten gedauert (Prodromale Verdunklungen? Verf.)

Der Patient selbst ist sehr gebrechlich und äusserst gedächtnisschwach, so dass seine eigenen Angaben über die Zeit vor der vollkommenen Erblindung sehr unbestimmt lauten. Vor 15 Jahren hatte Patient einen chronischen Nasenkatarrh und war deshalb 3 Monate bettlägerig. Dabei und seitdem viel Kopfschmerzen. Vor 18 Jahren hatte er Gelenkrheumatismus, war deshalb 4 Monate bettlägerig. Vor 6 Jahren wurde Patient von einer Kuh in die rechte Seite gestossen. Seit 6 Jahren besteht ein doppelseitiger Leistenbruch.

Der einzige, ihn begleitende Sohn des Patienten ist gesund, eine ältere Schwester desselben ist 2 Tage nach ihrer Geburt an unbekannter Todesursache gestorben. Die Frau des Patienten hatte Rippenfellentzündung und starb mit 48 Jahren an „Auszehrung".

Befund vom 13. III. 1908: Rechts und links besteht vollkommene Amaurose. Beide Augen sind äusserlich reizlos und nach allen Seiten frei beweglich. Vielleicht besteht eine ganz leichte Divergenz. Beide Pupillen sind rund, von mittlerer Weite (etwa wie auf 1 Tropfen Homatropin) und absolut unbeweglich auf direkten Lichteinfall, sowie bei Lichteinfall in das andere Auge. Dagegen reagieren sie prompt beim Fixieren des eigenen vorgehaltenen Fingers.

Ophthalmoskopisch sind links die Medien klar. Die Papille ist blass und umgeben von porzellanweissen Trübungen der Retina, die aber inselförmig angeordnet und von ungetrübten Partien unterbrochen sind. Die Venen treten sehr deutlich hervor, insbesondere die nach oben aussen (im a. B.) und die beiden nach unten verlaufenden Hauptvenen, während die nach oben innen verlaufende Vene eher verdünnt und wenig bluthaltig erscheint. Im Gegensatze zu der grösseren Zahl der Venen sind die Arterien alle stark verdünnt, auf der Papille und den Trübungen wohl noch deutlich zu erkennen, aber peripherwärts als dünne, hellrote, wenig bluthaltige Fäden verlaufend, während die Venen auch in der Peripherie deutlich erweitert sind. Bei relativ leichtem Druck auf den Bulbus sieht man auf der Papille deutlichen Arterienpuls eintreten, so dass also

sicher wieder Cirkulation vorhanden ist. Sonst ist die Retina klar durchsichtig und keine Spur eines roten Kontrastfleckes in der Maculagegend zu erkennen, ebenso keine Blutungen. Leicht getäfelter Augenhintergrund.

Rechts sind die Medien ebenfalls klar. Die Papille ist weiss, blass und umgeben in relativ schmaler Zone von einer unregelmässig begrenzten porzellanweissen Trübung der Netzhaut, die hier deutlich und nicht unbeträchtlich ödematös geschwellt erscheint und an ihrem Rande ein Herabsteigen der Gefässe erkennen lässt. Die Papille selbst ist kaum abzugrenzen. Die Gefässe tauchen stellenweise scheinbar in der Trübung unter. Die Venen sind dick, die Arterien dünn. Letztere treten auf der weissen papillären und peripapillären Trübung deutlich, wenn auch weniger deutlich als die Venen hervor, verlieren sich aber ausserhalb der Trübung als dünne Fäden. Keine Andeutung eines roten Kontrastfleckes in der Macula ist zu finden, ebenso keine Blutungen. In der Peripherie ist die Retina klar durchsichtig, getäfelter Augenhintergrund.

Tension rechts und links normal.

Die sofort am Aufnahmetage in der Augenklinik durch Herrn Kollegen Schlayer (medizinische Klinik) vorgenommene Allgemeinuntersuchung stimmt mit dem unten wiedergegebenen Befunde in der medizinischen Klinik fast vollkommen überein. Nur fand Dr. Schlayer im Gegensatze zu später starke Dyspnoe, die wohl mit dem Transport des Patienten hierher zusammenhing und später durch die tagelange ununterbrochene Bettruhe wieder verschwand.

In den nächsten Tagen ging die Retinaltrübung beiderseits etwas zurück, so dass auch rechts die Papillengrenzen etwas deutlicher zum Vorschein kamen. Am 19. III. klagte Patient über starke Atembeschwerden, die ihn während der Nacht belästigt hätten, und wurde deshalb in die medizinische Klinik verlegt. Vorher wurde noch einmal ein genauer ophthalmoskopischer Befund aufgenommen:

Rechts erscheint die Papille blass mit etwas unscharfem Rande. Nasalwärts neben dem Optikus findet sich eine ungefähr $^1/_2$ papillengrosse, grauweisse, ganz unscharf begrenzte Trübung mit zackigen Ausläufern, und auch sonst um den Optikus eine noch ganz leichte milchige Trübung der Retina. Im übrigen besteht vollkommene Klarheit der Netzhaut ohne Kontrastfleck in der Macula und ohne Blutungen. Die Arterien sind zweifellos besser gefüllt als links, insbesondere auf der Papille, und lassen sich weiter als links in die Peripherie als dunkler rote, bluthaltige Fäden verfolgen. Es erfordert jetzt entschieden einen stärkeren Druck auf den Bulbus als links, um einen deutlichen Arterienpuls hervorzurufen.

Links ist die Papille blass und gut zu umgrenzen. Unten und unten aussen (im a. B.) neben dem Optikus finden sich noch kleinere umschriebene hellgraue Trübungen, ebenso oberhalb der Papille eine mehr diffuse leicht graue Trübung der Retina. Die Arterien sind auf der Papille zu erkennen, in der Peripherie verlaufen sie als ganz dünne Fäden und verlieren sich, die Venen sind dagegen auffallend dick, besonders die 3 oben näher bezeichneten. Bei leichtem Druck auf den Bulbus ist Arterienpuls zu sehen, doch nicht so deutlich wie rechts. Die Peripherie der Netzhaut ist klar, und keine Spur eines roten Fleckes in der Macula zu sehen.

Tension rechts normal, links vielleicht etwas niederer als rechts.

In der medizinischen Klinik wurde, wie die mir vorliegende Krankengeschichte, für deren liebenswürdige Überlassung ich Herrn Prof. v. Romberg zu grossem Danke verpflichtet bin, erweist, folgender genauer Allgemeinbefund erhoben: Patient ist sehr gebrechlich und geistesschwach; wenn er geführt wird, kann er gehen. Der Mann ist von dürftigem Ernährungszustande und dürftiger Muskulatur; es besteht geringes Ödem der Lider. Keine Varicen, keine Cyanose, keine Dyspnoe. Motilität am rechten Beine vermindert, das Patient nur in geringem Grade biegen kann, wobei an der Bewegungsmuskulatur des rechten Oberschenkels Schmerzen auftreten Versteifung im rechten Hüftgelenk). Ebenso findet sich eine Bewegungsstörung am rechten Ellenbogengelenk, das infolge einer früheren Verletzung nur bis zu einem rechten Winkel gebeugt werden kann. Sensibilität nicht gestört. Reflexe: Patellar- und Achillessehnenreflexe nicht auslösbar, auch die Armreflexe nicht sicher, Fussohlenreflex lebhaft, Cremasterreflexe fehlen, von den Bauchdeckenreflexen nur die oberen eben noch auslösbar. Es besteht doppelseitiger Leistenbruch. Zunge trocken, belegt, rissig. Thorax starr, fassförmig, wenig beweglich. Lunge: Grenzen vorn rechts = 7. Rippe, hinten = Höhe des Proc. spin. des I. Lendenwirbels, kaum verschieblich. Atmungsgeräusch leise, aber scharf, in den unteren Partien Ronchi. Herz: Grenzen absolut: etwas nach rechts vom linken Sternalrand, 5. Rippe, 5 cm nach links vom linken Sternalrand; relativ: rechter Sternalrand, 4. Rippe, 7 cm nach links vom linken Sternalrand; Töne: 1. Ton gespalten, nicht ganz rein. Puls regelmässig, mässig gefüllt. Arterien sehr rigide. — Abdomen stark gefüllt, Venenerweiterung am Bauche, sonst o. B. Leber überschreitet um einen Querfinger den unteren Rippenbogen. Milz o. B. — Im Urin eine Spur Albumen, kein Zucker. — Gang unter gehöriger Unterstützung sehr unsicher, keine Ataxie, keine Spasmen, kein Schwanken. „Die Unsicherheit dürfte wohl in der Hauptsache ihre Ursache in der überaus dürftig entwickelten Muskulatur der ganzen Beine haben. Besonders die Gesäss- und Oberschenkelmuskeln sind überaus dürftig entwickelt.“ Elektrische Prüfung ergibt keine EaR., ein stärkerer Strom ist zur Erzeugung von Zuckungen nötig. Die von Dr. Veiel mit dem Tonometer von v. Recklinghausen ausgeführte Messung des systolischen Blutdrucks ergab 114 mm *Hg*.

Diagnose: Marasmus senilis. Lungenemphysem und Arteriosklerose.

Patient wurde am 28. III. 1908 aus der med. Klinik nach Hause entlassen. Die Trübungen der Netzhaut waren in diesen 9 Tagen, wie ich mich durch wiederholte Untersuchungen überzeugen konnte, noch mehr zurückgegangen, und es hatte sich beiderseits das Bild der Sehnervenatrophie mit äusserst dünnen Arterien ausgebildet.

Nach einer Mitteilung des Sohnes vom 27. X. 1912 lebt der Patient noch dort. Im Zustande der Augen sei keine Änderung eingetreten, und der Patient vollkommen blind; auch das Allgemeinbefinden sei immer dasselbe, er liege meistens im Bett, dabei seien aber Schlaf und Appetit gut.

In diesem Falle habe ich den lokalen Hintergrundsbefund und seine Änderungen im Laufe der allerdings nur kurzen Beobachtung, sowie das Resultat der Allgemeinuntersuchung so genau wiedergegeben, weil der Fall mir sehr wichtig zu sein scheint. Es ist nämlich ausser dem von van Duyse (12) der einzige Fall von gleichzeitiger oder doch annähernd gleichzeitiger Erblindung beider Augen unter dem Bilde des Zentralarterienverschlusses mit sofortiger und bleibender Amaurose beider Augen, von dem mir eingehendere Notizen zur Verfügung standen. Denn die Fälle von Stocké (15) und Moissonnier (16), bei denen die Erblindung beider Augen auch gleichzeitig erfolgt zu sein scheint, waren mir nur in dem kurzen Referat im Nagel-Michelschen Jahresberichte zugänglich. Im Hinblicke aber auf die Angabe Lebers (27, S. 546), dass, da eine Erblindung durch gleichzeitigen Verschluss beider Zentralarterien damals (1877) noch nicht beobachtet war, „bei doppelseitiger Erblindung unter dem Bilde akuter Ischaemia retinae daher immer zunächst an eine andere Ursache als an Embolie zu denken" sei[1]), muss ich unsere Diagnose in diesem Falle näher begründen. Wer den ersten Befund des Hintergrundes, der auf dem rechten Auge 5 Tage nach der Erblindung, auf dem linken vielleicht einige Tage später aufgenommen wurde, genau studiert, wird an dem typischen Bilde der sogenannten Embolie den sonst fast immer zu konstatierenden roten Kontrastfleck in der Maculagegend vermissen, der auch später im Laufe der 14 Tage dauernden Beobachtung nicht mehr auftrat. Abgesehen davon, dass es in der Literatur und auch in unserm Tübinger Materiale auch einseitige Fälle gibt, in denen bei plötzlicher Erblindung der rote Fleck in der Macula fehlte und doch aus dem übrigen Befunde die Diagnose eines plötzlichen Arterienverschlusses mit aller Sicherheit zu stellen war, glaube ich in diesem Falle das Fehlen der roten Kontrasterscheinung und die relativ geringe Ausdehnung der Netzhauttrübung um die Papille, die auch direkt in der Macula beiderseits fehlte, damit erklären zu können, dass bei diesem sehr dekrepiden und altersschwachen Patienten die Retina sich schon vorher durch das Darniederliegen der Cirkulation im gesamten Gefässsystem (schwacher Puls, nicht palpabler Spitzenstoss, Blutdruck etwas unter der Norm, Fehlen jeglicher körperlichen Bewegung seit langer Zeit) an eine gewisse Unterernährung gewöhnt hatte, so dass dann die endgültige Absperrung der arteriellen Blutzufuhr

[1]) Diese Angabe ist auch jetzt noch (1909) von Wilbrand u. Sänger (40, Bd. IV, 1, S. 289) wieder übernommen worden (siehe dazu die kritischen Bemerkungen auf S. 126, Anmerkung).

nicht die intensive und ausgedehnte Reaktion an der Retina hervorrief, wie man sie bei demselben Ereignis an einer jugendfrischen und vorher gut ernährten Netzhaut zu sehen gewöhnt ist. Die Frage, auf welche Weise der Gefässverschluss beiderseits und annähernd gleichzeitig zustande kam, glaube ich dahin beantworten zu müssen, dass der endgültige Verschluss durch marantische Thrombose veranlasst wurde, wenn auch wohl schon vorher Verengerungen der beiden Lumina durch arteriosklerotische Wucherungen der Gefässwände (als Teilerscheinungen der allgemeinen Arteriosklerose) bestanden haben werden. Diese wahrscheinlich vorher bestehenden Wandveränderungen sind wohl auch als der Grund dafür anzusehen, dass gerade in den Netzhautarterien, und zwar in diesen allein ein Verschluss zustande kam.

Fall III.

Plötzliche Erblindung des rechten Auges durch Verschluss der Zentralarterie (mit kleinem Gesichtsfeldrest?), nach $^1/_4$ Jahr plötzliche Erblindung des linken Auges unter dem nach 4 Tagen festgestellten Bilde des Zentralarterienverschlusses bei einem 73jährigen Manne mit Arteriosklerose und Blutdrucksteigerung (Arteriosklerot. Schrumpfniere?).

Der Weber Johannes K., 73 Jahre alt, aus H. O/A. N., wurde am 12. IX. 1912 (Journ.-Nr. 3505), von seinem Arzte geschickt, in die Tübinger Univ.-Augenklinik gebracht, weil er seit 4 Tagen vollkommen erblindet sei. Bei genauerem Nachfragen über das Auftreten des Augenleidens war zu eruieren, dass das rechte Auge vor etwa $^1/_4$ Jahre „ziemlich plötzlich“ erblindet sei, nachdem der Patient schon vorher über Mückensehen auf diesem Auge zu klagen gehabt hatte. Schmerzen hatte er jedoch nie gehabt. Vor 4 Tagen erblindete auch das linke Auge ganz plötzlich über Nacht. Das Sehen war am Morgen „wie ausgeblasen“, ohne jede Schmerzempfindung.

Bei der Untersuchung zeigte sich das Sehvermögen auf das Erkennen von Handbewegungen, links in $^3/_4$ m, rechts in 20 cm Entfernung, herabgesetzt. Äusserlich waren beide Augen normal. Ophthalmoskopisch fanden sich links 2 kleine Blutungen auf der Papille, eine bedeutende Trübung der Netzhaut um den Optikus, sowie der typische rote Fleck in der Macula lutea, rechts war der Optikus sehr blass mit engen Gefässen und atrophischer Excavation.

Diagnose: Links frische sog. Embolie der Arteria centralis retinae, rechts ältere Embolie der Art. centr. ret. mit sekundärer Sehnervenatrophie (Prof. v. Schleich).

Die Allgemeinuntersuchung ergab einen arteriellen Blutdruck von 180 mm *Hg* (R. R.), eine Accentuation des 2. Pulmonaltones und periphere Arteriosklerose.

Patient wurde mit Brief an seinen Arzt wieder entlassen.

Dieser, Herr Stadtarzt Dr. Beck in Haiterbach, teilte mir auf meine Bitte über den jetzigen Allgemeinbefund nach genauer Untersuchung des Patienten (der Brief ist vom 29. X. 1912 datiert) folgendes mit: „Den K. habe ich gestern und heute früh untersucht. Es fiel mir dabei gestern eine ausserordentlich starke Irregularität des Pulses auf, über dem Herzen hörte man ganz unregelmässiges Hämmern mit Galopprhythmus. Heute früh scheinen sämtliche Symptome verschwunden, werden auch nach Treppensteigen nicht mehr wahrnehmbar. Vor etwa $1^1/_2$ Jahren behandelte ich den K. an einer Lungenaffektion, wobei mir schon die starke periphere Arteriosklerose mit stark vortretenden myocarditischen Erscheinungen auffiel. Eine Dilatation des Herzens kann ich nicht nachweisen. Der Urin ist klar, kaum gefärbt, spezifisches Gewicht sehr niedrig (1012). K. gibt an, er müsse immer sehr viel Wasser lassen, auch nachts, und habe einen trockenen Mund und viel Durst. Eiweiss- und Zuckerproben vollkommen negativ. (Arteriosklerotische Schrumpfniere?) — Auffallend ist, dass K. jetzt auf dem zuerst erkrankten rechten Auge Finger in 3—4 m zählen kann, auf dem linken dagegen kaum einen Lichtschein hat. K. geht ganz allein wieder im Städtchen umher, nur zuweilen scheint ihm das Orientierungsvermögen zu fehlen (‚er wisse geschwind nicht, wo er sei'). Augenhintergrund zurzeit: weissliche, noch gut begrenzte Papille mit wenigen dünnen Blutgefässen beiderseits".

Bei diesem Falle ist der beiderseitige, mit einem Zeitintervalle von etwa $^1/_4$ Jahre erfolgende plötzliche Verschluss beider Zentralarterien im letzten Grunde wohl mit grosser Wahrscheinlichkeit auf lokale sklerotische Wanderkrankungen der beiden Zentralarterien zurückzuführen, die ihrerseits wieder eine Teilerscheinung der ausgesprochenen allgemeinen peripheren Arteriosklerose darstellen. Auf den ersten Blick erscheint es sehr auffallend, wie Herr Kollege Beck ganz richtig in seinem Schreiben bemerkt, dass das Sehvermögen des zuerst erkrankten rechten Auges jetzt wesentlich besser ist, als bei unserer ambulanten Untersuchung am 12. IX. 1912, wo nur Handbewegungen in $^3/_4$ m konstatiert wurden. Ich glaube aber, dass es sich auch hier, wie in meinem ersten Falle, nur um eine scheinbare Besserung handelt. Wahrscheinlich besass der Patient von vornherein noch einen kleinen Gesichtsfeldrest auf dem rechten Auge, der bei unserer nicht gerade sehr eingehenden ambulanten Untersuchung nur nicht nachgewiesen wurde, und den der arme Patient jetzt, durch die vollkommene Erblindung des zweiten Auges gezwungen, besser auszunützen gelernt hat. Im ersten Falle war ja diese scheinbare successive Besserung des zentralen Sehvermögens in dem kleinen, schon seit ungefähr einem Jahre bestehenden Gesichtsfeldreste von $^5/_{15}$ und Jäger 4 auf $^5/_6$ und Jäger 1 innerhalb etwa eines Jahres der durch die Erblindung des zweiten Auges geschaffenen Notlage zahlenmässig nachzuweisen.

Fall IV.

(Beobachtung der Herren Sanitätsrat Dr. Zetzsche in Zwickau und Generaloberarzt Dr. Heymann in Dresden)[1]).

Plötzliche Erblindung des rechten Auges, nach 7 Jahren und 8 Monaten plötzliche Erblindung des linken Auges unter dem beiderseits am folgenden Tage festgestellten ophth. Bilde des Stammverschlusses der Zentralarterie bei einem 38, bzw. 46jährigen Manne mit peripherer Arteriosklerose und Aorteninsuffizienz.

Der Arbeiter Ernst Gr., 38 Jahre alt, aus Z., erblindete in der Nacht vom 14. auf den 15. III. 1899 plötzlich auf dem rechten Auge.

Anamnestisch schilderte er (nach dem Unfallprotokoll) das Auftreten der Erkrankung folgendermassen: „Ich hatte in der Nachtschicht vom 14. zum 15. III. 1899 auf Bürgerschacht das Siederohr des 2. mit Koksofengasen geheizten Kessels zu reinigen, wobei ich einen Hammer benutzte. Beim Abklopfen der am oberen Teile des Siederohres befindlichen Nieten mit dem Hammer sprangen mir abends gegen 10 Uhr Fremdkörper in das rechte Auge. Ich weiss nicht, ob die Fremdkörper Kesselstein, Rost oder Teer waren. Nach Ausputzen des rechten Auges setzte ich meine Arbeit fort. Das Auge drückte und tränte hinterher noch."

„Nachts $^3/_4$12 Uhr begab ich mich ins Treibehaus, um den Treibemeister abzulösen. Während des Treibens flimmerte das rechte Auge, und es wurde mir auf einmal schwarz vor demselben, so dass ich auf demselben nicht mehr sehen konnte. Ich konnte den Aufzug nicht beenden, im übrigen war meine Stellvertretung an der Maschine gerade abgeschlossen. Ich habe bis zum 14. III. 1899 auf dem rechten Auge völlig gut sehen können und habe niemals auf einem der beiden Augen eine Krankheit oder Verletzung gehabt. Auch habe ich niemals eine von einem Schlage herrührende Kopferschütterung gehabt. Jetzt sehe ich auf dem rechten Auge gar nichts mehr."

Als der Patient tags darauf, am 15. III. 1899, zu Herrn Sanitätsrat Dr. Zetzsche kam, fand dieser das rechte Auge bis auf schwache Lichtempfindung erblindet und am Hintergrunde ophthalmoskopisch das typische Bild des Verschlusses der Zentralarterie, sowie einen Herzklappenfehler.

Am 4. Mai 1899 wurde der Patient zwecks Begutachtung von Herrn Generaloberarzt Dr. Heymann in Dresden untersucht, der die Diagnose „Erblindung durch Verstopfung der die Netzhaut ernährenden Hauptarterie" nur bestätigen konnte. Das linke Auge fand er dagegen annähernd normal

---

[1]) Die Publikation dieses Falles, der mir aus den „Amtlichen Nachrichten des Reichsversicherungsamtes" (18) bekannt geworden war, und den ich in bezug auf die Frage des Zusammenhanges der Erblindung der beiden Augen mit dem Unfall bereits an anderer Stelle (44) erörtert habe, wurde mir von Herrn Generaloberarzt Dr. Heymann und von dem Sohne des inzwischen leider verstorbenen Herrn Sanitätsrates Dr. Zetzsche, Herrn Dr. G. Zetzsche in Zwickau, liebenswürdigst gestattet.

leistungsfähig, denn es hatte mit Konkavcylinder von 0,75 *D*, Achse wagerecht, ein Sehvermögen von $^7/_{10}$ der Norm (bei trübem Tageslicht) und las in der Nähe ohne Glas Jäger Nr. 1.

Bei der Allgemeinuntersuchung konnte ausser dem Herzfehler, bestehend in „einer mangelhaften Schlussfähigkeit der grossen Körperschlagader (Aorten-Insuffizienz), auch eine allgemeine Verkalkung der Schlagaderwände (Arteriosklerose), wie aus der starken Schlängelung der Schläfenschlagadern und aus der verschiedenen Stärke des Pulsschlages in der rechten Speichenschlagader im Vergleich zur linken hervorgeht", festgestellt werden.

Am 12. XI. 1906, also 7 Jahre und 8 Monate nach der Erblindung des rechten Auges, kam der Patient unter Führung seiner Frau wieder zu Herrn Sanitätsrat Zetzsche mit der Angabe, er habe am Sonntag, den 11. XI. 06 nachmittags, gemeinsam mit Bekannten in einer Restauration Bier getrunken und sei gegen Abend auf dem Heimwege, und zwar noch im Bereiche der Strasse, in welcher die Restauration lag, linkerseits plötzlich erblindet, so dass er von seinen Begleitern hätte nach Hause geführt werden müssen. Die Augenspiegeluntersuchung des äusserlich vollkommen normalen linken Auges ergab das typische Bild der Netzhautarterienverstopfung, das Auge besass bereits keine Lichtempfindung mehr. Die Frage, ob sich vorher schon ab und zu Sehstörungen gezeigt hätten, verneinte G. mit dem Hinweise, dass er mit diesem Auge seine Berufsarbeiten als Kunstwärter ohne Beschwerden auszuführen imstande gewesen wäre. — Am 25. I. 1907 wurde das Bild der Sehnervenatrophie und das Vorhandensein ganz geringer Lichtempfindung konstatiert.

Der Patient ist dann, wie aus den Akten der Berufsgenossenschaft hervorgeht, am 24. VII. 1911, also mehr als 12 Jahre nach der Erblindung des rechten und fast 5 Jahre nach der Erblindung des linken Auges, im Alter von fast 51 Jahren an Gehirnschlag gestorben.

In diesem Falle lagen also zwischen den Erblindungen der beiden Augen, die zweifellos mit der hochgradigen allgemeinen und cerebralen Arteriosklerose, sowie den durch die Aorteninsuffizienz bedingten allgemeinen Cirkulationsstörungen in Zusammenhang zu bringen sind, 7 Jahre und 8 Monate. In bezug auf den von dem Patienten bei der Erblindung des ersten (rechten) Auges mit Erfolg geltend gemachten Unfall habe ich den Fall an anderer Stelle (44) besprochen. Für mich unterliegt es keinem Zweifel, dass die allmähliche Verengerung des Arterienlumens und dann plötzliche Verschliessung des Restlumens auf beiden Augen durch Atherose und sekundäre Thrombose erfolgte. Eine wirkliche Embolie ist abgesehen vom Allgemeinzustand schon wegen der Doppelseitigkeit des Falles ganz unwahrscheinlich.

Bevor ich zur gemeinsamen Besprechung aller bisher publizierten Fälle übergehe, seien mir

einige z. T. kritische Bemerkungen

gestattet, die dazu dienen sollen, fälschlicherweise hierher gerechnete oder unsichere und ungenügend beschriebene Fälle auszuschalten und unhaltbare Angaben in der Literatur zu berichtigen.

Sieht man das Literaturverzeichnis am Schlusse der Arbeit durch, so finden sich einige Arbeiten darunter, in denen je ein Fall von doppelseitiger „Embolieerblindung" mitgeteilt wird, wo ich die Diagnose nicht anerkennen kann.

Der Fall von Luciani (23) ist bereits von Fischer (30, S. 239) in seiner grossen Arbeit dahin kritisiert worden, dass es sich bei dem Falle nur um das Krankheitsbild der „Amblyopie, bzw. Amaurose nach Blutverlust", nicht aber um einen beiderseitigen Arterienverschluss handeln könne, denn der doppelseitigen Erblindung war eine „sehr heftige" Magenblutung vorausgegangen. Ich muss mich dieser Kritik Fischers unbedingt anschliessen, wie ja auch aus der Kritik hervorgeht, die ich dem zweiten der oben genannten Fälle angedeihen liess.

Den Fall Welts (32) von angeblich doppelseitiger Sehstörung unter dem Bilde der Embolie, der auch zur anatomischen Untersuchung gelangte, habe ich bereits in einer früheren Arbeit (37, S. 53) einer eingehenden Kritik unterzogen. Da ich diesen Ausführungen nichts mehr hinzuzufügen habe, lasse ich sie hier wörtlich folgen: „Eine etwas eingehendere Besprechung erfordert der doppelseitige Fall (Tab. I, Nr. 5) von Welt. Dass in der Arteria centralis des einen Auges (ebenso wie in der Vena centralis des andern) ein noch ganz frischer Blutplättchenthrombus, der höchstens einige Tage alt war, bestand, ist wohl zweifellos, zumal ein auf diesem Gebiete so hervorragender Pathologe vom Fach, wie Ribbert, diese Diagnose mit Bestimmtheit bestätigen konnte. Dagegen scheint mir die Erklärung des klinischen Krankheitsbildes, wie Welt sie gibt, recht gezwungen zu sein. Welt meint, zur Zeit der Erblindung, drei Wochen vor dem Tode, habe ein Thrombus in beiden Zentralarterien bestanden. Dieser sei aber durch die unter Digitaliswirkung eingetretene Verbesserung der Herzaktion wieder verschwunden. Das Verschwinden des Thrombus soll unter Zerstäubung [Zerstäubungstheorie von Fischer (loc. cit. S. 114 u. 115)] vor sich gegangen sein. Diese Erklärung scheint mir gesucht und zudem nicht einmal nötig zu sein. Merkwürdigerweise wird nämlich bei der Epikrise des Falles ein Moment aus der Krankengeschichte gar nicht mit in Betracht gezogen, das ist die der hochgradigen Sehstörung unmittelbar vorher-

gehende Magenblutung, die ausdrücklich als sehr reichlich angegeben wird. Die „Amaurose nach Blutverlust“ bietet aber ein Augenspiegelbild, welches dem nach Verschluss der Zentralarterie sehr ähnlich sieht. Ich glaube, es wird kaum möglich sein, dieses Bild bei einem Falle, wo zugleich Retinitis albuminurica und periphere Netzhautablösung besteht, von dem eines unvollständigen Arterienverschlusses zu unterscheiden, denn um einen solchen hätte es sich bei dem noch relativ guten Sehvermögen von Finger in 1, bzw. $1^1/_2$ m doch nur handeln können. Der Unterschied liegt ja in erster Linie im Verhalten der Gefässe, während Netzhauttrübung und Kontrastfleck in der Macula lutea gleich sein können. Bei dem ersten Befunde des Weltschen Falles wird denn auch das Verhalten der Arterien und Venen in bezüg auf ihre Weite gar nicht erwähnt und nur angegeben, dass sie streckenweise von weissen Streifen (Albuminurie!) unterbrochen gewesen seien. Einige Tage später sollen allerdings die Arterien eine Verengerung auf $^1/_3$ ihres Durchmessers gezeigt haben. Meiner Ansicht nach könnte es sich möglicherweise um eine „Amblyopie nach Blutverlust“ gehandelt haben, welche auch die Doppelseitigkeit und die Besserung des Sehvermögens gut erklären würde. Später, kurz vor dem Tode, erfolgte dann die marantische Thrombose der Arterie des einen und der Vene des andern Auges...“

Diese Kritik zeigt, zusammen mit dem anatomischen Befunde, dass der Weltsche Fall zum mindesten nicht einwandsfrei und daher hier nicht weiter zu berücksichtigen ist.

Auch den Fall Rählmanns (29 u. 33), von doppelseitiger plötzlicher Erblindung nach starkem Blutverlust post partum habe ich ausgeschaltet, weil er mir als zu diesem Thema gehörig nicht ganz einwandsfrei zu sein scheint. Das frische Bild der sog. Embolie war gleich nach der Erblindung nicht beobachtet worden, denn Rählmann sah die (23jähr.) Patientin erst nach 2 Monaten und konstatierte beiderseitige Optikusatrophie mit engen und stellenweise Einschnürungen zeigenden Arterien, die bei der anatomischen Untersuchung endarteriitische Wucherungen aufwiesen. Rählmann ist auf Grund dieses Befundes geneigt anzunehmen, dass bei der sog. „Amaurose nach Blutverlust“ immer solche lokalen Gefässveränderungen mit im Spiele seien. Ich halte es aber nicht für ausgeschlossen, dass es sich um ein rein zufälliges Zusammentreffen dieser beiden Affektionen im Falle Rählmanns handelt. Anatomisch wurde ja auch nur ein Verschluss der unteren Netzhautarterie des rechten Auges gefunden (das linke Auge scheint garnicht anatomisch untersucht zu sein), und

ich verstehe nicht, wie man damit die vollkommene Amaurose erklären will, wenn man nicht dem starken Blutverluste eine direkt schädigende Einwirkung (ohne Vermittlung der Gefässwanderkrankung) auf die Funktionsfähigkeit der Optikusfasern einräumen zu können glaubt. In dem oben eingehend besprochenen Falle Welts (32) fehlten z. B. bei der anatomischen Untersuchung nennenswerte Wanderkrankungen der Zentralarterie und ihrer Äste in beiden Augen.

Den Fall Galezowskis (35, Fall IV, S. 283), der als „Embolie artérielle double" bezeichnet wird, habe ich ebenfalls nicht mitgerechnet, weil er durch eine Retino-Chorioiditis luetica mit reichlichen Pigmentherden auf beiden Seiten kompliziert war. Die Patientin war mit 25 Jahren bei einem Sturz vom Pferde auf dem rechten Auge, 5 Jahre später, wiederum bei einem Sturz vom Pferde, auf dem linken Auge plötzlich erblindet. Galezowski sah aber die Patientin erst 8 bzw. 13 Jahre nach der Erblindung und konstatierte vollkommene Obliteration aller Retinalarterien beiderseits ausser der linken Arteria temp. inf., ausserdem die oben genannten luetischen Veränderungen. Ich glaube nicht, dass es angängig ist, nach so langer Zeit aus diesem komplizierten Befunde noch einen sicheren Schluss auf die Ursache der Erblindung zu ziehen.

Ferner habe ich den Fall E. v. Jägers (21), der in der ganzen früheren Literatur über dieses Thema als doppelseitiger Fall mit aufgeführt wird, nicht mitgerechnet, weil die Sehstörung auf dem zweiten Auge eine ganz kurze (sogenannte prodromale) war und nur anamnestisch angegeben wurde, während in allen von mir mitgerechneten Fällen das typische Bild des Arterienverschlusses oder dessen dauernde Folgen vom Arzte beobachtet werden konnten.

Aus demselben Grunde wurden die von van Duyse (12) und Kohn (19) in ihren Arbeiten über „doppelseitige Embolie" angeführten Fälle von Moos (20), Knapp (22), Loring (24), Nettleship (26) und Uhthoff (28) hier nicht in Betracht gezogen.

Erwähnenswert ist noch der Fall Moorens (25), der möglicherweise hierher gehört. Bei dem 62jährigen Manne trat wenige Tage nach vorhergehendem Spannungsgefühl im Gebiete beider Arteriae temporales superficiales anteriores, die beide hart waren und nicht pulsierten, eine vollständige Erblindung des rechten Auges ein. Eine Woche später zeigte sich am linken Auge starkes Flimmern mit Verdunkelung des Gesichtsfeldes gegen die Nasenseite. *S* (auf dem linken Auge) = normal. Gesichtsfelddefekt. Ophth. dünne Arterien. Leider wird vom ophth. Befunde des vollständig erblindeten rech-

ten Auges gar nichts erwähnt, so dass ich den Fall nicht verwerten kann.

Auch den Fall Zentmayers (17) konnte ich nicht berücksichtigen, da mir ausser dem Titel des Vortrages nur zwei ungenügende Referate zur Verfügung standen, aus denen lediglich zu ersehen ist, dass es sich um einen 48jährigen Mann mit Arteriosklerose handelte. Aus der Bezeichnung des Falles als „probable bilateral obstruction" durch den Autor selbst scheint mir ausserdem hervorzugehen, dass die Diagnose nicht ganz gesichert war.

In bezug auf die drei von Steindorff (11) erwähnten Fälle von „doppelseitiger Embolie" aus der Hirschbergschen Klinik verweise ich auf meine Bemerkungen auf S. 135/36 dieser Arbeit.

Sodann erwähnt Römer (42) in seinem Lehrbuche (I. Aufl., 1909, S. 885) einen von ihm beobachteten Fall, der „mit einer fast vollständigen doppelseitigen Erblindung unter dem Bilde der Embolie eintraf, bei welcher aber die Cirkulation wieder völlig frei wurde (vgl. den Fall von Stocké (15), Verf.) und erst ein Jahr später ein definitiver Verschluss der einen Zentralarterie erfolgte." Der Fall gehört ja zweifellos hierher, doch konnte ich ihn im folgenden nicht verwerten, da genauere Angaben über Allgemeinzustand, Alter usw. des Patienten fehlen, und muss mich daher mit diesem Hinweis begnügen.

Der Vollständigkeit wegen möchte ich noch aufmerksam machen auf zwei seltene und interessante Beobachtungen Uhthoffs (43) von „plötzlicher doppelseitiger Erblindung in höherem Lebensalter", deren Zugehörigkeit zu unserem Thema allerdings vom Autor selbst abgelehnt wird. Bei dem zweiten Falle (59jähriger Mann) liegen die Verhältnisse nach den krankengeschichtlichen Daten in bezug auf die uns hier interessierende Frage vollkommen klar, weil der Patient bereits drei Tage nach der plötzlichen doppelseitigen Erblindung augenärztlich untersucht wurde und auf keinem der beiden Augen das Bild des Arterienverschlusses, sondern beiderseits das der postneuritischen Atrophie mit zum Teil stark verengten Gefässen aufwies. Bei dem ersten Falle (71jährige Frau) dagegen war die ätiologische Erklärung der plötzlichen doppelseitigen Erblindung dadurch bedeutend erschwert, dass die Kranke erst nach vier Wochen zur augenärztlichen Untersuchung kam, wobei jedenfalls die Möglichkeit nicht ausgeschlossen erscheint, dass zuerst bestehende frische Hintergrundsveränderungen auf beiden Augen bereits wieder zurückgegangen sein könnten. Die Tatsache, dass die unteren, bzw. oberen Arterien der Netzhaut auf

beiden Augen weniger verengt erschienen als die der andern Netzhauthälfte und auf Druck pulsierten, scheint mir kein unbedingter Beweis dafür zu sein, dass nicht doch vielleicht zu Anfang ein Verschluss des Arterienstammes bestand, der so lange anhielt, dass die Retina sich bei der später teilweise wieder eintretenden Cirkulation in ihrer Funktion nicht mehr erholen konnte. Uhthoff (43) geht in seiner Epikrise (loc. cit. S. 1214) selbst auf diese Frage ein, glaubt aber, dass „eine Thrombose der Retinalarterien nicht allein[1]) als die Grundlage für die totale Erblindung angesehen werden kann", indem er mit vollem Recht hervorhebt, „dass eine solche doppelseitige und plötzlich gleichzeitig auftretende thrombotische Verstopfung der Retinalarterien als ein ausserordentlich seltenenes Ereignis angesehen werden müsste"[2]).

In dieser Vorsicht der Diagnosenstellung befinde ich mich mit Uhthoff in vollkommener Übereinstimmung und bin der Meinung, dass man besonders in Rücksicht auf die Angabe Lebers (27, S. 546), sowie Wilbrandt und Saengers (40, Bd. IV, 1. S. 289) (siehe die Anmerkung) in der Auswahl der Fälle sehr streng sein muss, wenn sie beweisen sollen, dass eine plötzliche doppelseitige Erblindung durch gleichzeitigen Verschluss beider Zentralarterien eben doch gelegentlich, wenn auch selten, vorkommt (siehe Anmerkung), was ja auch Uhthoff (43) in Betracht zieht. Danach habe ich auch im folgenden gehandelt und nur Fälle in die Tabelle aufgenommen, bei denen die frischen ophth. Erscheinungen des plötzlichen Zentralarterienverschlusses — bei den gleichzeitigen Fällen auf beiden Augen, bei den ungleichzeitigen Fällen wenigstens auf einem Auge — durch augenärztliche Untersuchung sicher konstatiert werden konnten.

Anmerkung. Etwas eingehender muss ich mich noch beschäftigen mit der Darstellung dieses Gebietes im Handbuche der „Neurologie des Auges" von Wilbrandt u. Sänger (40). In dem dieses Thema behandelnden § 281. S. 288/89 (Bd. IV. 1. Hälfte. 1909), der von den „beiderseitigen Attacken unter dem ophthalmoskopischen Bilde der Embolie der Zentralarterien" handelt, führen die beiden genannten Autoren als Beispiele zu dieser Frage zunächst an die Fälle von Uhthoff (28), Rählmann (29 u. 33) und Mooren (25), die aber, wie ich oben (S. 123/24) be-

[1]) Von mir gesperrt gedruckt.

[2]) Uhthoff hält es in seinen beiden Fällen für das wahrscheinlichste, dass die Erblindung erfolgte durch eine Blutung aus einer basalen Hirnarterie oder einem präexistierenden basalen Aneurysma, event. mit Eintritt des Blutes in die Optikusscheiden, obwohl die Patienten schwerere Hirnsymptome bei und nach der Erblindung nicht dargeboten hatten.

reits bemerkt habe, nicht hierher gehören, weil bei ihnen die Diagnose „doppelseitiger, wenn auch z. T. vorübergehender Arterienverschluss" zum mindesten nicht durch einen objektiven Befund gesichert war[1]). Ferner wird erwähnt der Fall von Riegel (31), der sich aber nach dem Referate des Vortrages, auf das auch Wilbrandt u. Sänger (loc. cit.) verweisen, als eine nur linksseitige Erblindung unter dem Bilde der sog. Embolie (das rechte Auge wird überhaupt nicht erwähnt) herausstellt. Sodann citieren die beiden genannten Autoren einen Fall von Coats (36), bei dem es sich, wie schon der Titel der Arbeit erkennen lässt, um das ophth. Bild einer linksseitigen Neuroretinitis haemorrhagica mit Amaurose und späterem hämorrhagischen Glaukom und einer leichten Neuroretinitis mit $S = {}^1/_2$ auf dem rechten Auge handelte. Diesem Befunde war eine plötzliche Bewusstseinsstörung von 2tägiger Dauer voraufgegangen, nach der beim Erwachen eine doppelseitige Erblindung bemerkt war, die zurückging und später auf dem linken Auge wiederkehrte. Die anatomische Untersuchung des später wegen des Glaukoms enucleierten linken Auges ergab eine Endarteriitis des Stammes und der grösseren Äste der Zentralarterie und einen Verschluss des Zentralvenenstammes und eines temporal verlaufenden Astes durch einen organisierten Thrombus (also eine Erkrankung beider Zentralgefässe). Der einzige von Wilbrandt u. Sänger (40, S. 289) angeführte Fall, bei dem es sich um eine wirklich einwandsfreie (und zwar ungleichzeitige) doppelseitige Erblindung unter dem auf beiden Augen ärztlich konstatierten Bilde der sog. Embolie handelt, ist der von Olaf Page (2, 1874).

Nach dem Hinweis auf diese 6 Fälle der Literatur, von denen, wie ich gezeigt habe, 5 für diese Frage gar nicht zu verwerten sind, kommen Wilbrandt u. Sänger zu dem ganz unvermittelten Schluss: „Es ist deshalb[2]) bei den doppelseitigen Erblindungen unter dem Bilde der akuten Ischaemia retinae immer zunächst an eine andere Ursache, als an Embolie beider Zentralarterien zu denken". Dieser Satz, der fast wörtlich dem Werke Lebers (27, S. 546) aus dem Jahre 1877 entnommen wurde und als solcher wohl hätte gekennzeichnet werden dürfen[3]), lässt nicht klar erkennen, dass die Autoren darunter, wie ich annehme, nur die gleichzeitig auf beiden Augen auftretenden Erblindungen verstanden wissen wollen, während Leber (loc. cit.) das ausdrücklich hervorhebt mit der Begründung, dass gleichzeitige Embolie beider Zentralarterien damals (1877) noch nicht beobachtet zu sein scheine. Wilbrandt u. Sänger (40) haben aber bei ihrer Bearbeitung dieses Themas nicht in Betracht gezogen

---

[1]) Die Fälle, in denen vor, mit oder nach der Erblindung des einen Auges durch Verschluss der Zentralarterie auch im andern Auge ein- oder mehrmalige vorübergehende (sog. prodromale) Verdunklungen auftreten, ohne dass es zu einer dauernden Erblindung oder partiellen Sehstörung dieses zweiten Auges kommt, sind ja gar nicht so selten und bilden m. E. ein Kapitel für sich.

[2]) Von mir gesperrt gedruckt.

[3]) Auch an andern Stellen des Werkes ist mir aufgefallen, dass wichtige Sätze aus fremden Arbeiten ohne Anführungsstriche und ohne Nennung des betr. Autors wörtlich übernommen wurden.

die 1909 längst bekannten 3 Fälle von van Duyse (12, 1902), Stocké (15, 1903) und Moissonnier (16, 1905) mit gleichzeitigem doppelseitigen Arterienverschluss, bei denen durch ophthalmoskopische Untersuchung die noch frischen Hintergrundsveränderungen auf beiden Augen festgestellt werden konnten und die 6 Fälle von Landesberg (1, 1874), Haase (3, 1881), Vossius (4, 1883), Dujardin (5, 1890), Jessop (9, 1900) und Treacher Collins (10, 1900) mit ungleichzeitigem doppelseitigen Arterienverschluss, bei denen die Diagnose durch frühzeitige ärztliche Untersuchung wenigstens auf einer Seite (bei einigen auch auf beiden Seiten) hinreichend gesichert war. Diese Fälle, mit Ausnahme des von Landesberg (1), bleiben auch an zwei andern Stellen des genannten Werkes (38) unberücksichtigt, welche über „die plötzlich und gleichzeitig auftretende doppelseitige Amaurose" [Bd. III, 2. Hälfte (1906), § 513, S. 659 bis 663] und „über den Charakter plötzlich aufgetretener Amaurosen" (ebenda § 514, S. 663—669) handeln. In Rücksicht auf diese soeben genannten und, mit Ausnahme der schon von Leber (27, S. 546) angeführten [Landesberg (1, 1874), Olaf Page (2, 1874) und E. v. Jäger (21, 1868), letzterer als Beweis für das Vorkommen einer nur vorübergehenden Erblindung auf dem zweiten Auge], erst nach 1877 bekannt gewordenen Fälle kann man wohl behaupten, dass der oben citierte und von Leber übernommene Satz Wilbrandt u. Sängers (40, S. 289), der früher (1877) in der Leberschen Fassung für die gleichzeitigen doppelseitigen Erblindungen ja seine volle Berechtigung hatte, nur durch die ungenügende Beachtung der inzwischen über diesen Gegenstand erschienenen Literatur zu erklären ist und jetzt, wie die obigen Ausführungen zeigen, sowohl für die gleichzeitigen, wie auch für die ungleichzeitigen Fälle seine Bedeutung verloren hat. Er sollte daher bei einer Neuauflage des grossangelegten Werkes, das sich mit Recht der vollen Würdigung und Beachtung der Augenärzte und Neurologen erfreut, verschwinden. Denn solche grossen Werke, die in erster Linie als Hand- und Nachschlagebücher für Spezialisten in Frage kommen, sollten auch in den speziellsten Fragen unserer Wissenschaft massgebend sein, während die Nichterwähnung des ja relativ seltenen Vorkommens einer doppelseitigen Erblindung durch Zentralarterienverschluss in den hauptsächlich für Studenten geschriebenen Lehrbüchern [auch die neueren von Fuchs (41, 12. Aufl., 1910) und Axenfeld (39, 1. Aufl., 1909, 2. Aufl., 1912) bringen nichts darüber, nur das Lehrbuch Römers (42) enthält einen Hinweis durch die Mitteilung des oben (S. 125) erwähnten Falles, der aber in der 2. Aufl. wieder fehlt] wohl zu verstehen ist.

Zusammenfassende Betrachtungen.

Es bleiben somit noch 11 genügend genau mitgeteilte Beobachtungen der Literatur übrig, die ich hier verwerten konnte und mit meinen 4 Fällen in der Tabelle (S. 130) zusammengestellt habe. Die Fälle sind nach der Grösse der Zwischenzeit zwischen den Erblindungen beider Augen geordnet.

Da diese doppelseitigen Fälle von Absperrung der arteriellen

Blutzufuhr zur Retina, die doch im Rahmen des gesamten Krankheitsbildes wegen ihrer praktischen Wichtigkeit von besonderer Bedeutung sind, noch an keiner Stelle der Literatur eine zusammenfassende Darstellung erfahren haben, was wohl mit der bisherigen und ja auch jetzt noch immer geringen Zahl der Beobachtungen zusammenhängt, so will ich im folgenden zu zeigen versuchen, welche klinischen Erfahrungen uns diese 15 Beobachtungen bringen, und welche Schlüsse sie gestatten. Dazu fühle ich mich mit drei eigenen Beobachtungen berechtigt, weil keiner der früheren Autoren mehr als einen Fall gesehen hat. Hoffentlich führen diese Mitteilungen dazu, dass auch von anderer Seite, insbesondere aus grösseren Kliniken derartige Beobachtungen in grösserer Zahl als bisher mitgeteilt werden.

Verbreitung[1]).

Von 20[1]) Fällen wurden beobachtet: 11 (= 55%) in Deutschland [davon je 3 (= 15%) in Württemberg und Berlin, je 1 (= 5%) in Ostpreussen, Pommern, Rheinland, Hamburg und Königreich Sachsen], je 2 (= 10%) in England, Frankreich und Nordamerika, und je 1 (= 5%) in Belgien, Holland und Österreich.

Absolute und relative Häufigkeit[1]).

Die 20[1]) Fälle erstrecken sich über einen Zeitraum von 54 Jahren (1859—1912), so dass also im Durchschnitt etwa alle $2^1/_2$—3 Jahre ein Fall beobachtet wurde, der in der ganzen Weltliteratur zur Publikation kam. Rechnet man alle einseitigen und doppelseitigen Fälle von Zentralarterienverschluss (des Stammes und der Äste) zusammen, so finden sich rund 550 Fälle [1890 waren es nach Fischer (30) 200] in der ganzen Literatur publiziert, so dass also die doppelseitigen 3,64% aller Fälle ausmachen. Dieser Prozentsatz ist aber in Wirklichkeit viel kleiner, weil naturgemäss die seltenen und praktisch so viel wichtigeren doppelseitigen Fälle leichter publiziert werden.

In bezug auf die relative Häufigkeit stehen mir genauere Zahlen in unserem Tübinger Material zur Verfügung. Die 3 Fälle wurden beobachtet im Verlaufe von 9 Jahren (30. IX. 1903 bis 30. IX. 1912), also in dieser Zeit durchschnittlich alle 3 Jahre 1 Fall, bei einer Zahl von 30 einseitigen Fällen in diesem Zeitraum, so dass die doppelseitigen hier 9,09% aller Fälle von Arterienverschluss ausmachen, und einer Gesamtzahl von 60818 Augenkranken, so dass in diesen 9 Jahren auf 20272 Augenkranke ein doppelseitiger Fall von

[1]) Hier habe ich die 5 Fälle von Steindorff-Hirschberg (11), Zentmayer (17) und Römer (42, 1. Aufl. S. 885) mitgerechnet.

1	2	3	4	5	6	7
Autor	Lebensalter	Geschl.	Allgemeinzustand a) Anamnese b) Befund c) Verlauf	Ersterkranktes Auge (Auftreten, Befund u. Verlauf)	Zwischenzeit	Zweiterkranktes Auge (Auftreten, Befund u. Verlauf)
1. Stocké 1903.	82	m.	a) Früher immer gesund. b) Mitralinsuffizienz. c) —	Rechts und links plötzliche Erblindung beim Lesen einer Zeitung, dabei geringes Unwohlsein. Ganz kurz darauf ophth. das typische Bild der sog. Embolie der Z. A. auf beiden Augen. Wenige Minuten nach dem Unfall Verordnung von Wein u. andern Exzitanzien u. Massage beider Augen, nach ½ Stunde Digitalis u. Strophantus. — Nach 2 Tagen war die Erblindung vorüber.	0	
2. Moissonnier 1905.	63	w.	a) — b) Arteriosklerose der Aorta. c) —	Rechts u. Links plötzliche Erblindung. — Ophth. r. u. l. typisches Bild des Arterienverschlusses.	0 (?)	
3. van Duyse 1902.	71	m.	a) — b) Periphere Arteriosklerose u. der Aorta. Mitralinsuffizienz u. Aortenstenose. — Geringe Herzhypertrophie. c) —	Links plötzliche Erblindung beim Bücken. — Nach 8 Tagen ophth. das klassische Bild der Embolie der Z. A. $S = 0$. Dauernde Amaurose.	3 Minuten	Rechts plötzliche spontane Erblindung. — Nach 8 Tagen ophth. das klassische Bild der Embolie der Z. A. $S = 0$. Dauernde Amaurose.
4. Eigener Fall II.	71	m.	a) Vor 18 Jahren Gelenkrheumatismus. In den letzten Jahren viel Kopfweh mit Husten, Auswurf u. Stechen in der Herzgegend.	Links plötzliche Verschlechterung. — Nach 5—8 Tagen ophth. Papille blass und umgeben von inselförmigen Trübungen d. Netzhaut, Arterien dünn, Venen nur	0 — einige Tage	Rechts. Plötzliche totale Erblindung. Nach 5 Tagen ophth. Papille blass u. von einer Zone getrübter u. geschwellter Netzhaut umgeben. Venen dick, Arterien

			Daher bettlägerig. Seit 6 bis 8 Wochen Gehschwäche. b) Marasmus senilis, Lungenemphysem u. Arteriosklerose. c) Lebt noch nach $>4\frac{1}{2}$ Jahren.	stellenweise verdünnt, ausserdem erweitert. Kein Kontrastfleck in der Macula. S = Amaurose. — Nach 2—3 Wochen ophth. Atrophia n. opt. Amaurose.		dünn. Kein Kontrastfleck in der Macula. S = Amaurose. Nach 2 Wochen ophth. Atrophia n. opt. S = Amaurose.
5. Kohn. 1911.	43	w.	a) — b) Arteriosklerose, Aorteninsuffizienz, Herzhypertrophie. — Urin: geringe Eiweisstrübung. c) —	Links rascher Verfall der Sehschärfe, innerhalb 2—3 Tagen Augenlicht nahezu vollkommen erloschen. 8 Tage nach Beginn der Erkrankung ophth. ähnliche Verhältnisse wie rechts. Am unteren äusseren Papillenrande, an der Vena t. inf. eine Hämorrhagie. S = Finger in 1 m. Massage. — Nach einigen Tagen S = Finger in 3 m. — Nach ungefähr 1 Monat ophth. Atrophia n. opt. mit dünnen, z. T. obliterierten Arterien. S = Finger in $1\frac{1}{2}$—2 m.	3 Tage	Rechts plötzl. Erblindung. Nach 5 Tagen ophth. Papille blass, Arterien fadendünn, Venen normal. Kleine Hämorrhagien am oberen und unteren äusseren Papillenrande. Milchweisse Trübung der Netzhaut mit rotem Fleck in der Macula. T — (?). S = Finger in 1 m (?) nach oben aussen. — Massage. — Nach ungefähr 1 Mon. ophth. Atrophia n. opt. mit dünnen, z. T. obliterierten Arterien. S = Finger in $1\frac{1}{2}$—2 m.
6. Vossius 1883.	33	w.	a) Vor 10 Jahren Pocken. Menstr. seit dem 15. Lebensjahre, regelmässig. Vor 15 Jahren (nach dem I. Partus) 4 Wochen langes fieberhaftes Puerperium. Seitdem heftiges Herzklopfen, bes. während d. folgenden Graviditäten u. Puerperien. Vor 2 Jahren vorübergehend rote Augen, aber stets gut gesehen. b) Schwächlich, anämisch, Mitralinsuffizienz, systol. Geräusch an der Spitze, Hypertrophie des rechten Ventrikels. Urin: frei. c) —	Links. 8 Tage vor der Geburt plötzliche Erblindung mit erhaltenem Lichtschein (Schmerzen bei Lichteinfall!), der sich dann ganz verlor. — Nach 62 Tagen ophth. Atrophia n. opt., Gefässe sehr verengt, Arterien haarfein. S = Amaurose. Strab. divergens.	8 Tage	Rechts. Während d. Geburt plötzliche, fast vollständige Erblindung, dann wieder langsame Besserung. — Nach 54 Tagen ophth. Papille blass, nasal etwas röter. Gefässe verengt, besonders dünn die nach unten und nach innen verlaufenden Arterien, starke Gesichtsfeldeinschränkung unten innen und oben aussen. Farben erkannt. Unten aussen vom Fixierpunkt ein unregelmässiges Skotom. $S = \frac{20}{30}$. In den nächsten 4 Wochen und später keine Änderung.

[1]) Zur Zeit der Erkrankung des ersten Auges.

1	2	3	4	5	6	7
Autor	Lebensalt.[1])	Geschl.	Allgemeinzustand a) Anamnese b) Befund c) Verlauf	Ersterkranktes Auge (Auftreten, Befund u. Verlauf)	Zwischenzeit	Zweiterkranktes Auge (Auftreten, Befund u. Verlauf)
7. Jessop 1900.	35	w.	a) Vorher Influenza u. mehrere Wochen dauerndes Nasenbluten. 1 Frühgeburt, 1 Kind † post partum. b) „Gesund". Luesangenommen. c) —	Rechts. Erblindung morgens b. Aufstehen bemerkt Ophth. typisches Bild des Arterienverschlusses u. stellenweise verdickte Arterienwände. S = Lichtschein u. Proj. zweifelhaft. — Nach $7^2/_3$ Mon. ophth. Atrophia n. optici. $S = {}^6/_{36}$.	> 2 Mon (65 Tage)	Links. Plötzliche Erblindung um 11^h 20 mittags. Ophth. typisches Bild des Zentralarterienverschlusses u. stellenweise verdickte Arterienwände. S = Amaurose. Diagnose: Luetischer Gefässverschluss r. u. l. Nach $5^1/_2$ Mon. ophth.: Atrophia n. opt. — S. = Amaurose.
8. Eigener Fall III.	73	m.	a) Vor $1^1/_2$ Jahren Lungenaffektion und Myocarditis. b) Periphere Arteriosklerose u. Blutdrucksteigerung (180 mm *Hg*). Arteriosklerot. Schrumpfniere (?). c) —	Rechts. Ziemlich plötzliche Erblindung. Nach $^1/_4$ Jahr ophth. Atrophia n. optici mit engen Gefässen u. atroph. Excavation. S = H. B. in 20 cm. — $1^1/_2$ Mon. später ($4^1/_2$ Mon. nach der Erblindung) S = Finger in 3—4 m.	ungefähr $^1/_4$ Jahr	Links. Erblindung morgens beim Erwachen bemerkt. Nach 4 Tagen ophth. typisches Bild, peripapilläre Trübung mit rot. Kontrastfleck in der Macula, auf der Papille 2 kleine Blutungen. S = H. B. in $^3/_4$ m.
9. Page 1874.	20	m.	a) 2 Tage vor der Erblindung des linken Auges Fall vom Pferde. b) Lautes Geräusch an der Herzbasis infolge Erkrankung der Aortenklappen. Gleich nach der Erblindung des rechten Auges schwerer Allgemeinzustand: Zunge belegt, widerlicher Atem, Puls 120. Schmerzen in der Herzgegend mit etwas Husten. Hatte offenbar	Links. Erblindung morgens b. Erwachen bemerkt. Am selben Tage ophth. typisches Bild des Arterienstammverschlusses mit fadendünnen Arterien u. Kontrastfleck in der Macula. S = Amaurose. — Nach 2 Monaten ophth. Atrophia n. opt. S = Amaurose.	$5^1/_3$ Mon.	Rechts. Plötzliche Erblindung. — Ophth. Retinalgefässe stark verdünnt, Arterien fadenförmig, Venen in der Peripherie etwas verbreitert. S Spuren von Lichtschein.

			einige Tage vorher schwer getrunken. c) † 4 Tage nach der Erblindung des rechten Auges unter starker Dyspnoe. Obduktion: Herz stark verbreitert, Hypertrophie des linken Ventrikels. Aortenklappen, dicht besetzt mit breiten Wucherungen, an manchen Stellen vollkommen verkalkt. Durch eine der Klappen konnte eine Sonde hindurch geführt werden. Augen leider nicht anatomisch untersucht.			
10. Eigener Fall I.	17	w.	a) Immer gesund. b) Gracil, anämisch. Mitralinsuffizienz. Albuminurie. Ödeme an den Füssen. c) Nach 9 Jahren Mitralinsuffizienz und -stenose. Keine Ödeme, keine Albuminurie mehr.	Links. Plötzliche Verschlechterung. — Nach 1—2¼ Jahren ophth. Atrophia n. opt. mit engen Arterien, kleiner Gesichtsfeldrest neben dem blinden Fleck, mit Erhaltensein der Macula. — $S = {}^5/_6$; Jäger 1. — Nach 10 Jahren ophth. Atroph. n. opt. mit dünnen Gefässen, 1 Gefäss obliteriert. Cilioretinales Gefäss. $S = {}^5/_{12}$—${}^5/_8$.	ungefähr 1 Jahr	Rechts. Plötzlich prodromale Erblindung für 10 Min. — Nach 2 Tagen plötzliche dauernde totale Erblindung, 3 Tage nachher ophth. das typische Bild des Arterienstammverschlusses mit Kontrastfleck in der Macula u. Unterbrechung der Blutsäule. S = Amaurose. — Nach ungef. einem Jahr ophth.. Atrophia n. optici. S = Finger in 1 m. — Nach 9 Jahr. S = Lichtschein nach aussen.
11. Treacher-Collins 1900.	19	w.	a) Amenorrhöe. 1 Jahr vor Erblindung des zweiten Auges täglich Anfälle von Nasenbluten, das einige Tage vor der Erkrankung des Auges aufhörte und nicht wiederkehrte. b) — c) —	? Plötzliche Erblindung. Ophth. Bild der sog. Embolie der Zentralarterie. Später guter zentraler Visus.	1½ Jahr	? Plötzliche Erblindung. Ophth. Bild der sog. Embolie der Zentralarterie. — Später etwas peripheres Sehen wieder gekehrt.

[1]) Zur Zeit der Erkrankung des ersten Auges.

1	2	3	4	5	6	7
Autor	Lebensalt.[1])	Geschl.	Allgemeinzustand a) Anamnese b) Befund c) Verlauf	Ersterkranktes Auge (Auftreten, Befund u. Verlauf)	Zwischenzeit	Zweiterkranktes Auge (Auftreten, Befund u. Verlauf)
12. Landesberg 1874.	58	m.	a) Vor Jahren Endocarditis. Seit Jahren rheumatisch, kurzatmig u. emphysematös. b) Mitralinsuffizienz und Hypertrophie des rechten Ventrikels. Kränklich, zusammengefallen, äusserst schlaffe Haltung. Gang schleppend und unsicher. c) —	Rechts. Plötzliche Erblindung während eines anderweitigen körperlichen Leidens. — Nach 2 Jahren ophth. Papille atrophisch weiss, Gefässe, bes. Arterien fadendünn, einige zu weissen Fäden obliteriert. Venen etwas weniger dünn, an einigen weisse Flecke. In der Maculagegend einige Pigmenthäufchen. — S = Amaurose.	ungefähr 2 Jahre	Links. Morgens beim Erwachen fast erblindet (abends vorher noch gut). Am nächsten Tage ophth. vom unteren Rande der Papille an beide unteren Arterien fadendünn, Venen stärker gefüllt u. geschlängelt. Untere Hälfte der Netzhaut getrübt. — S = Finger in 4 Fuss; Jäger 22. Später Besserung. Nach > 1. Jahr ophth. untere Arterien dünn, Netzhauttrübung verschwunden. Obere Gesichtsfeldhälfte fehlt. $S = {}^{5}/_{20}$ u. Jäger Nr. 4.
13. Dujardin 1890.	56	m.	a) — b) — c) —	Rechts.	ungefähr 3 Jahre	Links.
14. Eigener Fall IV.	38	m.	a) — b) Allgemeine periphere und cerebrale Arteriosklerose. Aorteninsuffizienz. c) † an Apoplexia cerebri > 12 Jahre nach der Erblindung des rechten und < 5 Jahre nach der Erblindung des linken Auges.	Rechts. Plötzliche Erblindung bei der Nachtarbeit nach Fremdkörperverletzung. Am nächsten Tage ophth. typisches Bild des Arterienstammverschlusses. S = schwache Lichtempfindung. — Später Atrophia n. optici. Dauernde Amaurose.	7 Jahre u. 8 Mon.	Links. Plötzliche Erblindung b. Nachhausegehen gegen Abend. Am nächsten Tage ophth. das typische Bild des Arterienverschlusses. — S = Amaurose. — Nach $2^1/_2$ Mon. ophth. Atrophia n. opt. S = schwache Lichtempfindung.

15. Haase 1881.	27 m.	a) Mit 20 Jahren akuter Gelenkrheumatismus, viel kurzatmig u. Herzklopfen b. Treppansteigen. b) Systol. Geräusch. c) —	Rechts. Erblindung an sog. Embolie d. Z. A. — Nach 10 Jahren weissglänzende, regelmässig begrenzte Papille mit dünnen, von weissen Streifen eingescheideten Gefässen. *S* = „blind".	ungefähr 10 Jahre	Links. Plötzliche Erblindung auf einem Spaziergange. — Ophth. Papille verwaschen, Grautrübung d. Ret. um Macula (= 3 P. D.), in derselben unten roter Kontrastfleck von ½ P. D. *S* = Quantitative Lichtempfindung. — In d. nächsten Tagen langsame Besserung (nach einem Tage = $^{30}/_{200}$, nach 2 Tagen = $^{20}/_{20}$; nach 14 Tagen = $^{20}/_{20}$ u. Jäger 1). Ophth. noch leichte Graufärbung, die auch ganz verschwindet. — Nach 8½ Mon. ophth. u. *S* = normal; Gesichtsfeld peripher oben u. unten etwas eingeschränkt.

[1]) Zur Zeit der Erkrankung des ersten Auges.

Zentralarterienverschluss kam (= ungefähr 0,05 ‰). Nimmt man aber die Zahlen seit Bestehen der Klinik (1875), so fanden sich diese 3 doppelseitigen Fälle neben 57 einseitigen, d. h. in 5 % aller Fälle, und bei einer Gesamtzahl von 95456 Augenkranken, d. h. es kam auf 31485 Augenkranke 1 doppelseitiger Embolie fall (= ungefähr 0,03 ‰).

In der Literatur finde ich über die relative Häufigkeit nur eine Angabe. Nach den Untersuchungen Steindorffs (11 u. 34, 1901) fanden sich im Materiale der Hirschbergschen Klinik in Berlin (von 1884 bis 1901)[1]) unter 126000[2]) augenkranken Patienten im ganzen 99 Fälle von Zentralarterienverschluss, von denen drei doppelseitig

[1]) Nach van Duyse (12, S. 102), der diese Angabe einer schriftlichen Mitteilung Hirschbergs entnommen hat.

[2]) Kohn (19) gibt fälschlicherweise an, dass Hirschberg unter 130000 Patienten nur 2 doppelseitige Fälle von sog. Embolie der Zentralarterie beobachtet habe. Meine obigen Zahlen entstammen den beiden Referaten in der Zeitschr. f. Augenheilk., Bd. VII, S. 88 u. 89, auf die mich Herr Kollege Steindorff nach schriftlicher Anfrage meinerseits in freundlicher Weise selbst hingewiesen hat. Meine Zahlen werden also wohl die richtigen sein.

waren[1]), d. h. es kam ein doppelseitiger Fall auf 33 Embolie-fälle (= 3,03 %) und auf 42 000 Augenkranke (= 0,024 ‰).

Zwischenzeit.

Von den 15 Fällen waren 4 Fälle (Tab. Nr. 1—4) gleichzeitig oder fast gleichzeitig entstanden, in 1 von diesen lagen vielleicht einige Tage zwischen den Erblindungen der beiden Augen.

Bei den übrigen 11 Fällen betrug die Zwischenzeit 8 Tage bis 10 Jahre, und zwar 3 Tage in 1 Falle, 8 Tage in 1 Fall, 2—6 Monate in 3 Fällen, 1—2 Jahre in 3 Fällen, 3—10 Jahre in 3 Fällen. Rechnet man die Zwischenzeiten zusammen, so ergeben sich 26 Jahre und 1 Monat, d. h. es kommen bei Zugrundelegung der 11 Fälle mit Zwischenzeit 2 Jahre und 4½ Monat, bei Zugrundelegung aller 15 Fälle ca. 1 Jahr und 9 Monate Zwischenzeit im Durchschnitt auf jeden Fall.

Erstbefallene Seite.

Bei den 11 Fällen mit Zwischenzeit (6 Männer, 5 Frauen) steht 1mal (Frau) die erstbefallene Seite nicht angegeben. Von den übrigen 10 Fällen wurde 6mal das rechte, 4mal das linke Auge zuerst befallen. Bedenkt man aber, dass in dem einen als gleichzeitig gerechneten Falle [eigener Fall II (Mann)] doch vielleicht das linke Auge einige Tage früher erkrankte, so verhalten sich die beiden Seiten rechts : links wie 6 : 5, also kein grosser Unterschied bei geringem Nachteil der linken Seite. Bei den 4 Frauen war 3mal (= 75 %) die linke Seite, bei den 7 Männern dagegen 5mal (= 71,43 %) die rechte Seite zuerst befallen.

Geschlecht.

Von den beiden Geschlechtern sind die Männer mit 9 (= 60 %) häufiger vertreten als die Frauen mit 6 = 40 %.

Lebensalter[2]) (siehe die Kurve Fig. 3). Von den 6 Frauen waren 4 (= 66,67 %) unter 40 und 2 (= 33,33 %) über 40 Jahre alt, von den 9 Männern dagegen waren 3 (= 33,33 %) unter 40 und 6 (= 66,67 %) über 40 Jahre alt. Von allen 15 Fällen befanden sich 7 (= 46,67 %) unter dem 40. und 8 (= 53,33 %) über dem 40. Lebensjahre. Die

[1]) Bei diesen 3 Fällen fanden sich immer „grosse Zeitintervalle“ bis zur Erblindung des zweiten Auges, bei 2 Fällen bestand Mitralinsuffizienz. Die Fälle sind aber, wie mir ebenfalls Herr Kollege Steindorff mitteilte, bisher nicht im einzelnen veröffentlicht worden, so dass ich sie für die Tabelle und bei den folgenden Erörterungen nicht mit verwerten konnte.

[2]) Zur Zeit der Erkrankung des ersten Auges.

meisten Fälle (je 3) erkrankten im 4. und 8., je 2 im 2., 3. und 6. und je 1 im 5., 7. und 9. Lebensjahrzehnt. Die Bevorzugung des 4. und 8. Lebensjahrzehnts mit zusammen 6 Fällen (4 Männern, 2 Frauen)

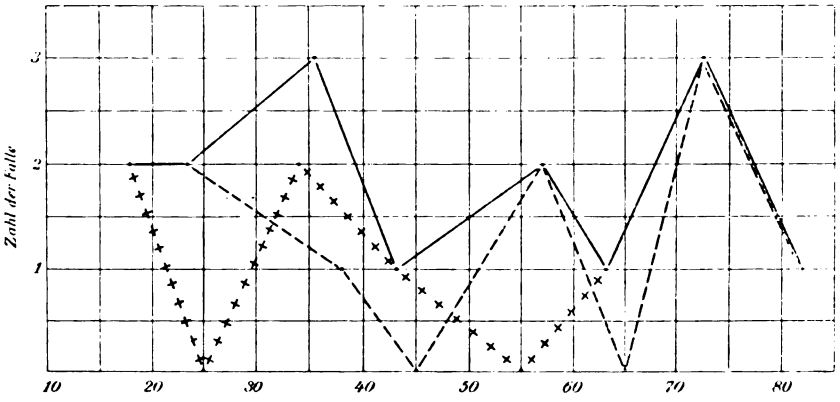

Lebensjahre. – – – – Männer; + + + Frauen; ——— alle Fälle.

Fig. 3. Alterskurve. Verteilung der 15 Fälle der Tabelle auf das 2. bis 9. Lebensjahrzehnt.

= 40 %, also $^1/_3$—$^1/_2$ aller Fälle, ist auffallend. Der jüngste Fall (Frau) und 2 der 4 ältesten Fälle (Männer) werden durch unsere 3 Tübinger Beobachtungen repräsentiert.

Allgemeinzustand.

Die bei 14 Fällen[1]) gefundenen Allgemeinerkrankungen lassen sich folgendermassen übersichtlich einteilen:

A. Erkrankungen des Blutes.
2 Fälle (Frauen) = 14,29 %.

Hämorrhagische Diathese war vorhanden in den Fällen von Treacher-Collins (10) und Jessop (9), deren Patientinnen (19jähr. Fräulein mit Amennorrhoe, bzw. 35jähr. Frau nach Influenza) von Wochen und Monate lang dauernden, fast täglich sich wiederholenden Anfällen von Nasenbluten vor dem Eintritte der Augenerkrankung befallen waren.

B. Erkrankungen des Herzens und Gefässsystems.
12 Fälle (8 Männer, 4 Frauen) = 85,71 %.

a) Herzklappenfehler. 6 Fälle (4 Männer, 2 Frauen) = 42,86 %.

[1]) Im Falle Dujardins (5) fand ich im Referat keinen Allgemeinbefund angegeben.

α) Nach Gelenkrheumatismus und Endocarditis fand sich eine Mitralinsuffizienz in den Fällen von Haase (3, 27- bzw. 37jähr. Mann), Landesberg (1, 58jähr. dekrepider Mann) und Stocké (15, 82jähr. Mann), nach puerperaler Endocarditis in dem Falle von Vossius (4, 33jähr. Frau, Erblindung vor und während einer späteren Geburt). Eine Aorteninsuffizienz mit noch frischer Endocarditis war vorhanden in dem Falle von Page (2, 20jähr. Mann, der 4 Tage nach der Erblindung des zweiten Auges unter schweren Allgemeinerscheinungen starb). 5 Fälle (4 Männer, 1 Frau) = 35,71%.

β) Bei Anämie und Albuminurie wurde eine Mitralinsuffizienz (und später auch = stenose) bei meinem Falle I (17 bis 18jähr. Fräulein) konstatiert. 1 Fall (Frau) = 7,14%.

b) Herzklappenfehler mit Erkrankung der Gefässe. 3 Fälle (2 Männer, 1 Frau) = 21,43%.

Mitralinsuffizienz und Aortenstenose mit Arteriosklerose der Aorta und der peripheren Gefässe fand sich in dem Falle von van Duyse (12, 71jähr. Mann), Aorteninsuffizienz mit Arteriosklerose, Herzhypertrophie und geringer Albuminurie in dem Falle von Kohn (19, 43jähr. Frau), Aorteninsuffizienz bei hochgradiger peripherer und cerebraler Arteriosklerose in meinem Falle IV (38jähr. Mann, der im 51. Lebensjahre an Hirnapoplexie zugrunde ging).

c) Erkrankungen der Gefässe. 3 Fälle (2 Männer, 1 Frau) = 21,43%.

α) Reine Arteriosklerose fand sich in dem Falle von Moissonnier (16, 63jähr. Frau). 1 Fall (Frau) = 7,14%.

β) Arteriosklerose mit Blutdrucksteigerung und Schrumpfniere war bei dem 73jähr. Manne meines Falles III vorhanden. 1 Fall (Mann) = 7,14%.

γ) Arteriosklerose mit senilem Marasmus bestand bei dem 71jähr. Manne meines Falles II, der aber wider Erwarten jetzt nach 4½ Jahren noch lebt. 1 Fall (Mann) = 7,14%.

Fragen wir nun nach dem Ursprung des Gefässverschlusses, so spricht ja in allen Fällen schon von vornherein sehr gegen einen embolischen Ursprung des Leidens die Doppelseitigkeit. Aber auch abgesehen davon wäre meines Erachtens bei den Fällen unter A (= 14,29%) und unter B, b und c (= 42,86%), also in zusammen 57,15% der Fälle eine Embolie gar nicht in Betracht zu ziehen, da bei nachgewiesener Veränderung der Blutbeschaffenheit und Gefässwanderkrankungen in erster Linie an lokale Prozesse bei Gefäss-

verschlüssen zu denken ist, wie ich es ja in meiner früheren Arbeit (37) eingehend durch anatomische Befunde begründet habe.

Sieht man sich nun die Fälle unter B, a (= 42,86%), bei denen ja nach dem Allgemeinbefunde eine wirkliche Embolie sehr wohl in Betracht kommen könnte, an, so findet man in 3 von den 6 Fällen (Haase, Landesberg, eigener Fall I) bei der Beschreibung des Hintergrundsbefundes lokale Erkrankungen der Retinalgefässe (Einscheidung durch weisse Streifen oder vollkommene Obliteration von Gefässen zu dünnen weissen Strängen) auf einer oder beiden Seiten angegeben, während bei den 3 andern Fällen (Page, Vossius, Stocké) solche Veränderungen nicht erwähnt werden. Bei einem dieser letzteren (Page) fanden sich aber deutliche Kalkeinlagerungen in den Aortenklappen bei der Sektion, so dass auch hier an Thrombose auf sklerotischer Grundlage zu denken ist. Diese direkten Anhaltspunkte fehlen also nur bei den Fällen von Stocké (15) und Vossius (4). Aber bei einem durch frühere Endocarditis und Mitralinsuffizienz vorher geschwächten weiblichen Individuum (Vossius) dürften unter der Geburt wohl in allen Organen thrombotische Prozesse gelegentlich vorkommen, und beim Falle Stockés (15) wäre die vollkommene Wiederherstellung normaler Verhältnisse auf beiden Augen bei wirklicher embolischer Verstopfung beider Gefässe schwer zu erklären.

Verlauf und Prognose.

In bezug auf den Verlauf der doppelseitigen Erkrankungen und ihre für die Praxis so wichtige Prognose kann man zweckmässigerweise das vorliegende Material von 15 Fällen folgendermassen einteilen, wodurch man, wie ich glaube, einen guten Überblick erhält:

I. Die Erblindung erfolgte gleichzeitig oder annähernd gleichzeitig auf beiden Augen und war eine vollständige. 4 Fälle (= 26,67%).

a) Es trat später keine Besserung ein. 3 Fälle (= 20%). Hierher gehören vor allen Dingen der Fall von van Duyse (12) und mein Fall II. Es ist allerdings nicht ganz sicher, ob nicht das linke Auge des letzteren schon einige Tage vor dem rechten erblindete, aber da auch für das rechte Auge prodromale Erscheinungen in der Anamnese angegeben wurden, und die vorherige Erblindung des linken nicht durch Zuhalten des rechten Auges sicher konstatiert worden war, so habe ich annehmen zu müssen geglaubt, dass es sich hier um einen Fall handelt, bei dem die vollkommene Erblindung beider Augen gleichzeitig erfolgte. Ebenso ist bei dem Falle Moissonniers (16),

von dem mir nur das Referat im Nagel-Michelschen Jahresberichte zur Verfügung stand, nicht bestimmt angegeben, dass die Erblindung gleichzeitig erfolgte, und wie der spätere Verlauf war. Aber beide Punkte wären doch wohl sicher im Referate betont worden, wenn sie von meiner Auffassung abgewichen wären. In den beiden ersten Fällen (van Duyse und eig. Fall II) und wohl auch in dem Moissonniers (16) blieb also, der Patient vollkommen amaurotisch und dauernd hilflos.

b) Es trat später wieder eine Besserung auf beiden Augen ein. 1 Fall (= 6,67%). Hier ist als einziger der interessante Fall von Stocké (15) zu nennen, bei dem, vielleicht, wie der Autor meint, infolge der ganz kurz nach der doppelseitigen Erblindung einsetzenden energischen Therapie (Excitantien, Massage, Digitalis, Strophantus), sich innerhalb von 2 Tagen die Sehkraft auf beiden Augen scheinbar vollkommen wieder herstellte.

II. Die Sehstörung erfolgte ungleichzeitig auf beiden Augen. 11 Fälle (= 73,33%).

1. Die Erblindung war auf beiden Augen eine vollständige. 6 Fälle (= 40%).

a) Es trat später keine Besserung ein. 3 Fälle (= 20%). Hierher gehören die 3 Fälle von Page (2), Dujardin (5) und der eigene Fall IV (Zetzsche-Heymann), bei denen die vollkommene Erblindung der beiden Augen, die auch dauernd bestehen blieb, in einem Zeitabstande von $5^1/_3$ Monaten, bzw. 3 Jahren und 7 Jahren 8 Monaten erfolgte. Bei dem Falle Dujardins (5) steht allerdings in dem mir zugänglichen Referate nichts über den weiteren Verlauf angegeben. Aber in dem Titel der Arbeit wird von „Cécité" gesprochen, und ich muss daher annehmen, dass die Amaurose dauernd bestehen blieb, da ein Augenarzt wohl nicht diesen Ausdruck gebrauchen wird, wenn ein einigermassen brauchbares Sehvermögen bestehen bleibt oder zurückkehrt. Beim Falle von Page (2) hätte möglicherweise noch später eine Besserung eintreten können, wenn der Patient, der 4 Tage nach der zweiten Erblindung starb, länger gelebt hätte.

b) Es trat auf einem der beiden Augen wieder eine Besserung ein. 2 Fälle (= 13,33%). Hierher gehören die Fälle von Jessop (9) und Haase (3), bei denen die Erkrankung der beiden Augen in einem Zeitabstande von 65 Tagen, bzw. 10 Jahren erfolgte. Die Besserung trat ein auf dem ersterkrankten Auge im Falle Jessops (9), auf dem zweiterkrankten Auge in dem andern Falle. Und zwar scheint im Falle Jessops (9) nach den Referaten im Re-

cueil d'ophth. und im Ophth. Review die Besserung allmählich erfolgt zu sein bis auf $^{6}/_{36}$ in $7^{2}/_{3}$ Monaten; im Falle Haases (3) bestand am Tage nach der Erblindung beim typischen ophthalmoskopischen Bilde der sog. Embolie noch Lichtschein, der sich schon am nächsten Tage auf $^{20}/_{200}$, nach 2 Tagen auf $^{20}/_{50}$ und nach 14 Tagen auf $^{20}/_{20}$ und Jäger 1 gebessert hatte. Dieser gute Visus bestand bei normalem Hintergrundsbefund und geringer peripherer Gesichtsfeldbeschränkung (oben und unten) noch nach $8^{1}/_{2}$ Monaten.

c) Es trat auf beiden Augen wieder eine Besserung ein. 1 Fall (= 6,67 %). Hierher gehört nur der Fall von Treacher-Collins (10), bei dem die Erkrankung der beiden Augen im Zeitabstande von $1^{1}/_{2}$ Jahren auftrat. Das ersterkrankte Auge hatte später (wie lange?) wieder „guten Visus", das zweiterkrankte erlangte wieder „etwas peripheres Sehen".

2. Die Erblindung war auf einem der beiden Augen von vornherein keine vollständige. 4 Fälle (= 26,67 %).

a) Auf dem andern vollständig erblindeten Auge trat später keine Änderung mehr ein. 3 Fälle (= 20 %). Hierher gehören die Fälle von Vossius (4), Landesberg (1) und mein Fall III, bei denen die Sehstörung auf dem zweiten Auge nach 8 Tagen, bzw. 2 Jahren und 3 Monaten auftrat. In den beiden erstgenannten Fällen waren auf dem zweiterkrankten Auge von vornherein nur 1 oder mehrere Äste der Zentralarterie betroffen (endgültiges Sehvermögen beim Falle Vossius = $^{20}/_{30}$ mit peripherer Gesichtsfeldbeschränkung unten, innen und oben aussen und einem unregelmässigen Skotom unten aussen vom Fixierpunkt, beim Falle Landesberg = $^{5}/_{20}$ und Jäger 4 mit Fehlen der oberen Gesichtsfeldhälfte), in meinem Falle III war, wie ich glaubte annehmen zu müssen (siehe S. 119), auf dem ersterkrankten Auge die Erblindung von vornherein keine vollständige (endgültiger Sehrest nach $4^{1}/_{2}$ Monaten = Finger in 3—4 m).

b) Auf dem andern vollständig erblindeten Auge trat später wieder eine Besserung ein. 1 Fall (= 6,67 %). Hierher gehört mein Fall I, bei welchem die Erkrankung auf beiden Augen im Zeitabstande von etwa 1 Jahr eintrat, und auf dem ersterkrankten linken Auge von vornherein ein kleiner zentraler Gesichtsfeldrest (siehe Fig. 1) geblieben war, der sich nasalwärts an den blinden Fleck anschloss und den Fixierpunkt mit umfasste, sich aber später (siehe Fig. 2) in seiner Form und Grösse etwas änderte. [Sehvermögen zuerst (nach 1 Jahre) = $^{5}/_{15}$ und Jäger 4, das sich nach weiteren

$1\frac{1}{4}$ Jahren (durch Übung!) auf $\frac{5}{6}$ und Jäger 1 gebessert und nach 10 Jahren wieder etwas verschlechtert hatte ($\frac{5}{12}$—$\frac{5}{10}$]. Auf dem zweiterkrankten und zunächst vollständig blinden Auge trat im Laufe eines Jahres eine Besserung bis auf Finger in 1 m ein, die allerdings nach 9 Jahren wieder bis auf Lichtschein ohne Projektion zurückgegangen war.

3. Die Erblindung war auf beiden Augen von vornherein keine vollständige, und es trat später noch eine geringe Besserung ein. 1 Fall (= 6,67 %). Hier ist endlich der Fall von Kohn (19) zu nennen, bei dem gleich bei der ersten Untersuchung (5 bzw. 8 Tage nach dem Eintritt der Erblindung) auf beiden Augen noch ein Sehvermögen von Finger in 1 m gefunden wurde, das sich in ungefähr 1 Monat noch auf Finger in $1\frac{1}{2}$—2 m besserte.

Wenn es gestattet ist, aus diesem noch geringen Material von 15 Beobachtungen prognostische Schlüsse zu ziehen, so ergibt sich etwa folgendes: Absolut ungünstig in bezug auf die Funktion der Augen war der Verlauf nur in den 3 Fällen unter Ia und in den 3 Fällen unter II, 1, a, da er mit einer absoluten Hilflosigkeit der betroffenen Patienten endigte.

Bei den übrigen 9 Fällen war der Verlauf ein günstigerer insofern, als die Patienten auf einem oder auf beiden Augen wenigstens so viel Sehvermögen behielten oder wieder erlangten, dass sie sich ohne fremde Hilfe fortzubewegen imstande waren.

Nimmt man daher die 4 gleichzeitig entstandenen Fälle für sich, so kann man sagen, dass, wenn sich nicht sehr bald nach dem Eintritt der vollkommenen Erblindung wieder ein Sehvermögen spontan einstellt, wie es in dem Falle Stockés (15) eintrat, oder gleich ein Rest bestehen bleibt, die Prognose für eine spätere Besserung absolut ungünstig ist, wie der Verlauf in den 3 anderen Fällen zeigte.

Nimmt man aber die 11 ungleichzeitig entstandenen Fälle für sich, so ist die Prognose, wie die 3 Fälle unter II, 1, a zeigen, in 27,27 % eine absolut ungünstige, während bei 72,73 % die Prognose günstiger zu stellen ist, wie die übrigen 8 Fälle unter II lehren.

Nimmt man alle 15 Fälle zusammen, so ist die Prognose in 40 % eine absolut ungünstige, in 60 % dagegen etwas günstiger zu stellen.

Für die ärztliche Praxis ergibt sich daraus: Kommt ein Patient mit gleichzeitig eingetretener doppelseitiger Erblindung unter dem Bilde der Absperrung der arteriellen Blutzufuhr zur Retina in unsere Behandlung, und besteht die beiderseitige Amaurose schon mehrere Tage

so müssen wir die Prognose absolut ungünstig stellen, wenn auch die Möglichkeit einer Besserung, wenigstens auf einem Auge, nicht gänzlich ausgeschlossen erscheint. — Kommt ein Patient mit einseitiger mehr oder weniger hochgradiger Sehstörung durch Zentralarterienverschluss in unsere Behandlung, und wünscht er von uns Auskunft über die Gefahr für das zweite Auge, so können wir mit ruhigem Gewissen sagen, dass die Gefahr für das zweite Auge ausserordentlich gering ist. Sollte aber doch wider alles Erwarten eine Erkrankung des zweiten Auges durch dieselbe Ursache eintreten, so ist mit ca. 70% Wahrscheinlichkeit die Möglichkeit einer vollkommenen und dauernden Erblindung und Hilflosigkeit des Patienten von der Hand zu weisen.

Nachtrag.

Während der Korrektur habe ich noch fünf Fälle gefunden, die hierher zu rechnen sind.

1. A. Graefe (6, 1897) konnte einen etwas merkwürdigen Fall längere Zeit (über 2 Jahre) dauernd beobachten: Die Patientin (68 jähr. Dame mit atheromatöser Entartung der Radialis und Temporalis) erblindete plötzlich auf dem linken Auge. Bei mittelweiter, auf Licht und Konvergenz und auch konsensuell reaktionsloser Pupille erschien der Augengrund von weisslichgrauer Farbe, in der die Fovea als gelbrötlich brauner Fleck prägnant hervortrat. Druck auf den Bulbus rief in zwei temporalen Venen zentripetalen, in einer kleinen temporal über die Fovea hinziehenden Arterie rückläufigen Blutstrom mit unterbrochenen Blutsäulchen hervor. Die Venen waren auf der blassen Papille selbst fast blutleer. S = Amaurose. Nach einigen Tagen traten oberhalb der Fovea zahlreiche Netzhautblutungen auf. Als Therapie wurde Massage des Bulbus („tief hinten mit dem Schielhaken") und ableitende Behandlung streng durchgeführt. Nach ungefähr drei Wochen trat unter langsamem Blutstrom wieder Cirkulation in der Retina ein, die Pupille begann konsensuell zu reagieren, und es wurden Finger in 3' in allen Meridianen des Gesichtsfeldes gezählt, 4 Monate nach der Erblindung reagierte die Pupille auch auf Licht und Konvergenz wieder ziemlich prompt. Aber 1 Jahr nach der Attacke wurde das Sehen des linken Auges wieder schlechter und erlosch innerhalb einiger Wochen ganz, wobei auch die Pupillarreaktion wieder vollständig verschwand. Jetzt war die Retina wieder ganz weiss, die Gefässe, namentlich die Venen, fast blutleer, und auch bei längere Zeit ausgeübtem Druck auf den Bulbus keine Pulsation hervorzurufen. Etwa 10 Monate nach dieser zweiten Erblindung hatte sich eine Katarakt auf diesem linken Auge ausgebildet, so dass der Augengrund nicht mehr zu erkennen war. — Das rechte Auge hatte bei der ersten Untersuchung (einige Tage nach der ersten Erblindung des linken Auges) eine weisslichgraue Verfärbung der temporalen Netzhaut, bei $S = {}^{10}/_{50}$ und Sa II mit $+ {}^{1}/_{10}$ in 6 Zoll und nach allen Seiten freiem Gesichtsfelde,

dargeboten. Nach ungefähr 4 Monaten (im April 1893) traten dagegen frische bis in die Papille reichende Blutungen auf, die im Laufe des Jahres zurückgingen und keinen Ausfall im Gesichtsfelde zurückliessen. Dann trat (17. I. 1894) eine neue Blutung aus einer Arterie sackförmig auf, die aber in 5 Monaten (bis zum Juni) resorbiert wurde, so dass jetzt (27. VI. 1894) $S = {}^{15}/_{70}$ ohne Glas, mit $+ {}^{1}/_{16} = {}^{15}/_{10}$ und Sn I I/II mit $+ {}^{1}/_{5}$ in 6 Zoll gefunden wurde. Zugleich hatte sich auch rechts eine äquatorielle Katarakt ausgebildet. Am 16. IX. 1894 (also $1\,{}^{3}/_{4}$ Jahre nach der ersten Erblindung des linken Auges) erfolgte eine plötzliche Erblindung auch auf dem rechten Auge, nachdem 6 Tage zuvor (10. IX. 1894) eine Apoplexie mit Lähmung des rechten Armes und Beines eingetreten war. Die 2 Tage nach der Erblindung vorgenommene Untersuchung ergab bei fehlender Pupillarreaktion ophth. fast blutleere Arterien, einen rotgelben Fleck in der Fovea mit weisslichgrauer Verfärbung der Netzhaut, die im Laufe der nächsten $2\,{}^{1}/_{2}$ Monate an Intensität noch zunahm.

Anfang Januar 1895 (also etwas mehr als 2 Jahre nach der ersten (plötzlichen) und ungefähr 1 Jahr nach der zweiten (mehr langsamen) Erblindung des linken Auges und $3\,{}^{1}/_{2}$ Monate nach der plötzlichen Erblindung des rechten Auges trat unter Lähmung der Sprache und Herabhängen des rechten Mundwinkels im Alter von 70 Jahren der Tod ein.

Dieser Fall gehört in bezug auf den Allgemeinzustand zu dem Falle unter B, c, α in bezug auf die Art und den Verlauf der Augenerkrankung zu den Fällen unter II., 1., a, da ja die anfänglich nach der ersten Erblindung des linken Auges eingetretene Besserung, später (nach 1 Jahre) wieder verloren ging. Zwischenzeit = $1\,{}^{3}/_{4}$ Jahre, erstbefallene Seite: links. Geschlecht: weiblich, Alter: 7. Lebensjahrzehnt.

2. Görlach (7, 1898) beschreibt in seiner Dissertation (Fall VI, S. 39ff.) folgenden Fall: 25jähr. Dienstmädchen. Stets schwächlich, mit 15 Jahren Diphtherie, seit dem 18. Jahre Anschwellung beider unteren Extremitäten nach körperlichen Anstrengungen, vor 1 Jahr Husten und Stiche in der linken Seite, kein Herzklopfen. Menses mit 17 Jahren, unregelmässig (1—2 Tage dauernd). Vor 4 Jahren normaler Partus, Kind gesund. Keine Puerperalerkrankungen. Zeitweilig Nasenbluten. — Vor 2 Jahren plötzliche Erblindung auf dem rechten Auge beim Erwachen, am Morgen des Untersuchungstages beim Aufstehen auch eine Sehstörung des linken Auges bemerkt, die sich bald etwas besserte, so dass nur ein dunkler Fleck im Gesichtsfelde zurückblieb. Befund: Äusserlich bds. normal, rechts geringer Strabismus divergens. Ophth.: rechts atrophisch weisse Papille mit scharfen Grenzen und deutlich sichtbarer Lamina cribrosa, Arterien sehr verengt ohne Wanderkrankungen, auch Venen etwas enger als normal. Auf Druck Arterienpuls. Gesichtsfeld stark eingeengt, S = Finger in 3 m. — Links. Papille von normaler Farbe, ebenso die meisten Gefässe normal. Ein cilioretinales Gefäss etwas entfernt von der Papille durch einen völlig weissen Strich unterbrochen und peripher davon auf 1 P. D. Länge von einer grauweissen Retinaltrübung umgeben, die bis unterhalb der Macula und

darüber hinaus reicht. Fovea als rotes Fleckchen. $S = {}^2/_3$ (mit $+ 0{,}5\ D$). Subzentrales Skotom und geringe periphere Einschränkung des Gesichtsfeldes. Ord. Massage 2 mal täglich, 2 mal zwei Tropfen Amylnitrit. Jodkalium. — Im Laufe der einmonatlichen Beobachtung trat links eine bedeutende Verkleinerung des parazentralen Skotoms ein, der zentrale Visus besserte sich bis zur Norm, rechts blieb der Zustand unverändert, $S =$ Finger in $3\,{}^1/_2$ m. Allgemeinzustand: Ein Ton an der Spitze unrein, bei verstärkter Herzaktion ein (wohl anämisches) Geräusch statt des ersten Tones. Urin frei.

Dieser Fall gehört also in bezug auf den Allgemeinzustand zu A (Anämie, Nasenbluten), in Bezug auf den Verlauf der Erkrankung auf beiden Augen und den endgültigen Zustand zu dem Falle unter II., 2., b. Zwischenzeit = ungefähr 2 Jahre, erstbefallene Seite: rechts, Geschlecht: weiblich, Alter: 3. Lebensjahrzehnt.

3. Goldzieher (8) demonstrierte am 7. Februar 1900 im Verein der Spitalärzte in Budapest folgenden seltenen hierher gehörigen Fall[1]).

„Die Anamnese dieses 10jährigen Bauernmädchens bietet wenig Daten. Soviel ist sicher, dass sie im Dezember 1899 an einem fieberhaften Hautausschlag und Halsentzündung litt, dann genas und am 15. Januar dieses Jahres, als sie erwachte, vollkommen blind war. Das Kind behauptet mit voller Bestimmtheit, am vergangenen Tage noch gut gesehen zu haben. — Die Untersuchung zeigt vollkommen reine Medien. Pupille weit und starr, keinerlei Lichtempfindung. Der Augenhintergrund zeigt das Bild der vorangegangenen Embolie der Arteria centralis: mässiges Ödem, die Papille weiss, die Arterien entweder vollständig verschwunden oder als feine Fäden kaum wahrzunehmen, die Venen dünn; der Gefässkranz um die Macula lutea ausgeprägt. Das Spiegelbild ist in beiden Augen gleich. — Das Kind ist gut entwickelt, Allgemeinbefinden gut, Intelligenz dem Lebensalter entsprechend. Oberarzt Gyerman, der das Kind als Internist untersuchte, sandte folgenden Befund: Im Harn Phosphate, Spuren von Eiweiss. Ziemlich breiter Thorax, Perkussion der Lunge normal; etwas rauheres Atmen; stärkere Herztätigkeit; Spitzenstoss V—VI, Mamillarlinie, obere Grenze der

[1]) Den Hinweis auf diesen Demonstrationsvortrag fand ich in den Klin. Monatsbl. f. Augenheilk. XXXVIII. Jahrg. 1900. S. 880. (Bibliographie Nr. 1765. — Goldzieher. W., Bilaterale Embolie der Arteria centralis retinae. Ungar. med. Presse. Nr. 20), konnte aber nirgends in der mir zugänglichen Literatur ein Referat ausfindig machen. Ich habe mich deshalb brieflich an Herrn Hofrat Goldzieher gewandt. Da die Veröffentlichung in ungarischer Sprache und an einer Stelle erfolgt ist, die wohl nur wenigen ausserhalb Ungarns wohnenden Fachgenossen zugänglich sein dürfte, so gebe ich die Mitteilung dieses äusserst wichtigen und bisher einzig in der Literatur dastehenden Falles in der wörtlichen deutschen Übersetzung des Autors wieder, die derselbe mir zuzusenden die grosse Liebenswürdigkeit hatte. Herrn Hofrat Goldzieher möchte ich auch an dieser Stelle für seine freundliche Unterstützung meinen herzlichsten Dank aussprechen.

Herzdämpfung normal, die innere etwas nach links verbreitert. Auskultatorisch ist neben dem systolischen Ton ein schwaches Geräusch wahrzunehmen. Der Pulmonalton nicht accentuiert. Im Jugulum verstärkte Pulsation. Vermehrter kleinwelliger, aber rhythmischer Puls. Chronische Angina, etwas geschwollene Tonsillen. Diagnosis: Degeneratio myocardii, Dilatatio minoris gradus hypertrophica. Klappen normal."

„Aus dem Befunde des Oberarztes Gyerman ging hervor, dass die Quelle der beiderseitigen Embolie in der Myocarditis zu suchen wäre; obwohl es immer rätselhaft bliebe, dass in einem und demselben Momente je ein Embolus in jede der beiden Art. centr. ret. eingedrungen sei, was zu den sonderbarsten Zufällen gehören würde. Man könnte noch annehmen, um diese Schwierigkeit zu überwinden, dass auf der einen Seite die Retina schon früher embolisiert wurde, ohne dass das Kind das wahrgenommen oder mitgeteilt hätte, und erst nach ein paar Tagen das andere durch einen Embolus erblindet wäre. Solche Fälle sind in der Literatur erwähnt."

„Am 3. Februar ist nun ein solches Symptom aufgetreten, welches die Wahrscheinlichkeit eines embolischen Prozesses ungemein erhöht, und zwar linksseitige Hemiparese. An der Parese nehmen besonders die Extensoren, in geringerem Grade die Flexoren teil; der linke Kniereflex ist gesteigert, der Plantarreflex ist nur rechterseits nachzuweisen. Kaum merkliche rechtsseitige Facialisparese."

„Das Krankheitsbild der sogenannten Embolia art. centr. ret. wird, wie neuere Forschungen lehren, nicht allein durch Embolie, sondern auch durch Thrombosis hervorgebracht, ja, wie Haab, Michel u. A. behaupten, kommen die durch Arteriosklerose bewirkten Fälle von Ischaemia retinae verhältnismässig häufiger vor, als die Embolie."

Dieser Fall ist in bezug auf das Lebensalter der jüngste aller bisher bekannt gewordenen von doppelseitigem Verschluss der Zentralarterie und in bezug auf die Zeit seiner Publikation der erste von gleichzeitig eingetretener und dauernd bleibender Erblindung beider Augen, da sich zur Zeit der Vorstellung, drei Wochen nach der Attacke, noch keinerlei Lichtempfindung wieder eingestellt hatte. Was den Allgemeinzustand betrifft, so gehört er zu den Fällen unter B, bildet aber hier eine besondere Gruppe (Myocarditis mit Albuminurie), obwohl die $2\frac{1}{2}$ Wochen nach der Erblindung eingetretene linksseitige Hemiplegie doch vielleicht darauf hinweist, dass hier ausnahmsweise bei einem sehr jugendlichen Individuum sklerotische Veränderungen an verschiedenen Stellen des Gefässsystems vorlagen. Hinsichtlich des Grades und Verlaufes der Augenstörung gehört er zu den Fällen unter I., a. Zwischenzeit = 0, erstbefallene Seite: gleichzeitig, Geschlecht: weiblich, Alter: Anfang des 2. Lebensjahrzehnts.

4. Kako (14, 1903) beschreibt eine von Uhthoff beobachtete doppelseitige Sehstörung durch partiellen Verschluss der Zentralarterien bei einem 63jähr.

Diabetiker. Die Sehstörung trat zuerst auf dem linken, schon von jeher amblyopischen und konvergent schielenden Auge auf. S = Finger in 0,5 m, ophth. Hyperopie = 4 D, Gegend der Macula lutea leicht graulich getrübt mit kirschrotem Fleck in der Mitte, ausserdem einige weissliche (wohl diabetische) Stippchen am hinteren Augenpol. Keine Pulsation der Arterien auf Druck. Gesichtsfeld peripher frei, grosses zentrales Skotom, das nach 4 Tagen wieder verschwand (S = Finger in 3,5 m). — Rechts (mit + 4,0 D), $S = {}^5/_{12}$. — Im Urin 1,3 % Zucker. — Etwa 1 Monat später plötzliche Verschlechterung des rechten Auges mit seitdem etwas wechselndem Zustand. Nach 1 Tage ophth. leichte ischaemische Retinaltrübung mit engen und etwas unregelmässigen Arterien. S (mit + 5,0 D) = ${}^5/_{30}$. Grosses, zum Teil relatives zentrales Skotom, das bald zurückgeht. Keine Pulsation der Retinalgefässe auf Druck. — Am Schluss der über $1\,{}^1/_2$ Monate dauernden Beobachtung Besserung auf beiden Augen (R. mit + 4,5 D, $S = {}^5/_{10}$, L. mit + 4,0 D, $S = {}^5/_{30}$). Gesichtsfeld beiderseits frei. Ophth. L. normal, R. Retinalgefässe sehr ausgesprochen verengt, keine Pulsation auf Druck.

Dieser Fall gehört in bezug auf den Allgemeinzustand unter keine der oben aufgestellten Gruppen A und B, sondern bildet eine Gruppe C (Stoffwechselerkrankung) für sich. In bezug auf das Auftreten und den Verlauf der Augenerkrankung gehört er zu dem Falle unter II., 3. Zwischenzeit = 1 Monat, erstbefallene Seite: links, Geschlecht: männlich, Alter: 7. Lebensjahrzehnt.

5. Ole Bull (13, S. 66, 1903) sah eine Patientin (58 jähr. Frau mit Herzfehler und Hemiplegie vor 9 Monaten), die 13 Tage vor der Untersuchung auf dem linken Auge plötzlich schwachsichtig geworden war, von einer Erkrankung des rechten Auges ($S = {}^5/_{15}$) aber nichts wusste. Links war ophth. die untere Hauptarterie verstopft, auf dem rechten (loc. cit. Tafel 24) war die Art. temp. inf. etwas entfernt von der Papille auf eine Strecke von ${}^1/_3$ P. D. hochgradig verdünnt und ein von dieser Stelle nach der Macularregion abgehender Ast in einen dünnen weissen obliterierten Strang verwandelt. Über den weiteren Verlauf steht nichts angegeben.

Dieser Fall gehört in bezug auf den Allgemeinzustand zu Gruppe B, b, in bezug auf den Grad der Erkrankung zu den Fällen unter II., 3. Allerdings ist nicht zu entscheiden, ob die Sehstörung im späteren Verlaufe sich auf einem oder beiden Augen gegenüber dem Zustande nach Eintritt des Gefässverschlusses gebessert hat. Zwischenzeit: unbekannt, erstbefallene Seite: rechts, Geschlecht: weiblich, Alter: 6. Lebensjahrzehnt.

Unter Hinzurechnung dieser fünf Fälle ist die Altersverteilung der nunmehr 20 Beobachtungen eine etwas andere geworden:

Es standen im

	Männer		Frauen		Summe	
1. Lebensjahrzehnt	—	3 = 30%	—	6 = 60%	—	9 = 45%
2. „	—		3		3	
3. „	2		1		3	
4. „	1		2		3	
5. „	—	7 = 70%	1	4 = 40%	1	11 = 55%
6. „	2		1		3	
7. „	1		2		3	
8. „	3		—		3	
9. „	1		—		1	
Summa	10		10		20	

Die Verteilung auf die Geschlechter hat sich dahin geändert, dass beide Geschlechter genau zu gleichen Teilen befallen sind, aber das stärkere Hervortreten des höheren Lebensalters (jenseits des 40. Jahres) mit 70% bei den männlichen, und des niederen Lebensalters (unter dem 40. Jahre) mit 60% bei den weiblichen Fällen bleibt bestehen, während im Gesamtmateriale das niedere und das höhere Lebensalter annähernd gleichmässig befallen ist (4,5 : 5,5).

Auch die übrigen oben angegebenen Zahlen erfahren eine entsprechende Änderung, die ich leider nicht mehr ausführen konnte.

Aus einer Bemerkung Ole Bulls (13) auf S. 68 seiner oben angeführten Monographie geht hervor, dass er Fälle beobachtet hat, in denen, nachdem das eine Auge durch eine Gefässaffektion zugrunde gegangen war, auch das zweite durch eine infolge einer Kontusionsverletzung entstandenen Gefässaffektion dauernd verloren ging. Ob es sich hierbei auch um Erblindungen durch doppelseitigen Zentralarterienverschluss mit dem typischen Hintergrundsbilde gehandelt hat, vermag ich nicht zu entscheiden. Ole Bull fügt erklärend hinzu, dass „wahrscheinlich beim Verluste des einen Auges eine Schwächung des vasomotorischen Zentrums beider Augen eintrete.“ Ich kann ohne nähere Kenntnis der Einzelheiten der Bullschen Beobachtungen dieser Erklärung nicht beipflichten, sondern glaube vielmehr, dass, wenn ein zweites Auge nach Erblindung des ersten durch eine Gefässaffektion zugrunde geht, mag dieselbe nun spontan oder im Anschluss an eine Verletzung auftreten, diese Gefässaffektion, wie auf dem ersterblindeten Auge, auch auf dem zweiten schon früher bestand und nur später eine Steigerung erfahren hat, die dann zum Verluste auch des zweiten Auges führte. Dabei ist natürlich nicht ausgeschlossen,

dass eine Verletzung den äusseren Anlass zu einer schnelleren Entwicklung der schon vorher bestehenden sklerotischen Gefässwanderkrankung, ja vielleicht sogar zum plötzlichen Verschlusse eines noch vorhandenen Restlumens abgeben kann. Ich habe einmal die seltene Gelegenheit gehabt, mich über diese Frage gutachtlich äussern zu müssen, worüber ich an anderer Stelle (44) bereits eingehend berichtete.

Literaturverzeichnis.

1. Literatur über doppelseitigen Verschluss der Zentralarterie.

1874 1) Landesberg, Kasuistische ophthalmologische Mitteilungen. III. Embolie des unteren Astes der Art. centr. retinae rechts[1]); abgelaufener Prozess einer Embolia art. centralis retinae links[1]). Arch. f. Augenheilk. Bd. IV. S. 105 (S. 109).

2) Page, Olaf, Embolism of the central atery of the retina in both eyes; death. Amer. Journ. of med. Scienc. Vol. LXVII. p. 126—127.

1881 3) Haase, Zur Embolie der Arteria centralis retinae. Arch. f. Augenheilk. Bd. X. S. 469. (Fall 2, S. 476.)

1883 4) Vossius, Beiderseits Atrophia optici nach Embolie der Art. centralis retinae. Insuffizienz der Valvula mitralis. L. Totale Amaurose. R. Amblyopie. Klin. Monatsbl. f. Augenheilk. XXI. Jahrg. S. 298.

1890 5) Dujardin, Cécité par embolie de l'artère centrale de la rétine des deux yeux. Journ. des Sciences médic. de Lille. 1890. Nr. 7. p. 145. Nagel-Michels Jahresber. 1890. S. 337.

1897 6) Graefe, A., Ophthalmologische Mitteilungen. II. Ein Fall von doppelseitiger Embolie der Arteria centralis retinae. Deutsche med. Wochenschr. XXXIII. Jahrg. 1897. S. 197 (S. 198).

1898 7) Görlach, Zur Kasuistik der Embolia arteriae centralis retinae. Inaug.-Diss. Greifswald. (Fall VI, S. 39ff.)

1900 8) Goldzieher, W., Vorstellung eines unter dem Bilde einer doppelseitigen Embolie der Arteria centralis retinae erblindeten Kindes. Am 7. Februar 1900 in der Sitzung des Vereins der Spitalärzte. Jahrb. d. Vereins d. Spitalärzte 1900 (ungarisch) u. Ung. med. Presse. Nr. 20. 1900.

9) Jessop, Obstruction of both central arteries of the retina. (Ophth. Soc. of the united Kingd.) Ophth. Review. 1900. p. 205. Zentralbl. f. prakt. Augenheilk. 1900. S. 406. Recueil d'ophth. 1900. p. 689.

10) Treacher Collins, Diskussion zum Vortrage Jessops. Doppelseitige Embolie. Ebenda. S. 205.

1901 11) Steindorff, Über doppelseitige Embolie der Zentralarterie. Berlin. ophth. Ges. Sitz. v. 20. Nov. 1901. Zentralbl. f. prakt. Augenheilk. XXVI. Jahrg. 1902. S. 18. (Nur der Titel.) Ref. Zeitschr. f. Augenheilk. Bd. VII. S. 88. 1902.

1902 12) van Duyse, Embolie simultanée de l'artère centrale des deux rétines. Arch. d'opht. T. XXII. p. 93.

1903 13) Bull, Ole, Klinische Studien über die Krankheiten der Retinalgefässe. Leipzig, Veit & Comp. 1903. S. 66 u. 68.

14) Kako, Beiträge zur Kenntnis der Augenaffektionen bei Diabetes mellitus. Klin. Monatsbl. f. Augenheilk. XLI. Jahrg. 1903. Bd. I. S. 253. (Fall IV. S. 266.)

15) Stocké, Over een geval van gelyktijdige embolie van de centrale slog-

---

[1]) Im Titel der Arbeit sind die beiden Seiten vom Autor verwechselt worden. Nach dem Texte der Krankengeschichte war das rechte zuerst befallen.

ader der beide netzvliezen. Herstelling van het gezicht. Medisch Weekblad. 1903. p. 501. Nagel-Michels Jahresber. 1903. S. 666 und Kohn (19, S. 139).

1905 16) Moissonnier, Embolie bilatérale simultanée de l'artère centrale de la rétine. Le Petit Indépendant méd. Mai. Nagel-Michels Jahresber. 1905. S. 637.

1906 17) Zentmayer, A case of probable bilateral obstruction of the central artery of the retina. Ophth. Record. p. 84. Nagels-Michels Jahresber. 1906. S. 604. Zentralbl. f. Augenheilk. 1906. S. 266.

1908 18) Amtliche Nachrichten des Reichsversicherungsamtes. 1908. Nr. 9. Ziff. 2268. S. 571 u. Zeitschr. f. Augenheilk. Bd. XX. S. 589/90.

1911 19) Kohn, Ein Fall von doppelseitiger Embolie der Arteria centralis retinae. Prager med. Wochenschr. 36. Jahrg. 1911. Nr. 11. S. 138.

2. Sonst benutzte Literatur.

1867 20) Moos, Beitrag zur Kasuistik der embolischen Gefässkrankheiten. Virchows Arch. Bd. XLI. S. 58.

1868 21) v. Jäger, E., Ein Fall von Embolie der Arteria centralis retinae. Wien. med. Presse. 1868. Nr. 44. S. 1039.

22) Knapp, Über Verstopfung der Blutgefässe des Auges. VIII. Fall. Embolie von Ciliararterien bei akuter Endocarditis. v. Graefe's Arch. f. Ophth. Bd. XIV, 1. S. 205 (S. 245).

1869 23) Luciani, Doppelseitige „Embolicerblindung" nach sehr heftiger Magenblutung. Riv. clin. V. S. 138. 1869. [Citiert nach Fischer (30, S. 239).]

1874 24) Loring, Remarks on Embolism. Amer. Journ. of med. Sc. Vol. 67. p. 313—328. Nagel-Michels Jahresber. S. 392.

25) Mooren, A., Ophthalmologische Mitteilungen aus dem Jahre 1873. S. 89. Nagel-Michels Jahresber. S. 392.

26) Nettleship, Embolism of central artery of retina. Mikroscopical Examination. Ophth. Hosp. Rep. Vol. VIII. p. 9—20. Nagel-Michels Jahresber. S. 403.

1877 27) Leber, Die Krankheiten der Netzhaut und des Sehnerven. Handb. d. ges. Augenheilk. v. Graefe-Saemisch. I. Aufl. Bd. V.

1884 28) Uhthoff, Beiträge zur Pathologie des Sehnerven und der Netzhaut. Berlin, Peters. S. 34.

1889 29) Rählmann, Über Sklerose der Netzhautarterien als Ursache plötzlicher beiderseitiger Erblindungen. Fortschritte der Medizin. Bd. VII. S. 928.

1891 30) Fischer, Über die Embolie der Arteria centralis retinae. Leipzig 1891. Veit & Comp.

1897 31) Riegel, Demonstration eines Falles von Embolie der Arteria centralis retinae. Nürnberger med. Ges. u. Poliklinik. Münch. med. Wochenschr. XLIV. Jahrg. 1897. S. 322.

1900 32) Welt, Thrombose der Arteria centralis retinae, unter dem Bilde der sog. Embolie verlaufend. Arch. f. Augenheilk. Bd. XLI. S. 355.

1901 33) Rählmann, Über Endarteriitis obliterans nodosa und ihr Verhältnis zur Embolie der Zentralarterie. Zeitschr. f. Augenheilk. Bd. VII. S. 343.

34) Steindorff, Zur Embolie der Zentralarterie. Berlin. ophth. Ges. Sitz. v. 12. Dez. 1901. Zentralbl. f. prakt. Augenheilk. XXVI. Jahrg. S. 22. 1902. (Nur der Titel.) Ref. Zeitschr. f. Augenheilk. Bd. VII. S. 89. 1902.

1902 35) Galezowski, Des Embolies par artério-skléroses rétiniennes. Obs. IV. Embolie artérielle double survenue subitement d'abord dans l'œil droit, et quelques années plus tard dans l'œil gauche, les deux yeux atteints précédemment d'une rétino-chorioidite syphilitique. Recueil d'opht. III. Série. 24. Jahrg. p. 273 (p. 283).

1904 36) Coats, Thrombosis of the central vein of the Retina. Ophth. Hosp. Rep. Vol. XVI. Part. I. S. 62. (Fall II. S. 83.)

1905 37) Harms, Anatomische Untersuchungen über Gefässerkrankungen im Gebiete der Arteria und Vena centralis retinae usw. v. Graefe's Arch. f. Ophth. Bd. LXI. S. 1 u. 245.

1906 38) Wilbrandt u. Sänger, Die Neurologie des Auges. Bd. III. 2. Hälfte. Allgemeine Diagnostik und Symptomatologie der Sehstörungen. Wiesbaden, J. F. Bergmann. 1906.

1909 39) Axenfeld. Lehrbuch d. Augenheilk. I. Aufl. 1909. II. Aufl. 1912. Jena, G. Fischer.

40) Wilbrandt u. Sänger, Die Neurologie des Auges. IV. Bd. 1. Hälfte. Die Pathologio der Netzhaut, Wiesbaden, J. F. Bergmann. 1909.

1910 41) Fuchs. Lehrbuch d. Augenheilk. XII. Aufl. 1910. Leipzig u. Wien, Franz Deuticke.

42) Römer. Lehrbuch d. Augenheilk. I. Aufl. 1910. II. Aufl. 1912. Berlin u. Wien, Urban u. Schwarzenberg.

43) Uhthoff, Über 2 bemerkenswerte Fälle von doppelseitiger plötzlicher Erblindung in höherem Lebensalter. Berl. klin. Wochenschr. 47. Jahrg. 1910. S. 1213.

1912 44) Harms, Ein- und doppelseitige Erblindung, bzw. hochgradige Sehstörung unter dem ophthalmoskopischen Bilde des plötzlichen Verschlusses (der sog. „Embolie") der Arteria centralis retinae und Unfall. Ärztliche Sachverständigen-Zeitung. XVIII. Jahrg. 1912. Nr. 23. S. 470.

(Mitteilung aus der Jenaer Augenklinik und der Zeissschen Werkstätte.)

Über eine Methode zur subjektiven Prüfung von Brillenwirkungen.

(II. Teil.)

Von

M. v. Rohr und W. Stock.

Mit 9 Figuren im Text.

Wir wollen nun zu der zweiten Möglichkeit übergehen, die für die Benutzung der Fickschen Kontaktbrillen besteht.

Es wurde durch einen im Beobachten geschulten Ophthalmologen geprüft, wie sich die Deutlichkeit der Bildwahrnehmung im Blickfeld bei einem brillentragenden Ametropen verhält. Wir haben uns vor allem eingehend mit den punktuell abbildenden Brillengläsern beschäftigt und diese Gläser mit solchen alter Schleifart, wie sie im Probierbrillenkasten sind, verglichen.

Die Ametropen kann man in zwei Gruppen einteilen:

1. die Augen sind achsensymmetrisch oder
2. sie sind astigmatisch.

Bei den achsensymmetrischen Augen wird die Forderung der punktuellen Abbildung durch das Brillenglas erfüllt, wenn innerhalb eines gewissen endlichen Blickwinkels kein Astigmatismus schiefer Büchel auftritt.

Eine eingehende Untersuchung, die einer von uns beiden[1]) angestellt hat, lässt verschiedene Möglichkeiten der Lösung dieses Problems erkennen. Man beschränke sich nämlich auf möglichst dünne (nur eine vorgeschriebene geringe Randdicke aufweisende) Brillengläser, und man nehme als Kreuzungspunkt für die schiefen Hauptstrahlen einen Achsenpunkt Z' in der Entfernung von 25 mm vom hinteren

---

[1]) M. v. Rohr, Die Brille als optisches Instrument. Leipzig, W. Engelmann, 1911. S. 47—50.

Brillenscheitel an, so dass man bei der Benutzung den Augendrehpunkt mit Z' zusammenfallen lassen kann. Dann zeigt es sich, dass man den Astigmatismus schiefer Büschel nur dann durch eine passende Durchbiegung aufheben kann, wenn die Brechkraft des Brillenglases etwa zwischen $+8$ und -25 dptr liegt. Stärkere Gläser als -25 wird man nur selten nötig haben, dagegen braucht man oft solche von $+9$ und mehr, besonders bei Staroperierten. Hier versagt nun die Kunst des Optikers, solange er sich auf Verwendung sphärischer Flächen beschränkt.

Will man hier zum Ziele kommen, so muss man, wenn man nur eine einzelne nicht zu dicke Linse verwenden will, mindestens eine asphärische Fläche anbringen, ein Hilfsmittel, auf das zuerst A. Gullstrand[1]) hingewiesen hat.

Die von der Firma Zeiss seit einigen Jahren auf den Markt gebrachten Gullstrandschen Stargläser (sie werden neuerdings unter dem Namen Katralgläser vertrieben) eignen sich mithin besonders zu solchen Versuchen. Einmal ist eben bei Vergleichsgläsern mit sphärischen Flächen stets ein starker Astigmatismus schiefer Bündel zu erwarten, und ferner ist mit der Feststellung einer gleichmässig guten Abbildung bei den Gullstrandschen Stargläsern auch längs schiefen Hauptstrahlen zugleich eine recht empfindliche Prüfung auf die Güte der schwierigen Ausführung der asphärischen Fläche gegeben. Stellt man denselben Versuch auch mit dem entsprechenden Glase des Brillenkastens an, so vermag sich der prüfende Arzt ein gutes Bild zu machen von den Leistungen der beiden Brillenkonstruktionen, und er kann sich dann leicht in die Schwierigkeiten hineinversetzen, die den Starpatienten umgeben, und die er doch erst in neuester Zeit vermeiden kann. Bei dieser Gelegenheit konnte auch die Änderung der Tiefenvorstellung geprüft werden, die Starpatienten empfinden, und die auf die Vergrösserung des Netzhautbildes und die Vergrösserung der Blickwinkel zurückzuführen ist. Die Erklärung dieser Vorstellungsänderung, die einer von uns als Porrhallaxie[2]) beschrieben hat, folgt sehr einfach aus einem meistens wohl unbewussten Rekonstruktionsversuch eines bekannten (gewöhnlich regelmässig gestalteten) Objekts auf Grund einer unter veränderten Winkeln wahrgenommenen Perspektive.

---

[1]) A. Gullstrand, Diskussionsbemerkung. Ber. d. 35. Vers. d. ophth. Ges. Heidelberg. 1908. S. 37.

[2]) M. v. Rohr in Czapskis Grundzügen der Theorie der optischen Instrumente nach Abbe. Leipzig, J. A. Barth, 1904. S. 289.

Herr Erggelet, der diese Versuche[1]) mit dem Starglase anzustellen die Freundlichkeit hatte, empfand die Tiefenverringerung mit völliger Sicherheit auch in einem ihm sehr gut bekannten Zimmer. so dass er es nicht wagte, sich rasch darin zu bewegen, weil er an die darin befindlichen Gegenstände anzurennen fürchtete. Ein gerader. etwas ansteigender Weg durch den Garten der Klinik erschien durch ein Starglas entschieden verkürzt und steiler ansteigend.

Was die Verzeichnung angeht, so fiel sie bei dem gewöhnlichen Starglas trotz des kleinen deutlich wiedergegebenen Blickfeldes sehr ins Auge; sie war beim Gullstrandschen Starglase geringer, aber. wohl wegen des grösseren brauchbaren Blickfeldes, immerhin noch merklich.

In dieser Wirkung auf den untersuchenden Fachmann sehen wir, der von uns hier verfolgten Richtung entsprechend, das Hauptverdienst der vorgeschlagenen Methode. Als eigentliches Prüfungsverfahren kann sie mit der richtigen Anwendung der Photographie nicht in einen Wettbewerb treten, denn dazu fehlt ihr die Exaktheit, mit der die Versuchsbedingungen eingehalten werden, und die Möglichkeit, die Untersuchungsergebnisse anders als beschreibend niederzulegen. Sie hat aber vor jener den Vorzug, dass man sich durch die kontinuierlichen Augenbewegungen einen unmittelbaren Eindruck von der Bedeutung der Korrektion verschaffen kann, der an Lebhaftigkeit weit höher steht als die Betrachtung einer Reihe exakter Photogramme von verschiedener Schiefe des Durchtritts. In diesem Sinne sind die nachstehenden Tabellen zu verstehen: sie sollen also nicht etwa konkurrieren mit der durch charakteristische Photogramme belegten Angabe der ausführenden Firma, dass es sich um punktuell abbildende Gläser handele. Wo sich unten etwa Zahlen finden, die auf eine merkliche Verschlechterung des Randbildens schliessen lassen, muss man die Mängel der Versuchsanordnung zur Erklärung heranziehen. Es ist ja verständlich, dass das Resultat der Anpassung eines Gullstrandschen Starglases in der Probierbrille nicht entfernt zu vergleichen ist mit der Exaktheit, womit man die Aufnahmecamera vor demselben Starglase ausrichten kann, noch auch der Sorgfalt gleichkommt, die man bei der Anpassung einer dauernd zu tragenden Starbrille bei dem Patienten aufwenden sollte.

Auf diesen letzten Punkt möchten wir noch einmal ganz besonders hinweisen. Es ist natürlich von vornherein völlig ausgeschlossen,

[1]) v. Graefe's Arch. f. Ophth. Bd. LXXXIII. S. 204.

dass ein Gullstrandsches Starglas mit vollem Nutzen als Kneifer getragen wird. Hier kann ja der Abstand des hinteren Brillenscheitels durch jedes neue Aufsetzen verändert werden. Ferner wird in Übereinstimmung damit ein Patient nicht den vollen Vorteil von einem solchen Glase haben, wenn der ausführende Ladenoptiker den Abstand zwischen Hornhaut und hinterem Brillenscheitel anders als 12 mm gewählt hat.

Die im folgenden gegebenen Tabellen sind nur als relative Werte aufzufassen, und nur im Zusammenhang mit den Gegenversuchen am einfachen Glase vermag der Leser den subjektiv empfundenen Unterschied nachzufühlen, der sich bei der Ausführung des Versuchs dem Experimentator sehr lebhaft aufdrängte. Zu der Anordnung der Tabellen sei bemerkt, dass wir von geringen Wirkungen des Kontaktglases ausgingen und allmählich die Fälle erreichten, wo es sich um die hohe Brechkraft von Stargläsern handelt.

I. Versuch. Versuchsperson Dr. F. 28. V. 12.

Nach dem Aufsetzen des Kontaktglases besteht links eine Hyperopie von 4,0 dptr.

Sehschärfe: horizontaler Meridian

	1. gewöhnliches Brillenglas	2. punktuell abbildendes Glas
0°	5/4	5/4
5°	5/4	5/4
10°	5/4	5/4
15°	5/7	5/4
20°	5/12	5/5
25°	5/18	5/5

II. Versuch. Versuchsperson Dr. St. 28. IV. 12.

Unter dem Kontaktglas besteht eine Hyperopie von + 4,0 dptr.

Sehschärfe: horizontaler Meridian 45° nach oben

	gewöhnliches	punktuell abb. Glas	gewöhnliches	punktuell abb. Glas
0°	5/4	5/4	5/4	5/4
5°	5/4	5/4	5/6	5/4
10°	5/5	5/4	5/8	5/4
15°	5/8	5/5	5/10	5/4
20°	5/10	5/6		5/4
25°	5/20	5/8		5/4
30°		5/6		5/4

III. Versuch. Dr. St. 15. II. 12.

Unter dem Kontaktglas besteht eine Hyperopie von 4 dptr.

	Horizontaler Meridian		Senkrechter Meridian	
	gewöhnliches	punktuell abb. Glas	gewöhnl.	punktuell abb. Glas
0°	5/4	5/4	5/5	5/4
5°	5/5	5/4	5/5	5/4
10°	5/6	5/4	5/8	5/4

	Horizontaler Meridian		Senkrechter Meridian	
	gewöhnliches	punktuell abb. Glas	gewöhnl.	punktuell abb. Glas
15°	5/6	5/4	5/10	5/4
20°	5/7	5/4	5/15	5/4
25°	5/8	5/4		5/4

IV. Versuch. Dr. St. 21. VI. 12.
Unter dem Kontaktglas + 5 dptr.
Hier wurde nur mit punktuell abbildenden Gläsern versucht.

	Horizontaler Meridian	45° nach oben	senkrecht nach oben
0°	5/5	5/5	5/5
5°	5/5	5/5	5/5
10°	5/5	5/5	5/5
15°	5/5	5/5	5/5
20°	5/5	5/5	5/5
23°	5/6—5/5	5/6	5/6
25°	5/6	5/6	5/6

V. Versuch. Dr. F. 17. VII. 12.
Unter dem Kontaktglas + 5,5 dptr.

	Horizontaler Meridian		45° nach oben		senkrecht nach oben	
	gewöhnl.	punkt. abb.	gewöhnl.	punkt. abb.	gewöhnl.	punkt. abb. Glas
0°	5/5	5/5	5/5	5/5	5/5	5/5
5°	5/5	5/5	5/6	5/5	5/6	5/5
10°	5/7—5/6	5/5	5/8	5/5	5/8	5/5
15°	5/12	5/5	5/15	5/5	5/12	5/7
20°	5/20—5/15	5/6	5/60	5/7	5/60	5/8
25°	5/20	5/7	—	5/8	—	5/8

VI. Versuch. Dr. St.
Unter dem Kontaktglas + 6,0 dptr.

	Horizontaler Meridian		45° nach oben		senkrecht nach oben	
	gewöhnl.	punkt. abb.	gewöhnl.	punkt. abb.	gewöhnl.	punkt. abb. Glas
0°	5/5	5/4	5/5	5/4	5/5	5/5
5°	5/7	5/4	5/5	5/4	5/6	5/5
10°	5/12	5/4	5/8	5/4	5/20	5/5
15°	5/30	5/5	5/60	5/4	kaum 5/60	5/5
20°	nicht 5/60	5/5	—	5/4	—	5/5
25°		5/5	—	5/4	—	5/5
30°		5/5	—	5/5	—	5/5

Dieser Versuch ist noch öfters von verschiedenen Untersuchern mit annähernd demselben Resultat wiederholt worden.

VII. Versuch. Dr. E. und VIII. Versuch. Dr. St.
Unter dem Kontaktglas + 13,0 dptr.

	Horizontaler Meridian	
	gewöhnliches Glas	Gullstrandsches Starglas
0°	5/5	5/5
3°	5/6	5/5

	Horizontaler Meridian	
	gewöhnliches Glas	Gullstrandsches Starglas
5°	$^5/_8$	$^5/_5$
7°	$^5/_{12}$	$^5/_5$
10°	$^5/_{30}$	$^5/_5$
13°	nicht $^5/_{60}$	$^5/_7$
17°	—	$^5/_{12}$
20°	—	$^5/_{15}$

Die Versuche wurden in der Jenaer Augenklinik mit einem Instrument ausgeführt, das sich am besten mit einem riesenhaften Perimeter vergleichen lässt.

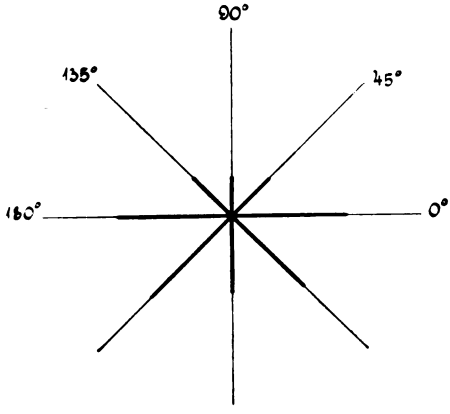

Fig. 1. St. Links + 4,0 dptr.
Rechts — 2,0 dptr komb. cyl. — 2,0 dptr.
Achse 25° intern.

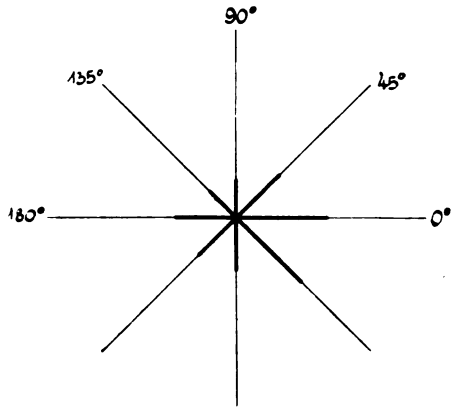

Fig. 2. Fil. Rechts Emmetropie.
Links + 5,5 dptr.

Der 45° enthaltende Bogen ist von der Drehungsachse nur nach einer Seite ausgeführt, er kann von der Horizontalen aus etwa 20° gesenkt und 85° gehoben werden. Der Radius dieses Riesenperimeters beträgt 5 m, und in den Mittelpunkt (der natürlich bei der Drehung unverändert bleibt) wird das brillenbewaffnete Auge (genauer sein scheinbarer Drehpunkt) gebracht. Wir sind der Firma Zeiss zu Dank verpflichtet, die dieses Instrument durch Herrn Dr. O. Henker ausführen liess und es uns zur Verfügung gestellt hat.

Nimmt man zunächst eine horizontale Stellung des Bogens an, so wird ein emmetropisches Auge auf einer Probiertafel in jeder Stellung dieselben Buchstaben noch lesen können, da ja die Tafel immer gleich weit von dem Auge entfernt ist, das ihrer Bewegung einfach folgt. Das emmetropische Auge kennt eben innerhalb des Blickfelds keine bevorzugte Richtung.

Bei dem brillenbewaffneten ametropischen Auge wird das ebenso nur dann der Fall sein, wenn das Brillenglas bei geradem oder bei seitlichem Durchblick gleich gute Bilder liefert, d. h. frei von Astigmatismus schiefer Büschel — punktuell abbildend ist.

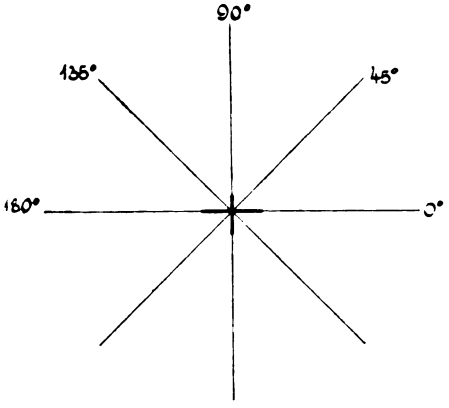

Fig. 3. Erg. Rechts Emmetropie. Links + 13 dptr.

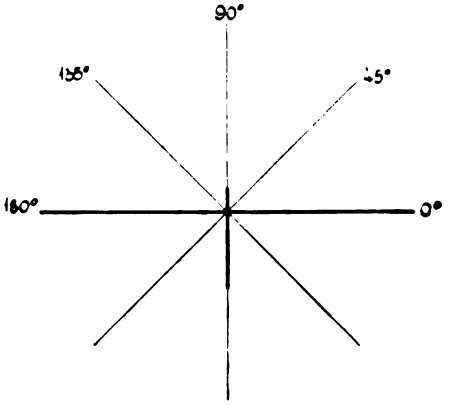

Fig. 4. St. Links + 5,0 dptr. Rechts — 2 dptr komb. cyl. — 2,0. Achse 25° intern.

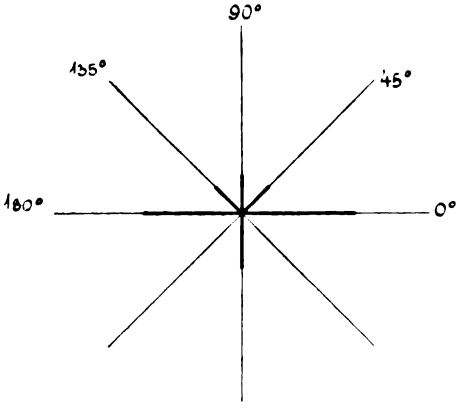

Fig. 5. St. Links + 6 dptr. Rechts — 2,0 dptr komb. cyl. — 2,0 dptr. Achse 25° intern.

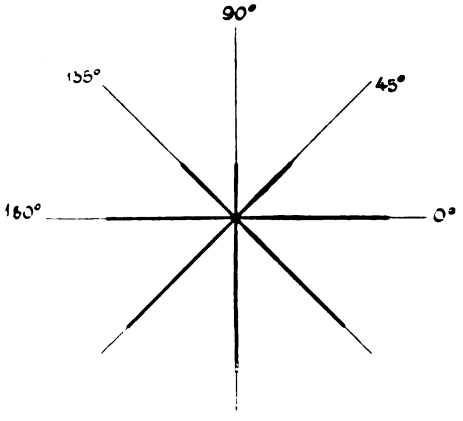

Fig. 6. St. Links cyl. + 3,5 dptr. Achse 90° intern. Rechts — 2,0 dptr komb. cyl. — 2,0 dptr. Achse 25° intern.

Mithin ergibt bei achsensymmetrischem Auge und achsensymmetrischem Brillenglas schon dieser einzelne Versuch — sobald er nur exakt verwirklicht ist — einen vollständigen Aufschluss über die gesamte Bildfläche des untersuchten Brillenglases. Wenn man dennoch den Kreisbogen noch in verschiedene andere Lagen brachte, bis er

schliesslich im Raume nahezu senkrecht stand, so geschah das nur zur Sicherheit, um aus der Übereinstimmung der Ablesungen den Schluss zu ziehen, dass das Brillenglas wirklich zentrisch vor dem Auge des Beobachters angebracht gewesen sei.

Es hat zunächst den Anschein, als wäre man bei diesen Versuchen auf Beobachter mit achsensymmetrischer Hornhaut angewiesen. Es lässt sich indessen leicht der Nachweis erbringen, dass der Hornhautastigmatismus durch die Anwendung des Fickschen Kontaktglases so gut wie ausgeschaltet wird. Zu dieser Einsicht kommt man ohne weiteres, wenn man sich den ursprünglichen Zweck der Kontakt-

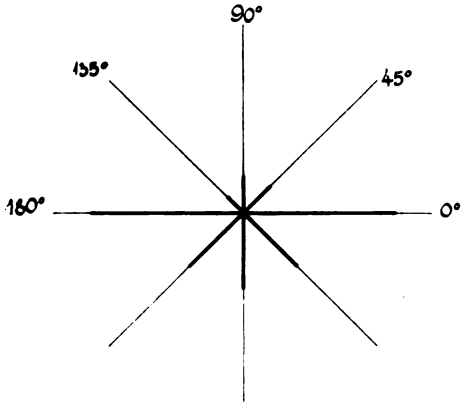

Fig. 7. St. Links cyl. + 3,5 dptr. Achse 170° intern. Rechts — 2,0 dptr komb. cyl. — 2,0 dptr. Achse 25° intern.

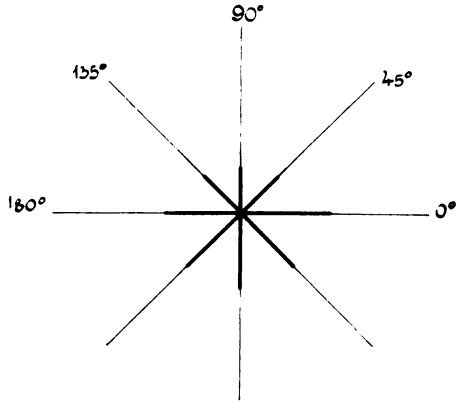

Fig. 8. Fil. Rechts Emmetropie. Links cyl. + 3,5 dptr. Achse 100° intern.

gläser vergegenwärtigt, und man sieht auch leicht ein, dass die dünne Schicht physiologischer Kochsalzlösung die Wirkung der vorderen Hornhautfläche fast völlig ausschaltet. Eine einfache Rechnung führt auf die folgenden Ziffernwerte.

Es seien durch Messung an einem entsprechenden Apparat die folgenden Brechkräfte in den beiden Hauptschnitten einer astigmatischen Hornhautvorderfläche festgestellt:

$$A_s = 45 \text{ dptr} \qquad A_t = 48{,}83 \text{ dptr},$$

so folgen als Werte für die Krümmungsradien der Hauptschnitte

$$r_s = 8{,}36 \text{ mm} \qquad r_t = 7{,}7 \text{ mm}.$$

Es sei nunmehr eine Ficksche Kontaktbrille mit 7,7 mm Innenradius aufgebracht, so bildet sich, wenn man zunächst eine Formänderung der Hornhautvorderfläche ausschliesst, zwischen den benachbarten

Flächen eine Wasserlinse, die im t-Hauptschnitt die Form eines dünnen von gleichen Flächen begrenzten Meniskus, im s-Hauptschnitt die Form eines dünnen Sammelmeniskus hat, dessen Radien 7,7 und 8,36 mm betragen. Aus dem Schema

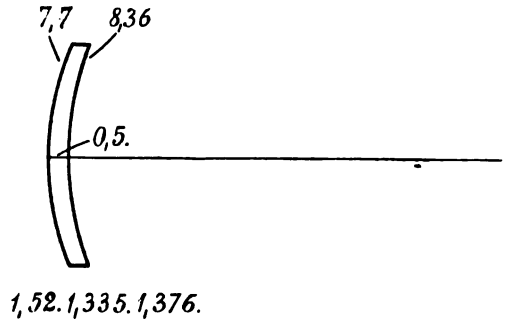

Fig. 9. Schema für den sammelnden Wassermeniskus.

ergibt sich für die Brechkraft des dünnen Sammelmeniskus

$$-\frac{0{,}185}{0{,}0077\,\mathrm{m}}+\frac{0{,}041}{0{,}00836\,\mathrm{m}}=-24{,}03\,\mathrm{dptr}+4{,}94\,\mathrm{dptr}=-19{,}09\,\mathrm{dptr}$$

und für die Brechkraft der dünnen Linse mit gleichen Grenzflächen

$$-\frac{0{,}144}{0{,}0077\,\mathrm{m}}\qquad=\qquad=-18{,}70\,\mathrm{dptr}$$

Der Unterschied der beiden Brechkräfte am Hornhautscheitel ist also von 3,83 dptr auf 0,39 dptr heruntergegangen, also ziemlich auf einen Betrag, der nicht mehr durch Gläser korrigiert zu werden braucht.

Aus dieser Überlegung folgt, dass man zur Herbeiführung von Astigmatismus durch Ficksche Kontaktbrillen am einfachsten von Kontaktgläsern Gebrauch macht, die auf der Vorderfläche astigmatisch sind. Wendet man sich nun zu diesem etwas komplizierteren Fall, so handelt es sich hier um eine Untersuchung der Wirkung von punktuell abbildenden Brillengläsern, und man wird zweckmässig zu unterscheiden haben zwischen der Verteilung der Bildgüte im Blickfelde und den Änderungen der Blickrichtung. Mit anderen Worten, man wird die Untersuchung führen müssen unter Berücksichtigung des Einzelauges (Bildgüte in erster Linie) und des gesamten Gesichtsapparates (Berücksichtigung auch der Richtungsänderungen). Natürlich hat auch in diesem Falle die von uns vorgeschlagene subjektive Prüfungsmethode den Vorteil, den untersuchenden Physiologen un-

gezwungen die Schwierigkeiten erkennen zu lassen, denen der Astigmatiker ständig ausgesetzt ist.

Wendet man sich zunächst der ersten Untersuchung zu, wobei die Bildgüte in Frage kommt, so sei hier daran erinnert, dass bei schiefen Blickrichtungen die Bildgüte nur dann ungeändert bleibt, wenn einmal der Betrag des Astigmatismus den für die Achse geltenden Wert beibehält, und ferner wenn die Orientierung der augenseitigen Hauptschnitte längs dem schiefen Hauptstrahl mit der Orientierung übereinstimmt, die die sechs Augenmuskeln dem astigmatischen Auge und damit auch seinen Hauptschnitten erteilen.

Bisher musste man, um diese Antwort zu erhalten, ein vorliegendes Brillensystem von schiefen Strahlenbüscheln durchsetzen lassen und diese dann zur photographischen Abbildung verwenden. Eine solche Methode gibt zwar auch hier wieder exakte und dauernde Resultate, aber sie ist nicht gerade leicht zu durchschauen und arbeitet ferner langsam und schwerfällig. Gerade diese letzten beiden Vorwürfe lassen sich der subjektiven Methode nicht machen, und der Unterschied, der sich in der Grösse des brauchbaren Blickfeldes zwischen gewöhnlichen und punktuell abbildenden Gläsern zeigt, wird dem untersuchenden Sachverständigen zwar nicht die recht verwickelten Vorgänge erklären, wohl aber ihn von der Wichtigkeit überzeugen, sie bei der Anlage des Brillenglases sorgfältig zu berücksichtigen.

Es versteht sich von selbst, dass man jetzt, wo es sich nicht mehr um allseitig symmetrische Gläser handelt, die Untersuchung bei verschiedenen Lagen des die Prüfungstafel tragenden Bogens führen muss, um eben die Aufhebung des Astigmatismus des Auges für die verschiedensten Schiefen festzustellen. Nebenbei sei bemerkt, dass man bei der Untersuchung von Ametropen, die mit gewöhnlichen achsensymmetrischen Brillengläsern bewaffnet sind, nicht selten feststellt, dass sie bei seitlicher Blickrichtung feinere Schrift lesen als bei dem Blick durch die Brillenmitte. Diese zunächst überraschende Beobachtung findet ihre Erklärung in dem Umstande, dass der fragliche Ametrop einen gewissen Betrag von Astigmatismus hat, der durch den bei dem gewöhnlichen Brillenglase auftretenden Astigmatismus schiefer Büschel für jene Blickschiefe gerade korrigiert wird. Bei Astigmatikern, die mit gewöhnlichen sphäro-cylindrischen Gläsern bewaffnet sind, kann man häufig durch diesen Versuch feststellen, dass bei einer bestimmten Bogenstellung die Abbildung wesentlich besser ist als bei andern. Es steht das in guter Übereinstimmung mit den durch die rechnerische Untersuchung gelieferten Aufschlüssen über

die Abbildung in astigmatischen Systemen längs schiefen Hauptstrahlen.

IX. Versuch. Dr. St. 15. VII. 12.

Unter dem Kontaktglas hyperopischer Astigmatismus + 3,5 dptr Achse vertikal.

	Horizontaler Meridian		45° nach oben		senkrecht nach oben		
	gewöhnl.	punkt. abb.	gewöhnl.	punkt. abb.	gewöhnl.	punkt. abb.	Glas
0°	5/5	5/5	5/5	5/5	5/5	5/4	
5°	5/7	5/6	5/5	5/5	5/5	5/4	
10°	5/8	5/6	5/8	5/6	5/5	5/4	
15°	5/8	5/6	5/10	5/6	5/5	5/4	
20°	3/10	5/6	5/12	5/7	5/6	5/4	
25°	5/12	5/7		5/7	5/7	5/7	

X. Versuch. Dr. F.

Unter dem Kontaktglas hyperopischer Astigmatismus + 3,5 dptr Achse 100°.

	Horizontaler Meridian		45° nach oben		senkrecht nach oben		
	gewöhnl.	punkt. abb.	gewöhnl.	punkt. abb.	gewöhnl.	punkt. abb.	Glas
0°	5/5	5/5	5/5	5/5	5/5	5/5	
5°	5/6	5/5	5/6	5/5	5/6	5/5	
10°	5/7	5/5	5/7	5/5	5/7	5/5	
15°	5/10	5/5	5/8	5/5	5/8	5/5	
20°	5/15	5/5	5/10	5/5	5/15	5/5	
25°	5/20	5/6	5/18	5/5	5/20	5/5	

Wenden wir uns nun zum Schlusse der Verfolgung der Richtungsänderungen zu, so ist es ganz verständlich, dass hier das Problem auftritt, wie ein mit korrigierenden Gläsern bewaffneter Astigmatiker zu einem binokularen Sehakt gelangen könne.

Etwas anders ausgedrückt kann man sagen, dass durch den Gebrauch einer Brille, die zwei astigmatische Gläser mit symmetrischen Cylinderachsen enthält, an bestimmten Stellen des Blickfeldes merkbare Höhenfehler auftreten müssen, die gegebenenfalls durch den Muskelapparat des Auges nicht ausgeglichen werden können, so dass sich Doppelbilder ergeben. Wir haben uns hier darauf beschränkt, was einer von uns[1]) schon an anderer Stelle hervorgehoben hat, zu ermitteln, wann beim beidäugigen Sehen durch eine punktuell abbildende Brille Doppelbilder auftraten, und wir konnten feststellen, dass sie bei grösseren Exkursionen der Blicklinien nach unten als nach oben stattfanden. Wir sind der Meinung, dass man schon hieraus auf die Bedeutung der Gewöhnung bei der Überwindung von Höhenfehlern schliessen könne, denn den Kulturmenschen interessieren zweifel-

[1]) W. Stock. Ophth. Ges. Heidelberg. 1912.

los mehr Objekte in der unteren als solche in der oberen Hälfte des Blickfeldes. Es ist ja klar, dass man sich bei einem Studium dieses Problems des beidäugigen Sehens von Astigmatikern nicht auf solche nur qualitative Behandlung beschränken kann, sondern dass sorgfältige quantitative Bestimmungen, d. h. sorgfältige Messungen der Ablenkungen vorgenommen werden müssen. Immerhin aber schien es vorläufig, wo an die Beschaffung des genaueren Materials nicht zu denken ist, zulässig zu sein, auch die viel gröberen Feststellungen zu veröffentlichen.

Was das Material angeht, so hat der Eine von uns in Verbindung mit den Herren Erggelet und Filatow die im folgenden aufgeführten acht Versuche angestellt und die in den acht Diagrammen (siehe S. 157—159) versinnlichten Ergebnisse erhalten. Dabei geben die dick ausgezogenen Striche die Grösse der Verschiebung ($1^0 = 1$ mm) an, bei der die ersten Doppelbilder auftreten. Um ganz sichere Angaben zu vermitteln, führen wir in der nachstehenden Tabelle die Ergebnisse auch nach den Gradzahlen der Winkel auf.

Tabelle der Grenzwinkel für das Auftreten von Doppelbildern.

		Versuchsnummern							
		1	2	3	4	5	6	7	8
Richtung der Objektverschiebung	0°	15	12	4	25	15	20	20	12
	45°	7	8			5	10	5	7
	90°	5	5	2	3	5	7	5	6
	135°	7	5			5	10	3	7
	180°	15	8	4	25	13	17	20	10
	225°	15	7				20	10	10
	270°	10	7	3	10	7	20	10	10
	315°	13	12				20	10	10

Es geben die Diagramme einen Hinweis, warum es in manchen Fällen auch bei vollständig richtig bestimmten Brillen für einen Anisometropen oder Astigmatiker unmöglich ist, die Brille zu tragen. Er bekommt beim seitlichen Blicken eben Doppelbilder, die er nicht vereinigen kann, die ihm das Brillentragen zu einer solchen Unannehmlichkeit machen, dass er auf die Brille, obgleich dadurch die Sehschärfe besser wird, lieber verzichtet.

Studien über Optikus- und Retinaleiden.

Von

A. de Kleijn,

Utrecht (Holland).

V.

Pathologisch-anatomisches über den Zusammenhang zwischen Augen- und Nasenleiden.

Von

A. de Kleijn (Utrecht) und N. Gerlach (Assen).

Mit 7 Figuren im Text.

An klinischen Untersuchungen betreffend den Zusammenhang zwischen Augen- und Nasenleiden hat es in den letzten Jahren gewiss nicht gefehlt; die Zahl der darauf bezüglichen Mitteilungen sowohl in der ophthalmologischen wie in der rhinologischen Literatur ist so gross geworden, dass sie kaum mehr zu übersehen ist. In auffallendem Gegensatz dazu steht die spärliche Zahl der Veröffentlichungen von pathologisch-anatomisch untersuchten Fällen, welche zur Aufklärung des obengenannten Zusammenhangs wesentlich beitragen könnten. Wie schon von vielen bemerkt, ist die Erklärung dieser Tatsache in der sehr geringen Sterblichkeit bei gerade denjenigen Patienten mit Erkrankungen, welche das nötige Material zu solchen Untersuchungen liefern könnten, zu suchen. In dieser und einer folgenden Mitteilung beabsichtigen wir, einige in den Bereich der oben erwähnten Frage gehörende Fälle mit tödlichem Ausgang und die Resultate der darauffolgenden pathologisch-anatomischen Untersuchung zu veröffentlichen.

Patientin O., 48 Jahre, Dienstmädchen, wurde 14. III. 1910 im schwerkranken Zustande in das städtische Krankenhaus zu Utrecht aufgenommen.

Anamnese: Der Hausarzt teilt mit, dass Patientin vor einigen Jahren eine Rhinitis mit darauffolgenden Empyemata der Highmorshöhlen durchgemacht habe. Mit Ausnahme von fortdauernder starker Nasensekretion, welche sie nicht behandeln lassen wollte, war Patientin dann bis 8. III. vollkommen

gesund. An diesem Tag bekam sie Schüttelfrost; am 9. III. entwickelte sich ein Erythema exsudativum multiforme, welches sich am 10. III. noch mehr ausbreitete. Bei Beginn der Erkrankung entstand gleichzeitig heftige Conjunctivitis beiderseits mit starkem Ödem der Augenlider. Temperatur wechselnd zwischen 38—40° ohne stärkere Remissionen.

Status[1]: Patientin macht einen sehr kranken Eindruck, ist aber noch compos und euphorisch gestimmt. Beiderseits Pneumonie, im Urin werden Eiweiss, Cylinder, Leukocyten und Erythrocyten, aber kein Zucker gefunden. Leber und Milz palpabel, sonst Abdomen und Herz ohne Besonderheiten. Erythema exsudativum multiforme im Gesicht, am Rumpf und an den Extremitäten.

Ophthalmologisch: O. D.: Starke Conjunctivitis ulcerosa mit ganz trüber Cornea.

O. S.: idem, Cornea jedoch punktförmig infiltriert.

Dacryocystitis beiderseits, Augenbewegungen intakt. Augenspiegeln wegen Trübung der Cornea nicht durchführbar.

Rhinologisch: Beide Nasengänge ganz mit Eiter gefüllt, wegen schlechtem Allgemeinbefinden genaue Untersuchung nicht möglich. 16. III. in stark komatösem Zustande, nach zunehmenden Lungenerscheinungen und starkem Delirieren Exitus.

Obduction 4 Stunden post mortem. Protokoll[2]) Prof. Spronck.

Farbe bleich, allgemeine Leichenstarre. Hypostase, Erythema multiforme noch angedeutet. Beim Eröffnen des Schädels werden Schädeldach, Dura und Gehirn normal gefunden, nur unter dem Chiasma befindet sich ein erbsengrosser Tumor, welcher am Infundibulum festsitzt und den linken Nervus opticus berührt. Makroskopisch letzterer jedoch intakt. Bei der später ausgeführten mikroskopischen Untersuchung wird der Tumor als Fibroendothelioma durae matris agnosziert. In allen Nebenhöhlen der Nase wird dünnflüssiger Eiter gefunden, die Schleimhaut überall, mit Ausnahme derjenigen in den Sinus frontales, wo sich ein akuter Katarrh befindet, stark durch chronische Entzündung verdickt. Lungen beiderseits mit pneumonischen Herden. Herz, Leber, Milz, Nieren, Magen, Därme, Nebennieren und Geschlechtsorgane makroskopisch ohne Besonderheiten. Aus der nicht weichen Milz gelingt es nicht, Bakterien zu kultivieren.

Dank dem Entgegenkommen Prof. Sproncks wurde uns behufs pathologisch-anatomischer Untersuchung überlassen:

1. Schleimhäute der verschiedenen Nebenhöhlen;
2. rechter Bulbus mit N. opticus, Canalis opticus und Sinus sphenoidalis;
3. der rechte Tränenweg mit Umgebung von der Nase bis zum Auge;
4. der linke N. opticus vom Chiasma bis zum Bulbus zwecks Untersuchung auf Degeneration.

Ergebnis der mikroskopischen Untersuchung:

a. linker Nervus opticus: Kollege Nieuwenhuyse, Prosektor der Irrenanstalt in Meerenberg, war so freundlich, den ganzen Nerv nach

[1]) Stark gekürzt wiedergegeben.

[2]) Ebenfalls stark gekürzt.

Weigert-Pal zu untersuchen, ohne dabei Degeneration zu finden. Nur der bekannte periphere Gliamantel war stark ausgebildet.

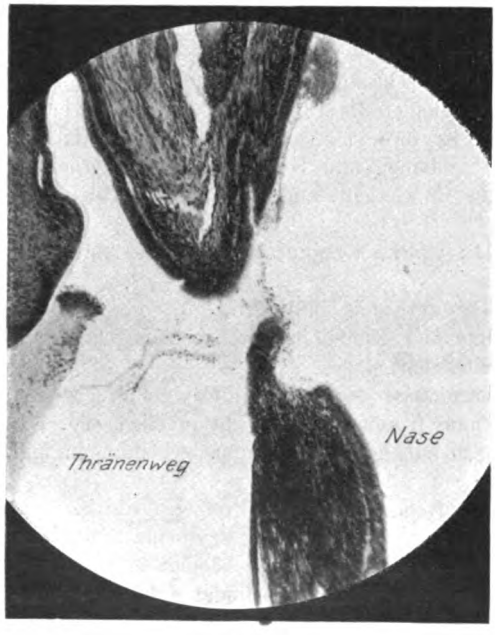

Fig. 1.

b) Rechter Tränenweg: Fixierung der Präparate in Formol, Entkalkung in HNO_3, Celloidineinbettung, Färbung der Schnitte mit Hämatoxylin-Eosin und nach van Gieson[1]). Vollständige Serienschnitte von der Nase bis zum Auge. Die ganz mit Eiter bedeckte Nasenschleimhaut zeigt die typischen Erscheinungen von chronischer Entzündung. Dieselbe ist stark verdickt und kleinzellig infiltriert. Das Epithel ist grösstenteils normal, stellenweise jedoch infolge Ulcusformung verschwunden. Am Rande und in der unmittelbaren Umgebung der Ulcera ist das normale Epithel in Plattenepithel umgewandelt. Derselbe Befund wird auch im Tränenweg angetroffen. Letzterer ist in seiner ganzen Länge mit Eiter, in welchem sich abgestossene Epithelfetzen befinden, angefüllt. Das Epithel selbst ist grösstenteils normales Cylinderepithel, stellenweise findet man aber auch hier Ulcera, umgeben mit Plattenepithel, am flachsten am Rande des Ulcus und allmählich in normales Cylinderepithel übergehend. An einigen Punkten ist der Übergang ziemlich unvermittelt. Die Ulcera sind von verschiedener Grösse, neben kleinern wurde im lateralen Teil des Tränenweges ein sehr grosses gefunden, welches

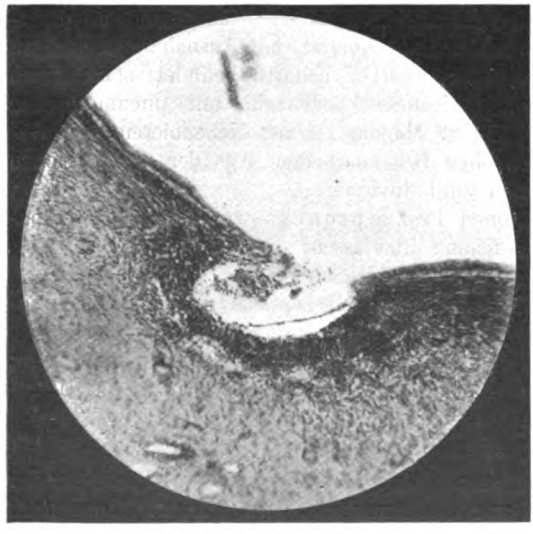

Fig. 2.

[1]) Auch die andern Präparate c–e wurden in derselben Weise untersucht.

sich von ganz unten bis zum Saccus lacrimalis über die ganze Länge des Tränenweges ausbreitete. Ausserdem befand sich ein Ulcus gerade an der Einmündungsstelle des Tränenweges in die Nase (siehe Fig. 1), welches sich sowohl über den letzteren, als auch über die angrenzende Nasenschleimhaut hinzog. Das lymphoide Gewebe um den Tränenweg ist stark vermehrt, an verschiedenen Stellen, unter andern überall, wo Ulcera sind, findet man kleinzelliges Infiltrat an den Wänden (siehe Fig. 2). Bei Durchsicht der Präparate fällt es auf, dass so wohl medial als lateral, vorn und hinten sich verschiedene schlauchförmige Ausbuchtungen, sämtlich nach abwärts gerichtet, befinden. Das Epithel in denselben ist genau so wie im Tränenweg, in den meisten ganz intakt, nur umgeben vom selben kleinzelligen Infiltrat (siehe Fig. 3), welches wir schon oben beschrieben haben. In einigen Ausbuchtungen befinden sich ebenfalls Ulcera, und zwar hauptsächlich am Rande der Einmündung in den Tränenweg. Bei einigen Ausbuchtungen ist die Ulcerabildung an der Einmündungsstelle so weit fortgeschritten, dass sie eine vollkommene Verwachsung der Wände verursacht hat, so dass Ausbuchtung und Tränenweg durch infiltriertes Gewebe vollkommen voneinander getrennt sind. Die Ausbuchtung ist also in eine in sich abgeschlossene Höhle verwandelt worden. Alle diese Veränderungen wurden nur im Ductus naso-lacrimalis und im Saccus vorgefunden; die Canales lacrimales zeigen, abgesehen davon, dass sie mit Eiter gefüllt sind, keine Abweichungen.

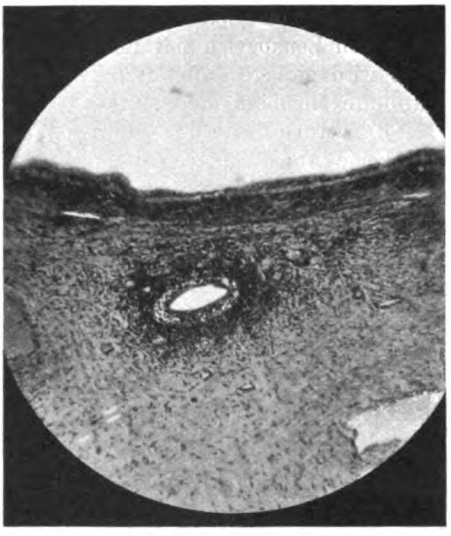

Fig. 3.

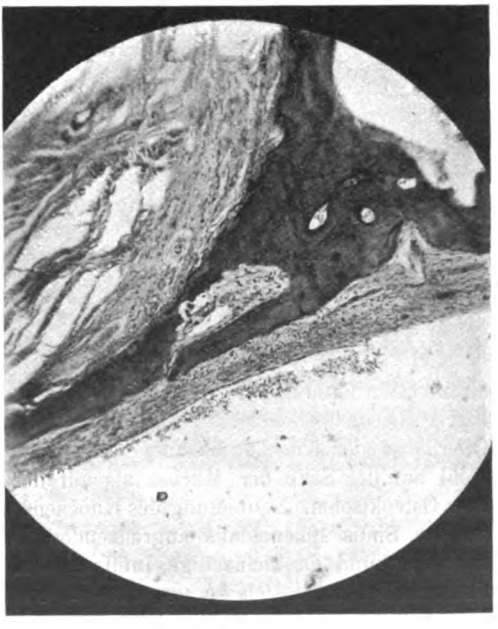

Fig. 4.

c) Cornea: Dieselbe ist nicht vollständig mit Hilfe von Serienschnitten untersucht worden. An den vorhandenen Schnitten kann man die totale Abwesenheit von Epithel konstatieren. Auf der Cornea befindet sich ein Belag von Leukocyten mit Resten von abgestossenem Epithel. Nur stellenweise wird geringes Infiltrat angetroffen, im allgemeinen ist aber die Bowmansche Membran intakt.

d) Innere Teile des rechten Auges: Bei den inneren Teilen des Auges sind keine Abweichungen zu finden, der Optikuseintritt ist ganz normal.

e) Rechter Nervus opticus: Der ganze Nervus opticus, vom Chiasma bis zum Bulbus wurde in Serienschnitten untersucht: das Gebiet des Sinus sphenoidalis in Frontal, die übrigen Teile in Längsschnitten. An der Schleimhaut des Sinus sphenoidalis sind dieselben Abweichungen zu finden, die wir oben in bezug auf die Nasenschleimhaut beschrieben haben; dieselbe ist verdickt mit einer mehr oder minder dicken Eiterlage bedeckt und zeigt an verschiedenen Stellen Ulcusformungen, deren Ränder mit Plattenepithel umgeben sind. Die Schleimhaut selbst ist stark eitrig infiltriert, die erweiterten Gefässe teilweise mit verdickten Wänden und mit Infiltraten umgeben. Auf verschiedenen Schnitten ist zu sehen, dass die Infiltrationen sich in die Markräume der knöchernen Scheidewand fortsetzen, und dass die letzteren, wie auch schon Hajek[1]) bei dem Sinus ethmoidalis beschrieben hat, in direkter Verbindung mit den tieferen Schichten der Schleimhaut stehen (siehe Fig. 4). Die Scheidewand ist sehr dünn, stellenweise kaum mehr vorhanden. Die Oberfläche der Knochen ist an verschiedenen Stellen ganz unregelmässig, sowohl auf der Seite der Mucosa als auf der gegenüberliegenden Seite findet man Osteoklasten. Neubildung des Knochens haben wir nicht gefunden. In dem an den Sinus sphenoidalis angrenzenden Teil der Duralscheide findet man auch hier und da kleinzellige Infiltrationen. Bei der Untersuchung der Optikusscheiden stellt sich heraus, dass an einer dem Sinus sphenoidalis gegenüber liegenden circumscripten Stelle die Subarachnoidalscheide verschwunden ist, und ein Infiltrat mit neugeformtem Bindegewebe ihren Platz einnimmt.

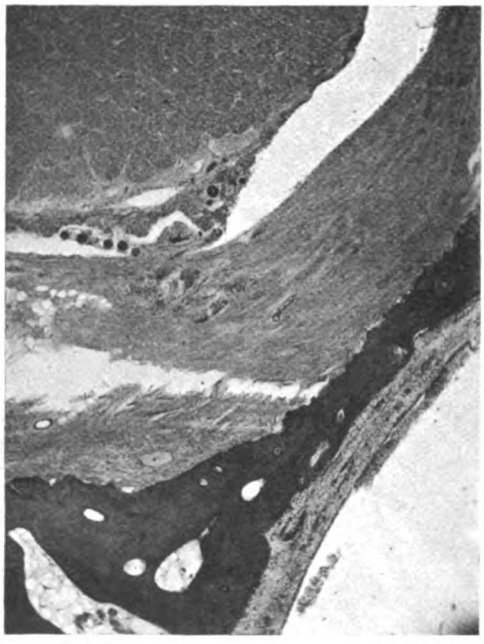

Fig. 5.

[1]) Arch. f. Laryngologie. Bd. IV.

Die Wände der hier befindlichen Gefässe sind teilweise verdickt und teilweise hyalin degeneriert. Das Infiltrat der Arachnoidalscheide steht in direktem Zusammenhang mit einem Infiltrat in der Duralscheide (siehe Fig. 5 u. 6). Auch in letzterer findet man die Wände der kleineren Gefässe verdickt. Bemerkenswert ist, dass die Wand einer grösseren Arterie, welche an einer Seite vom Infiltrat umgeben ist, an eben dieser Seite verdickt ist. An einem Teil der Schnitte kann man sehen, dass das Infiltrat sich längs einer kleinen Vene, welche durch die Duralscheide in der Richtung des Sinus sphenoidalis verläuft, gegen letzteren fortsetzt. Einem unglücklichen Zufall zufolge ist eine Tafel mit Serienschnitten gerade aus diesem Gebiet in Verlust geraten, so dass wir den direkten Zusammenhang zwischen Infiltrat der Duralscheide und des Sinus sphenoidalis hier nicht nachweisen können, die Tatsache jedoch, dass, wie schon oben gesagt, das Infiltrat im ganzen Gebiet der Scheiden sich nur auf einer circumscripten, dem Sinus sphenoidalis gerade gegenüber liegenden Stelle befindet, spricht deutlich für das Vorhandensein eines direkten Zusammenhangs. Auch im Nervus opticus wurden in den Bindegewebesepta kleine Infiltrate angetroffen. Dieselben befinden sich auf der ganzen Durchschnittsfläche des Optikus, am stärksten in der Nähe des Infiltrats und setzen sich, im Gegensatz zu den circumscripten Infiltraten in den Scheiden, bis in die

Fig. 6.

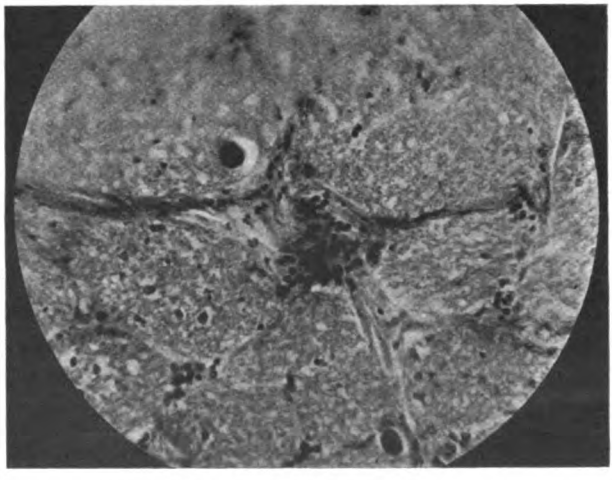

Fig. 7.

Nähe des Bulbus und Chiasma fort. Zum Schluss sei noch hingewiesen auf das Vorhandensein von verschiedenen Corpora amylacea im infiltrierten Teil der Scheiden und auf mehrere Vakuolen in den Nervenbündeln des Optikus.

Bakteriologisch: Im Lumen und im Epithel des Tränenweges und in der Mucosa des Sinus sphenoidalis wurden von spezialistischer Seite Kapseldiplocokken angetroffen, ebenfalls in den Infiltraten um den Tränenweg herum und in dem Infiltrat der Optikusscheiden.

Epikrise.

Bei einer Patientin, gestorben an einer akuten Pneumonie, wurde beiderseits eine Pansinusitis gefunden; es konnte das folgende festgestellt werden.

Rechts: a) Eine eitrige Entzündung im Tränenweg, bei der durch vollständige Serienschnitte die aufsteigende Form der Entzündung konstatiert werden konnte: Ulcusbildung bei der Einmündung vom Tränenweg in die Nase, Ulcusbildung im Ductus nasolacrimalis und im Saccus mit normalen Canales lacrimales (nur Eiter im Lumen).

b) Die Entzündung hatte sich fortgepflanzt in schlauchförmige nach unten gerichtete Ausbuchtungen des Tränenweges, wobei teilweise Abschnürungen von diesen Ausbuchtungen entstanden waren. Praktisch scheinen diese Ausbuchtungen von Bedeutung, weil auch bei Heilung im Tränenweg selbst, von diesen Stellen aus, Rezidive zu fürchten sind.

c) Epitheldefekt der Cornea — mit stellenweise oberflächiger Infiltration.

d) Chronisches Empyem des Sinus sphen. mit Fortsetzung des Infiltrates in die mit der Mucosa — kommunizierenden Markhöhlen der Scheidewand zwischen N. opticus und Sinus sphen.

e) Circumscripte Infiltration von allen Scheiden des N. opticus an einer Stelle gegenüber dem Sinus sphen., die sich entlang einer kleinen Vene bis nahe an die Scheidewand fortsetzte.

Der direkte Übergang vom letzteren Infiltrat in das Infiltrat der Mucosa konnte einem unglücklichen Zufall zufolge nicht festgestellt werden. Für den direkten Zusammenhang sprechen aber verschiedene Umstände:

a) das circumscripte Infiltrat gerade gegenüber dem Sinus sphen.,
b) die Fortsetzung des Infiltrates entlang einer Vene bis nahe an die Scheidewand,

c) die sowohl in diesem Infiltrat als in der Mucosa des Sinus sphen. festgestellte Anwesenheit von Kapseldiplococken.

f) Eine interstitielle Neuritis optica mit dem Vorhandensein von verschiedenen Vakuolen im Nerv. opticus.

g) Die Anwesenheit von vielen Corpora amylacea im Infiltrat der Optikusscheiden.

Links: Keine Degeneration im Nerv. opticus (untersucht nach Weigert-Pal).

Herrn Prof. Straub in Amsterdam danken wir an dieser Stelle bestens für seine freundliche Hilfe beim Anfertigen der Mikrophotographien.

Erklärung der Textabbildungen, Fig. 1—7.

Fig. 1. Einmündungsstelle des rechten Tränenweges in die Nase.

Fig. 2. Ulcusformung im rechten Tränenweg.

Fig. 3. Rechter Tränenweg mit Durchschnitt einer Ausbuchtung, umgeben mit Infiltrat.

Fig. 4. Infiltrierte Schleimhaut des Sinus sphenoidalis mit kommunizierenden Markräumen; ganz dünne knöcherne Scheidewand.

Fig. 5. Schleimhaut des Sinus sphenoidalis mit knöcherner Scheidewand und Scheiden des Nervus opticus; Infiltrat in den letzteren.

Fig. 6. Infiltrat in den Scheiden mit stärkerer Vergrösserung; Corpora amylacea.

Fig. 7. Neuritis interstitialis nervi optici.

Ein histologisch untersuchter Fall von papulös luetischer Iritis.

Von

Lottrup Andersen,

Rigshospitalet, Kopenhagen.

Mit Taf. VIII u. IX, Fig. 1 u. 2.

So verhältnismässig häufig luetische Iritis auch vorkommt, sind es doch immer bei der Natur des Leidens bloss Zufälligkeiten, die es zur Sektion bringen.

In der Literatur findet man histologisch untersuchte frische Fälle nur ganz vereinzelt, wobei es sich wieder öfters bloss um excidierte Irisstücke und nicht um ganze Bulbi handelt. Ich nehme deshalb an, dass die histologische Untersuchung eines Bulbus mit frischer syphilitischer Iritis noch einiges Interesse beanspruchen kann. Eine fernere Berechtigung zur Veröffentlichung dieses Falles suche ich endlich darin, dass unter den vorliegenden Untersuchungen sich vielleicht keine einzige befindet, welche, wie die meinige, die klinische Form einer papulösen luetischen Iritis betrifft. Eine nähere Definition dieses Begriffes, dem gewiss alle denselben Inhalt und dieselbe Begrenzung geben, darf ich wohl als überflüssig betrachten.

Ob dagegen die Bezeichnung „papulös" hier wissenschaftlich korrekt ist, ist eine andere Frage. Ganz abgesehen davon, dass man, wenn es sich um luetische Produkte in der Iris handelt, etwas Unberechtigtes in der Benennung Papel finden könnte, welche wohl ursprünglich an epithelbekleidete Flächen gebunden ist, so wird man in Wirklichkeit in manchen Fällen nicht mit Sicherheit eine luetische Iritis zu einer bestimmten Klasse von luetischen Manifestationen rechnen können. Die Frage, zu welchem Stadium von Syphilis man die knotenbildende luetische Iritis rechnen soll, hat deshalb früher, als man die alten Abgrenzungen streng festhielt, zahlreiche eingehende Untersuchungen und lebhafte Diskussionen veranlasst. Während man klinisch behauptete, dass die Knoten als Produkte des zweiten Stadiums Papeln

oder Condylome, als Produkte des dritten Stadiums Gummata darstellten, konnte man des öfteren gleichzeitig keinen histologisch durchgreifenden Unterschied zwischen sekundären und tertiären syphilitischen Bildungen nachweisen. Die bei dieser mangelnden Übereinstimmung hervorgerufene Verwirrung spiegelt sich daher in den wechselnden Namen ab, womit man bisher die knotigen luetischen Produkte in der Iris bezeichnete.

Beer nannte sie Condylome, da sie ihn an die entsprechenden hahnenkammartigen cutanen Manifestationen erinnerten. Er betrachtete sie deshalb als sekundäre Bildungen, im Gegensatz zu älteren Autoren, welche luetische Iritis als am häufigsten im dritten Stadium betrachteten. Aber seine Annahme war nur auf die rein äussere Ähnlichkeit basiert, nicht auf histologischer Untersuchung.

Arlt nannte sie Tuberkeln.

Graefe, „Nodi".

Virchow betrachtete sie als durch Wachstum von embryonalen Gewebszellen entstanden (nicht durch Exsudation oder Neubildungen), und als Anfangsstadien zu den Gummata und nannte sie Gummata.

Zum selben Resultat kamen:

Colberg nach histologischer Untersuchung eines von Graefe exstirpierten Irisknotens. Ihm schlossen sich ferner v. Hippel und Neumann nach Untersuchung eines ähnlichen exstirpierten Irisknotens an. Man nannte danach knotenbildende luetische Iritis gummöse Iritis und fasste sie als ein tertiäres Symptom auf, oder jedenfalls als ein Symptom des Übergangsstadiums zwischen II und III.

Widder suchte auf Grund von zwölf von ihm klinisch beobachteten Fällen von luetischer Iritis und auf Grund der Kritik der Fälle v. Graefes und v. Hippels, die von Colberg und Neumann mikroskopisch untersucht sind, zu beweisen, dass die luetische Iritis fast immer eine sekundäre Manifestation ist, und, dass die auftretenden Knoten als Papeln zu betrachten sind. Nur sehr selten, meint er, findet man eine wirkliche gummöse Iritis.

Hancke beschreibt einen Fall von gummöser Iritis im zweiten Stadium und kommt bei Vergleich seines Falles mit den andern zu dem Schlusse, dass wir noch keinen einwandsfreien Fall von condylomatöser Iritis haben.

Krückmann betrachtet die in der Iris primär auftretenden luetischen Kleinknoten als Bildungen, welche den luetischen Papeln in Haut und Schleimhäuten ganz analog sind. Er verneint, wie auch Ewetzky, sogar kategorisch das Vorhandensein der primären Gummata

in der Iris, weil alle Gummata der Regenbogenhaut direkt aus dem Ciliarkörper heraustreten.

Eine Untersuchung von Benoit behauptet jedoch das Vorhandensein auch der primären Irisgummata, welche vielleicht doch recht selten sind.

Wie man sieht, eine fortgesetzte Reihe von widersprechenden Anschauungen, welche wohl teils den spärlich vorhandenen histologischen Untersuchungen, teils dem reichlichen Spielraum der individuellen Beurteilung zu verdanken ist. Man weiss ja, dass die Grenzen so fliessend sind, dass man in vielen Fällen, speziell wo von der Iris die Rede ist, weder klinisch, noch histologisch, sicher zwischen sekundären oder tertiären Bildungen oder zwischen Papel und Gumma unterscheiden kann. Aber wenn auch die Grenzen so unklar und verwischt, und die Übergangsstadien so zahlreich sind, so sind doch sicher so viele ausgeprägte Fälle vorhanden, deren Klassifizierung keine Schwierigkeiten verursacht, dass eine Einteilung in papulöse und gummöse Iritis sich aufrechthalten lässt, ohne all zu künstlich zu sein.

Ich werde jetzt kurz die in der Literatur vorliegenden Fälle histologischer Untersuchungen von luetischer Iritis streifen:

Von Fällen, bei denen es sich bloss um excidierte Irisstücke handelt, finden sich:

1. v. Graefe-Virchow-Billroth. Ein Fall von v. Graefe behandelt: Eine knotenförmige Iritis bei einem 1 Jahr alten Kinde, bei der der temporalliegende Irisknoten trotz antiluetischer Behandlung lange seinen Wuchs fortsetzte und die Cornea perforierte, um dann nach und nach zu verschwinden. Es wurden hier zweimal nach Verlauf je zweier Monate, mittels einer Krummschere kleine Stücke von der Oberfläche des Tumors genommen. Die erste Probe wurde von Virchow mikroskopiert, die zweite von Billroth. Beide fanden ein zellenreiches Gewebe mit zahlreichen Kleinzellen, mehrere Riesenzellen und mehrere junge Gefässe. In der ersten Probe befanden sich noch Fettdegenerationen. Gefässveränderungen waren nicht erwähnt, auch nicht die ursprüngliche Lokalisation des Tumors (möglicherweise aus dem Corpus ciliare hervorwachsend).

2. Alfr. Graefe und Colberg: Ein 24jähriger Mann erkrankte nach wiederholten (?) syphilitischen Infektionen unter einer floriden Syphilis an einer knotenförmigen Iritis auf dem rechten Auge. Trotz antiluetischer Behandlung wuchs der Knoten fortgesetzt, erreichte die Grösse einer Linse und drohte mit Perforation der Cornea. Er wurde deshalb durch Iridektomie entfernt und von Colberg mikroskopisch untersucht. Der Knoten bestand aus jungem Granulationsgewebe mit starker, hauptsächlich perivaskulärer, kleinzelliger Infiltration. Es fanden sich eine grössere Anzahl Gefässe und einzelne Reste von Iriselementen, dagegen keine Necrose oder Degeneration.

Gefässveränderungen werden nicht erwähnt, auch nicht die nähere Lokalisation oder der Ursprung des Knotens (vielleicht Corpus ciliare).

3. Michel hat zweimal nach Ablauf der luetischen Iritis Irisstücke excidiert, in denen er mikroskopisch jedesmal eine grosse Anzahl kleiner Knoten fand, welche von epitheloiden Zellen gebildet waren, konzentrisch um kleine Gefässe mit verdichteter Adventitia und reichlichem Endothelwuchs angeordnet. In dem einen Falle, in dem die Iridektomie erst 4 Monate nach dem Ablauf des Leidens vorgenommen war, handelte es sich klinisch um eine einfache luetische Iritis ohne Knotenbildung.

Von Fällen, bei denen ganze Bulbi untersucht wurden, finden sich folgende:

1. v. Hippel und Neumann. Ein Auge, bei dem so gut wie alle Teile affiziert waren, aber bei dem speziell der untere mediale Quadrant vom Iris und Corpus ciliare nebst angrenzenden Teilen der Sklera, Chorioidea und Retina ganz in einer grossen tumorähnlichen Bildung aufgegangen waren.

2. Scherl. Ein Auge mit einer auf Basis einer alten unbehandelten Syphilis entstandenen gummösen Neubildung, in welcher Iris und Corpus ciliare äusserlich fast gänzlich aufgegangen sind, und welche hier die Corneoskleralgrenze durchbrochen und sich wie ein pigmentierter subconjunctivaler Tumor verbreitet hat.

3. Hancke. Ein Fall von Gumma iridis et corporis ciliaris, der Meinung des Verfassers nach, aus einem Processus ciliaris hervorgegangen, sich über das Corpus ciliare und Iris verbreitend, die Corneoskleralgrenze perforierend und in dem subconjunctivalen Gewebe weiterwachsend.

4. Fuchs hat Gelegenheit gehabt, ein Auge mit einer 4—5 Wochen alten syphilitischen Iritis, die 6 Monate nach einer frischen luetischen Infektion entstanden war, zu untersuchen. Der Patient erlag einer intercurrenten febrilen Krankheit. Man hatte eine luetische Iritis mit einer lokalen Geschwulst des Pupillenrandes, nebst hinteren Synechien gefunden, aber ohne klinisch sichtbare Knotenbildungen. Man fand mikroskopisch mässigstarke, und namentlich perivaskuläre Zelleninfiltration in der Iris. In der Iriswurzel fanden sich zahlreiche Knötchen, im Pupillenrande ein einzelner Knoten, welcher sich auf der Stelle der lokalen Erhebung befand. Diese waren aus circumscripten Anhäufungen von Lymphocyten nebst einzelnen Riesenzellen gebildet. Die Gefässe in der Nähe waren endarteritisch verändert. Keine Verkäsungen. Der Knoten im Pupillenrand lag unter dem Sphinkter, von welchem nur eine einzelne Zellenlage noch vorhanden war, stark nach vorn gedrängt. Nach hinten durchbrach der Knoten die Pigmentlage, die Linse direkt berührend, mit welcher er fest zusammengewachsen war. Im Knoten befanden sich nur einige Reste von Pigmentzellen.

5. Benoit beschreibt eine knotenbildende luetische Iritis bei einer 6 Monate alten Syphilis. Es war ein Knoten nach unten im Pupillenrande stark gewachsen und hatte beinahe die Hinterfläche der Cornea erreicht, weiterhin zerfiel er, abscedierte und entleerte sich, ein Hypopyon und Hyphäma bildend. Da ein hoher Druck anhielt, da nur noch wenig Lichtempfindung

bestand, und da der Patient wegen starker Schmerzen die Entfernung des Auges wünschte, wurde die Enucleation vorgenommen. Mikroskopisch fand man nach unten im Sphinkterteile der Iris Reste eines entleerten Abscesses. In der dicken Wand einer noch persistierenden Höhlung, befanden sich teils Eiterzellen (im Innern des Lumen), teils epitheloide Zellen (oft mit 3—4 Kernen), sowie im Hohlraum selbst eine Anzahl Riesenzellen. Nach vorn bestanden zahlreiche neugebildete Gefässe. In mehreren Gefässen fand sich obliterierende Endarteriitis. Keine Fettdegeneration. Nach vorn und nach hinten ist der Tumor von reichlichen Bindegeweben eingeschlossen. Benoit kommt beim Vergleich seines Falles mit denen in der Literatur erwähnten zu dem Schlusse, dass man weder klinisch, noch histologisch zwischen einfacher kondylomatöser und gummöser Iritis unterscheiden kann.

Hiermit glaube ich, erschöpfend behandelt zu haben, was in der Literatur von histologisch untersuchten Fällen von primär luetischer Iritis vorliegt.

In keinem von den beiden zuerst erwähnten Fällen, wo es sich um excidierte Irisstücke handelt, ist man der Beschreibung nach imstande, sich einen klaren Begriff von dem entsprechenden Krankheitsbilde zu machen, jedenfalls entspricht solches nicht dem, was man im allgemeinen unter papulöser Iritis versteht. Die Ausgangsstelle des Knotens ist nicht erwähnt, und der schnelle Wuchs und die recht bedeutende Grösse desselben könnten vermuten lassen, dass sie aus der Iriswurzel hervorgewachsen und in Wirklichkeit Gummata corporis ciliaris waren.

Die mikroskopische Untersuchung ist auch nach unseren jetzigen Anforderungen etwas mangelhaft. Die beiden Untersuchungen Michels liegen dem frischen Stadium zu entfernt, um ein histologisches Bild davon geben zu können. Unter den Fällen endlich, welche die Untersuchung ganzer Bulbi betreffen, gehören die drei ersten Fälle absolut zu einem ganz anderen Krankheitsbilde als der papulösen Iritis, indem es sich in allen drei Fällen um primäre Corpus ciliare-Gummata handelte, welche die Iris erst sekundär angriffen. Sie unterscheiden sich nur mit ihren etwas irreführenden Namen von den in der Literatur so zahlreich vorliegenden Fällen von Gummata im Corpus ciliare. Der Fall von Fuchs zeigt sehr klar (wie auch übrigens der eine Fall von Michel), dass es sich selbst bei einer einfachen luetischen Iritis um eine maskierte papulöse handeln kann, wie auch Krückmann angibt, dass Frühpapeln auftreten können. Und endlich im Falle von Benoit ist man sicher histologisch und klinisch berechtigt, von einem primären Gumma iridis zu reden, welches, vielleicht seiner Lokalisation halber, hier, wo die Gefässe klein sind, nicht einen be-

deutenden Wuchs erreichen konnte, wie es im Corpus ciliare der Fall gewesen wäre. Wie man sieht, findet sich unter diesen kein einziger Fall von wirklicher papulöser Iritis. Ich glaube, in der Lage zu sein, in dem folgenden eine histologische Untersuchung von einer solchen vorlegen zu können.

Die Patientin wurde auf Rudolf Bergs Hospital wegen einer Syphilis, kompliziert mit einer doppelseitigen Iritis, behandelt. Dr. Rönne, welcher die Augenkomplikation behandelte, überliess mir nach dem unerwarteten Tode der Patientin freundlichst die mikroskopische Untersuchung des linken Auges.

Aus dem Hospitalsjournal, welches mir liebenswürdigst von Professor Pontoppidan überlassen wurde, geht folgendes hervor:

Es handelt sich um eine 52 jährige verheiratete Frau, welche, als sie zur Untersuchung kam, in den letzten Monaten wegen frischer Syphilis behandelt worden war. Auf Grund eines in den letzten 5 Wochen stark zunehmenden Nebelsehens konsultierte sie einen Augenarzt, welcher sie zur veneralogischen Behandlung in Rudolf Bergs Hospital verlegte. Aus der Anamnese geht hervor, dass sie nie geboren oder abortiert hat, und dass das Klimakterium vor 2 Jahren eintrat. Bei der ersten Untersuchung fand man: Exkoriierte Papeln an den Genitalien und am Anus. Kaum nussgrosse indolente Adenitis inguinalis. Adenitis universalis. Verbreitete Papeln auf dem Trunkus an den Schenkeln und Oberarmen, sowie in beiden Poplites und Cubiti. Einzelne zweifelhafte Plaques auf der Zungenoberfläche. Einzelne Papeln auf dem harten Gaumen. Zweifelhafte Leucoderma colli. Normale Temperatur. Gewicht 44 Kilo. Urin normal:

$$\text{Wassermann}\begin{cases} 0{,}2 & - \ 0 \\ 0{,}1 & - \ 0 \\ 0{,}05 & - \ 25 \\ 0{,}025 & - \ 100 \end{cases}$$

Es wurde ordiniert:

Verband mit Sol. calcis chlorat, ferner: Sol. kal. jodat. 3 mal täglich, in steigender Dosis, ausserdem Injectio calomellanos ctgr. 5 intramuskulär.

Bei einer am nächsten Tage vorgenommenen Augenuntersuchung fanden sich:

O. d. Leichte Chemosis. Bedeutende ciliäre Injektion. Eine Anzahl Präcipitate nach unten an der Hinterfläche der Cornea. Das Kammerwasser trübe. Die Iris sehr stark missgefärbt, und die Pupille trotz Atropin stark kontrahiert. Zahlreiche schwere hintere Synechien, Tension normal. Visus: Fingerzählen in $^1/_2$ Meter.

O. sin. Auf diesem Auge befindet sich eine äusserst schwere Iritis. Es ist etwas Ödem an den Augenlidern vorhanden. Die Cornea ist ein wenig trübe. Keine deutlichen Präcipitate. Das Kammerwasser sehr trübe. Der unterste Teil der Kammer mit einer grösseren Fibrinwolke angefüllt. Die Pupille unregelmässig (teilweise durch Atropin erweitert). Zahlreiche schwere Synechien, aber sicher keine totale Seclusio pupillae. Temporal nach unten befindet sich eine in der Kammer prominierende Irispapel, kaum von

der Grösse eines Hanfsamens. Die Tension bedeutend vermehrt. Visus: Bewegungen der Hand.

Es wurde ordiniert:

Trockenes Atropin o. u., 1 mal täglich; Instillation. atropini o. u., 1 % 3 mal täglich; Acid. acetylo-salicylic. gr. 1 3 mal täglich; Epith. tepid. o. u.

Während das rechte Auge bei dieser Behandlung sich schnell besserte, hielt sich der Zustand des linken Auges in den ersten Tagen unverändert, es bestanden recht starke Schmerzen, namentlich des Nachts in der linken Schläfe. Am 4. Tage zeigte sich auf der Oberfläche der Irispapel eine Blutung, welche sich nach Verlauf einiger Tage senkte, ein kleines Hyphäma bildend. Die Papel war jedoch noch immer von Koagulum bedeckt. Am 6. Tage wurde wieder intramuskulär injiziert. Calomel ctgr 5.

Ungefähr vom 8. Tage an trat jedoch langsam eine Besserung ein. Schmerzen, Augenlidödem und Chemosis verschwinden nach und nach, Hyphäma und Fibrinexsudat werden resorbiert. Die Irispapel, die nun ganz frei und von weissgelber Farbe ist, scheint in Umfang und Prominenz abzunehmen. Die Pupille ist jedoch unverändert, und der Augengrund leuchtet nur sehr schwach rot. Die Tension sinkt aber stufenweise zum normalen Druck, und die Funktion bessert sich bis zu Fingerzählen in der nächsten Nähe. Gleichzeitig ist das rechte Auge jetzt injektionsfrei. Es sind noch Präcipitate auf der Hinterseite der Cornea vorhanden. Die Pupille ist gut dilatiert, und der Augengrund leuchtet rot, und alle seine Details sind, obwohl ein wenig verschleiert, sichtbar. Die Funktion nahm stets zu.

Die Papeln an den Genitalien sind auch geheilt. Behandlung:

Sep.-Verband mit Sol. chlor. calcic, Dosis von Sol. kal. jodat nach und nach bis zu 7 Esslöffel täglich gestiegen. Es wird wieder ordiniert: Inject. calomellanos ctgr 5. Am 13. Tage tritt eine dünne schwarzgrünliche mit Blut untermischte Diarrhöe ein mit 5—8 täglichen Entleerungen.

Trotz Behandlung mit Obstipantien, Darreichung von Jodkalium und später auch von Aspirin lässt die Diarrhöe sich aber nicht hemmen. Die Temperatur ist wie unter dem ganzen Verlauf der Krankheit normal. Die Patientin wird schwächer und bekommt Anfälle von Unwohlsein und Erbrechen, der Puls wird schwächer, und trotz angewendeter Stimulantia stirbt die Patientin 22 Tage nach der Aufnahme.

Bei einer 4 Tage vor dem Tode vorgenommenen Untersuchung der Augen war der Zustand folgender:

O. d: Wie bei der letzten Untersuchung.

O. sin: Keine Schmerzen. Nur wenig Lichtscheu. Die Injektion sehr stark abgenommen, nur recht gering. Das Kammerwasser klar. Die Hornhaut ebenfalls ohne Präcipitate. Die Irispapel von sehr verringerter Grösse, jetzt ungefähr vom Niveau des übrigen Teiles der Iris. Die Pupille ist mittelmässig dilatiert, und ihr Rand überall durch zahlreiche Synechien der Linse angelötet. Der Augengrund rot aufleuchtend. Die Papille ist, obwohl stark verschleiert, sichtbar. Tension normal. Die Funktion bedeutend verbessert, jetzt Fingerzählung auf 4 Meter Entf.

Bei der Sektion fand man:

(Colitis mercurialis) Colitis ulcerosa. Salpingitis chr. duplex. Peritonitis chronica fibrosa localis (subdiaphragmatica et lienalis).

Die histologische Untersuchung: (auf Augenabteilung des Reichshospitals [Prof. M. Tscherning]).

Das linke Auge wird in Formalin und Alkohol gehärtet, in Celloidin eingelagert und in horizontaler Serie zerschnitten.

Mikroskopisch ergab sich folgendes:

Cornea. Überall normal.

Conjunctiva. Man findet überall, namentlich temporal nach unten, Lymphocytinfiltration entlang den Gefässen.

In und ringsum Canalis Schlemmii und in den Fontanaschen Räumen fanden sich ebenfalls Lymphocytanhäufungen.

Die Iris war etwas verdickt und fast überall der Sitz mehr oder weniger ausgesprochener Veränderungen. Diese sind jedoch, namentlich auf einer temporal nach unten begrenzten Partie, recht ausgesprochen, der Stelle der klinisch wahrgenommenen Papel entsprechend. Diese Partie, die ich im folgenden der Einfachheit wegen „Papel" nennen will, ist gegen das sie umgebende weniger veränderte Irisgewebe recht scharf begrenzt (jedoch ohne von irgend einer Kapsel umgeben zu sein) und zeigt bei Rekonstruktion der Serienschnitte eine kreisrunde Form mit einem Diameter von 1,5 mm. Sie ist bis zur Sphinkterpartie lokalisiert, ganz bis zum freien Pupillenrand reichend, und hat ihren Sitz in den allertiefsten Lagen der Iris, von deren Vorderfläche sie durch ein nur wenig verändertes Irisgewebe getrennt ist (Fig. 1, Taf. VIII). Die Iris ist auf dieser Stelle etwas mehr verdickt, der Ausdehnung der Papel entsprechend, mit der ganzen Fläche adhärent zur Linse (Fig. 1, Taf. VIII). In der grösseren zentralen Partie der Papel nimmt das Gewebe bei Färbung nach V. Gieson eine schmutziggelbe, leicht bräunliche Pikrinsäurefarbe an, welche stark gegen das übrige Irisgewebe kontrastiert. Hier und da findet man in dem Gelben jedoch einzelne schwach rötlich gefärbte Striche. Gleichzeitig ist die Gewebestruktur hier sehr stark verwischt und von glasigem, etwas gelatinösem Aussehen, wie auch die Kerne hier weniger zahlreich, schlecht gefärbt, etwas blasenartig aufgeschwollen und oft fragmentiert sind. Die erwähnte Gelbfärbung ist nicht, wie man vielleicht erwarten könnte, Muskelzellen des Sphinkters zu verdanken, denn von diesen ist hier garnichts erhalten, so wie man von den Gefässen auch nur undeutliche und zweifelhafte Reste sieht. Die charakteristische Verwischung der Struktur wird ferner durch die hier auftretende diffuse Pigmentüberschwemmung verstärkt. In Übereinstimmung hiermit ist die Pigmentlage fast gänzlich verschwunden, und auf ihrem Platze findet man, in direkter Berührung mit der vorderen Fläche der Linse, zwei parallele Zellenreihen mit länglichen und in der Länge laufenden Kernen (Dilatator?). In der Peripherie der Papel tritt die Pigmentlage wieder auf, ist jedoch immer noch sehr stark aufgefasert und aufgelöst, von flammigem Aussehen, und sendet dicke, plumpe, zerrissene und verzweigte Pigmentbalken tief in das hier stark infiltrierte Irisgewebe hinein (Taf. IX). (Erst ausserhalb der Papel wird die Pigmentlage wieder kompakt und von normaler Dicke, aber in dem vorliegenden Irisgewebe findet man hier noch etwas wie einen Strom von Pigment gegen das Corpus ciliare hin.) Unter den verdünnten Resten der Pigmentlage in den Grenzteilen der Papel findet man vereinzelt neugebildete dünnwandige Gefässe.

In der Umgebung der Papel nimmt das Gewebe (bei V. Gieson) aber, wenn es nicht von der kolossalen Pigmentanhäufung bedeckt ist, wieder eine schöne rote Farbe an, welche ferner von den hier recht hervortretenden dickwandigen Gefässen stark markiert wird. An einzelnen Stellen findet man auch in den infiltrierten Teilen Anhäufungen von freien roten Blutkörperchen. In den peripheren Schnitten der Papel existiert noch der Sphinkter, welcher deutlich gegen die Vorderfläche der Iris gewölbt sichtbar ist, da die Veränderungen hauptsächlich tief vor dem Muskel lokalisiert sind. Die Zelleninfiltration ist jedoch rings um den Sphinkter am stärksten ausgesprochen. Namentlich findet man hier einzelne grössere Hämorrhagien (Taf. IX).

Im übrigen Teile der Iris bestehen nur schwächere Veränderungen. Die Gefässe sind überall etwas dickwandig, und überall findet man etwas Rundzelleninfiltration, namentlich in der Iriswurzel, und hervorragend in der Umgebung der einzelnen Gefässe. An einzelnen Stellen ist die Pigmentlage mehr oder weniger aufgefetzt und die entsprechenden Teile des Irisgewebes etwas pigmentüberschwemmt. Wenn man einen Sektor medial nach oben ausnimmt, wo die genannten Veränderungen beinahe nicht zu treffen sind, so ist die Iris überall mit einer mehr oder weniger starken Randsynechie an die Linse gelötet. Man findet auf der Irisoberfläche nirgends eine homogene Haut, wie im Falle von Fuchs, aber einzelne ganz minimale Exsudate.

Die infiltrierenden Zellen sind hauptsächlich Lymphocyten. Doch findet man, namentlich rings um die Gefässe, eine Anzahl, jedoch nicht ausgesprochen typische, Plasmazellen und hier und da einzelne Mastzellen. Dass man an einzelnen Stellen in den infiltrierten Teilen Haufen von freien roten Blutkörperchen sieht, habe ich schon erwähnt. Es sind keine Riesenzellen, epitheloide Zellen oder Lymphocyten vorhanden. Keine eosinophile Zellen. Keine deutliche Fettmetamorphose. (Die Schnitte sind freilich in Alkohol gehärtet, aber man sieht doch nirgends in den Zellen Vakuolen infolge von Fetttropfen.)

Gefässveränderungen: Die erwähnten Gefässverdickungen betreffen ausschliesslich die Media und Adventitia. Man erkennt keine Verdopplung der Elastica und keine Endothelwucherung. Nur in den peripheren Teilen der Papel findet man an mehreren Stellen eine Anzahl ganz dünnwandiger, vielleicht neugebildeter Gefässe. Die erwähnte Rundzelleninfiltration in den Gefässen liegt teils subendothelial, teils in der Adventitia.

Im Corpus ciliare sieht man überall zwischen den Müllerschen Muskeln und den Processus ciliares mehr oder weniger dichte Lymphocytinfiltrationen, hauptsächlich dichtere in den, den am meisten angegriffenen Teilen der Iris entsprechenden Partien. An diesen Stellen besteht sodann eine reichliche Pigmentanhäufung. Temporal nach unten, wohl im selben Radius als der der Irispapel, ist diese Infiltration bedeutend zunehmend, löst die Pigmentlage auf und sammelt sich schliesslich zu einer bedeutenden und dichten Zellanhäufung, welche das Corpus ciliare durchbricht, um danach nur gegen das Corpus vitreum von den vereinigten Zonulafäden begrenzt zu werden (Fig. 2, Taf. VIII). Zwischen diese sind dieselben nicht eingedrungen, so dass der Canalis petiti frei bleibt. Im Musculus ciliaris sieht man eine leichte Zellinfiltration, namentlich den Gefässen entlang. Die infiltrierenden Zellen sind dieselben (und auch nur dieselben) wie schon bei

der Iritis erwähnt sind. Auch hier trifft man in den am meisten infiltrierten Teilen kleine Hämorrhagien an. Es findet sich hier keine Degeneration.

In der Linse trifft man, dem zentralen Teil der Irispapel entsprechend, eine Partie, in der die Kernlage unter der scheinbar intakten Linsenkapsel, gänzlich fehlt, während man an den Grenzen, an den umgebenden normalen Teilen, schlecht gefärbte, blasenförmig aufgeschwollene und in 2—3 Reihen liegende Kerne findet. In derselben Ausdehnung hat eine oberflächliche Partie des Linsengewebes ganz seine Struktur verloren und sich in eine detritusähnliche Masse aufgelöst, welche recht scharf gegen das begrenzende, gestreifte, stärker gefärbte Gewebe abgesetzt ist (Fig. 1, Taf. VIII). In den Grenzteilen sind jedoch die Linsenfäden gequollen, um gegen den strukturlosen Teil zu zerfallen, Detritus und Morgagnische Myelinkugeln bildend.

In der Sklera, Chorioidea, Retina, im Corpus vitreum und Nervus opticus befinden sich keine in die Augen fallenden Veränderungen.

Wie man sieht, handelt es sich in klinischer Hinsicht um eine papulöse Iritis im zweiten Stadium, wo man sie ja am häufigsten sieht. Sie lässt sich günstig durch Quecksilber beeinflussen und ist vielleicht schon in zehn Tagen in Resorption gewesen, als sie beim Tode der Patientin zur histologischen Untersuchung kam. Sie zeigt nichts von Bedeutung über das, was man, dem klinischen Bilde und der Zeit der Krankheit nach rein a priori erwarten konnte, hinaus. Man findet eine Stelle, wo das Gewebe in Degeneration und von einer Infiltrationszone von Rundzellen umgeben ist. Der grösste Teil der ursprünglichen Infiltration hat sich wohl schon verloren. Charakteristisch ist der tiefe Sitz des Prozesses in der Iris, in der er hauptsächlich tief vor dem Sphinkter zu liegen scheint, soweit man nach den peripheren Schnitten annehmen darf. Er scheint in radiärer Richtung dieselbe Ausdehnung wie dieser Muskel zu haben, und da dieser ja an den meisten Stellen spurlos verschwunden ist, konnte man sich ihn vielleicht vormals an den Sphinkter gebunden denken. Dagegen spricht aber teils die oben erwähnte scheinbar tiefere Lokalisation in den Randteilen, teils seine, wie aus der Rekonstruktion der Serienschnitte hervorgeht, ganz kreisrunde Form. (Bei einer Lokalisation bis zum Muskel konnte man sich ihn ja wohl mehr nach den Seitenrichtungen hin verbreitend erwarten.)

Man findet keine für Syphilis charakteristische Veränderungen. (Keine Endarteriitis, keine Riesenzellen oder epitheloide Zellen, keine Nekrosen.) Vergleicht man aber das histologische Bild mit dem klinischen, so kann man nicht im Zweifel über seine luetische Natur sein, und wenn auch selbst die histologischen Grenzen zwischen Gumma und Papel recht fliessend sind, ist hier doch nichts, was dazu berechtigen könnte, den betreffenden Knoten als Gumma zu bezeichnen.

Kurz und gut, man ist berechtigt, diesen Fall als eine papulös luetische Iritis zu bezeichnen, und zwar als eine Form, die wohl zwischen Krückmanns „Frühpapeln“ und „Spätpapeln“ eingereiht werden kann, den letzteren wohl am nächsten. Hiermit will ich aber durchaus nicht behaupten, dass eine jede papulös luetische Iritis, welche ein ähnliches Bild darbietet, einen histologisch entsprechenden Bau zeigen muss. Dazu ist die Virulenz des syphilitischen Virus und die Widerstandskraft des Individuums zu wechselnd. Ich meine, nur gezeigt zu haben, wie eine luetische Irispapel histologisch aussehen kann, und ich glaube, dass mein Fall (welcher von den vorliegenden Untersuchungen der papulösen Iritis am nächsten kommt) supplierend zwischen den von Fuchs untersuchten Fall vom einfachen luetischen Iritis, und Benoits primärem Irisgumma tritt, aber dass zwischen diesen drei histologischen Bildern zahlreiche Übergangsformen bestehen, die oft, weder histologisch, noch klinisch, sicher zu dem einen oder dem anderen von diesen drei, vielleicht ein bisschen künstlich aufgestellten Klassen von luetischer Iritis gerechnet werden können.

Literaturverzeichnis.

Alt, Beiträge zur pathologischen Anatomie des Auges. Arch. f. Augen- u. Ohrenheilk. Bd. VII. 1877.
Alexander, Neue Erfahrungen über luetische Augenerkrankungen. 1895.
Benoit, Description anatomique d'une gomme de l'iris. Arch. d'opht. XVIII, 3.
Fuchs, Anatomische Miscellen. v. Graefe's Arch. f. Ophth. Bd. XXX.
v. Graefe, Zur Kasuistik der Iristumoren. v. Graefe's Arch. f. Ophth. Bd. VII.
Graefe-Collberg, Iritis gummosa. v. Graefe's Arch. f. Ophth. Bd. VIII.
Greeff, Die pathologische Anatomie des Auges. J. Orth, Der speziellen pathologischen Anatomie.
Groenouw, Beziehungen der Allgemeinleiden und Organerkrankungen zu Veränderungen und Krankheiten des Sehorgans. Graefe-Saemisch, Handb. d. ges. Augenheilk.
Hanke, Gummen der Iris und des Ciliarkörpers. v. Graefe's Arch. f. Ophth. Bd. XLVIII.
Hippel-Neumann, Fall von gummöser Neubildung in sämtlichen Häuten des Auges. v. Graefe's Arch f. Ophth. Bd. XVIII.
Krückmann, Die Erkrankungen des Uvealtractus und des Ciliarkörpers. Graefe-Saemisch, Handb. d. ges. Augenheilk.
Michel. v. Graefe's Arch. f. Ophth. Bd. XXVII.
Scherl, Gummöse Neubildung der Iris und des Ciliarkörpers mit Übergang auf die Linse.
Schubert, Über syphilitische Augenkrankheiten.
Widder, Über Iritis syphilitica usw. v. Graefe's Arch. f. Ophth. Bd. XXVII.

[Aus der Univ.-Augenklinik zu Greifswald. (Direktor: Prof. Dr. Römer.)]

Weiterer Beitrag zur Frage der Anaphylaxie durch Linseneiweiss.

Von

Prof. Dr. P. Römer und Privatdoz. Dr. H. Gebb.

In diesem Archiv Bd. LXXXI hatten wir einen Teil unserer Versuche über die Anaphylaxie mittels Linseneiweiss mitgeteilt, soweit sich dieselben auf die Nachprüfung von Versuchen bezogen, über welche Krusius berichtet hatte.

Nach den Behauptungen von Krusius machte es gar keinen Unterschied, ob ein Meerschweinchen mit homologem oder heterologem Linseneiweiss vorbehandelt, ob es discindiert oder injiziert worden war: die Tiere zeigten angeblich bei Reinjektion in das Herz eine typische Anaphylaxie.

Gerade bei diesen Versuchen war zunächst ein Hauptmerkmal der Anaphylaxie, der Temperatursturz überhaupt nicht berücksichtigt worden.

Da ferner aus den Protokollen von Krusius selber hervorgeht, dass am Anfang seiner Versuche die Tiere bei einmaliger Reinjektion in das Herz zumeist starben, während später sogar mehrfache Herzinjektionen in auffallender Weise gut vertragen wurden, so entschlossen wir uns zu einer Nachprüfung seiner Angaben.

Wir wählten zunächst aus guten Gründen, die wir auseinander gesetzt hatten, die intraperitoneale Prüfungsmethode, deren Ergebnis wir an dem feinsten Reagens, der Temperaturbewegung, kontrollierten.

Bei diesen sorgfältigen Untersuchungen trat nun sofort ein Unterschied zutage, den Krusius übersehen hatte: waren die Meerschweinchen mit homologem, d. h. mit Meerschweinchenlinseneiweiss intraperitoneal vorbehandelt, so zeigte sich bei intraperitonealer Reinjektion, dass diese Tiere mit auffallender Regelmässigkeit nicht anaphylaktisch reagierten, obwohl bisher das Eiweiss der Meerschweinchenlinse bio-

logisch von dem Eiweiss einer anderen Säugetierart, z. B. der Rinderlinse, nicht unterschieden werden kann.

Wir mussten daraus den Schluss ziehen, dass ein biologisches Gesetz, welches Ehrlich populär als Horror-autotoxicus bezeichnet hatte, auch für das Linseneiweiss gilt, dass der Meerschweinchenorganismus über Einrichtungen verfügt, durch deren Mechanismus die Bildung autotoxischer Linseneiweiss-Antikörper in Schranken gehalten oder verhindert würde.

Da Krusius aus seinen Meerschweinchenversuchen gefolgert hatte, dass durch dieselben vielleicht manche Reaktionserscheinungen am Menschenauge z. B. nach Discission erklärbar würden, mussten wir betonen, dass nach dem Ergebnis unserer Versuche der Schluss zulässig sei, dass derartige Spekulationen hinfällig würden.

Dieses Sträuben des Meerschweinchenorganismus nach parenteraler Zufuhr von Meerschweinchenlinseneiweiss mit anaphylaktischen Symptomen zu reagieren, trat bei unseren Versuchen auch dann zutage, wenn die Meerschweinchen mit heterologem Linseneiweiss vorbehandelt waren, also Antikörper gegen heterologes Linseneiweiss in grosser Konzentration enthielten und mit dem heterologen Linseneiweiss auch prompt reagierten.

In seinen Bemerkungen zu unserer Arbeit (dieses Archiv Band LXXXII, 1, S. 180) versucht Krusius nun die Beweiskraft unserer leicht nachzuprüfenden Versuche zu schmälern. Er citiert zunächst eine Anzahl von Autoren, die Untersuchungen über andere Eiweissarten angestellt hatten. Dies ist für unsere Frage völlig gleichgültig. Hier handelt es sich um das Linseneiweiss.

Ferner macht Krusius darauf aufmerksam, dass die Nummern der Tiere bei unseren Versuchen gelegentlich wiederkehren, und er lässt zwischen den Zeilen durchblicken, dass vielleicht manche dieser Tiere zu verschiedenen Versuchen herangezogen sein könnten. Krusius tut dies, obwohl er bereits von meinem früheren Assistenten, Privatdozent Dr. Grüter, vorher darauf aufmerksam gemacht worden war, dass ein derartiger gröbster Fehler des Anaphylaxieversuches bei den Einrichtungen, wie sie in der Greifswalder Klinik geschaffen worden sind, vollkommen ausgeschlossen ist. Wir sind genötigt, diesen versteckten Vorwurf hiermit gebührend zurückzuweisen. Da wir im Laufe der Zeit, wie wir noch zeigen werden, Tausende von Versuchstieren unter der Hand gehabt haben, versteht es sich leicht, dass einzelne Nummern immer einmal wiederkehren können. Wir benutzen auch nicht dieselben Nummern zweimal, sondern nehmen aus einem grossen

Kasten unsere Marken. Wir können uns das leisten, weil die für einen Versuch bestimmten Tiere beliebig lange für sich abgeschlossen verpflegt werden.

Wesentlich vornehmer und sachlicher ist der letzte Einwand, den Krusius hervorhebt. Er bemängelt es, dass wir den intraperitonealen Prüfungsmodus gewählt haben, behauptet, „dass die zur Anaphylaxieauslösung führende Reinjektion bei der Einspritzung in die Blutbahn quantitativ mehr wie zehnmal wirksamer ist als diejenige in die Bauchhöhle, d.h. dass bei gleichen Bedingungen die intraperitoneale Reinjektion zehnmal weniger leistungsfähig wie die Einspritzung in die Blutbahn ist".

Krusius vermutet weiterhin, dass der von uns gewählte intraperitoneale Reinjektionsweg allein und an sich völlig erklärt, warum wir in der angeschnittenen Frage positive Resultate nicht erzielten und nicht erzielen könnten.

Diesen abermaligen Vermutungen stellen wir wiederum folgende experimentell leicht nachzuprüfende Tatsachen gegenüber:

Wir bemerken zunächst, dass auch Friedberger die Angaben von Krusius nachprüfen liess, und zwar durch Kapsenberg[1]).

Kapsenberg ist, wie nicht anders zu erwarten war, zu demselben Resultat gekommen wie wir.

Wir citieren folgende Sätze aus dieser Arbeit: „Ganz anders sind aber die Verhältnisse, wenn die Versuche in derselben Weise, aber mit Meerschweinchenlinsensubstanz ausgeführt werden. Dann treten keine oder nur ganz zweifelhafte Erscheinungen auf. Bei der Anwendung grösserer Reinjektionsdosen sehen wir allerdings leichte Symptome, in deren Deutung jedoch grösste Vorsicht geboten erscheint, niemals beobachteten wir akuten Tod."

Ein anderer Satz lautet: „Ganz anders liegen nun die Verhältnisse, wenn Meerschweinchen vorbehandelt mit Meerschweinchenlinse mit Linsensubstanz anderer Tiere reinjiziert wurden. Diese Tiere liessen gar keine anaphylaktischen Erscheinungen erkennen."

Erst wenn Kapsenberg die Meerschweinchen nicht wie Krusius nur einmal, sondern mehrmals mit Meerschweinchenlinse subcutan vorbehandelte, sollen die Tiere bei intravenöser Reinjektion mit Meerschweinchenlinse teilweise Erscheinungen gezeigt haben. Diese Versuche von Kapsenberg erscheinen uns deshalb nicht ganz einwandsfrei, weil aus seinen Angaben über den Eiweissgehalt seiner Linsenlösungen hervorgeht, dass diesen Tieren bei der Reinjektion grosse

[1]) S. Kapsenberg aus Leiden. Die Anaphylaxie mit Linsensubstanz. Zeitschr. f. Immunitätsforsch. u. experim. Therapie. Bd. XV, 6. 1912.

Flüssigkeitsmengen von 5—10 ccm injiziert sein müssen. Bei solchen Reinjektionsdosen ist allerdings in der Deutung der Symptome grösste Vorsicht geboten.

Wir selbst haben übrigens niemals behauptet, dass ein Meerschweinchen unter keinen Umständen gelegentlich einmal gegen das eigene Linseneiweiss anaphylaktisch werden könne, sondern nur nachgewiesen, dass eine derartige Anaphylaxie unter Versuchsbedingungen, wie sie Krusius angewandt hat, nicht einzutreten pflegt.

Die Leser des Archivs werden sich danach ein Urteil bilden können, wer in diesen Fragen sorgfältiger vorgegangen ist, und wer recht hat.

Damit jedes weitere Missverständnis ausgeschlossen ist, heben wir hervor, dass die Lösungen aus den Linsen wieder so hergestellt wurden, dass aus getrockneten und pulverisierten Linsen quantitativ genau die gleichen Mengen in 0,85 % Kochsalzlösung die gleiche Zeit extrahiert wurden.

In der ersten Versuchsreihe, Versuch I—III, tragen wir dem Einwand von Krusius Rechnung, dass nach unserer intraperitonealen Vorbehandlung die intravenöse Reinjektion gewählt werden soll:

Versuch I.

Meerschweinchen intraperitoneal vorbehandelt mit Kalbslinse 1 : 10 2,0 ccm. Nach 14 Tagen intravenöse Reinjektion mit Kalbslinse 1,0 fallende Verdünnungen.

Linse	1 : 10	1 : 100	1 : 1000	1 : 10000	1 : 100000
	Nr. 231	Nr. 151	Nr. 474	Nr. 359	Nr. 229
vorher	37,7	37,7	38,0	38,1	38,1
1/4 Stunde	† nach 1 Min.	† nach 2 Min.	36,7	37,5	37,6
1/2 „			36,0	38,2	38,3
3/4 „			36,1	38,2	38,2
1 „			36,8	37,6	37,7
2 Stunden			38,7	38,5	39,4
			+ 0,7	+ 0,4	+ 1,3
			— 2,0	— 0,6	— 0,5

Versuch II.

Meerschw. intraperitoneal vorbehandelt mit Meerschweinchenlinse 1 : 10 2,0 ccm. Nach 14 Tagen intravenöse Reinjektion mit Meerschweinchenlinse 1,0 fallende Verdünnungen.

Linse	1 : 10	1 : 100	1 : 1000	1 : 10000	1 : 100000
	Nr. 296	Nr. 280	Nr. 289	Nr. 239	Nr. 318
vorher	38,5	38,1	38,3	38,3	38,2
1/4 Stunde	38,4	37,9	37,9	38,1	38,1
1/2 „	38,5	38,0	38,0	37,8	38,2
3/4 „	38,2	38,0	38,0	37,9	38,1
1 „	38,3	38,0	38,1	37,8	38,2
2 Stunden	38,1	37,9	37,9	37,9	38,4
					+ 0,2
	— 0,4	— 0,2	— 0,4	— 0,5	— 0,1

Versuch III.

Meerschw. intraperitoneal vorbehandelt mit Meerschweinchenlinse 1 : 5 1,0 ccm.
Nach 14 Tagen intravenös reinjiziert mit Meerschweinchenlinse 1,0 fallende Verdünnungen.

Linse	1 : 10	1 : 100	1 : 1000	1 : 10000	1 : 100000
	Nr. 48	Nr. 10	Nr. 94	Nr. 73	Nr. 63
vorher	37,6	37,0	37,9	37,5	38,2
1/4 Stunde	37,7	36,7	37,8	37,5	38,1
1/2 „	38,1	36,6	37,7	38,2	38,3
3/4 „	38,1	36,6	37,9	38,2	38,2
1 „	38,1	36,8	38,0	38,0	38,3
2 Stunden	38,9	36,8	38,2	38,5	38,7
	+ 1,3		+ 0,3	+ 1,0	+ 0,5
		— 0,4	— 0,2		

Ja, wir haben in den folgenden Versuchen die Prüfungsbedingungen noch weiter verschärft: Die Tiere wurden sogar intravenös vorbehandelt und wurden ebenso wieder intravenös reinjiziert.

Es wurden zwei Versuchsreihen angesetzt. Die erste Reihe von Meerschweinchen war intravenös mit Kalbslinseneiweiss vorbehandelt: die Hälfte der Tiere wurde mit Kalbslinse, die andere mit Meerschweinchenlinse derselben Konzentration intravenös reinjiziert.

Die andere Reihe war umgekehrt mit Meerschweinchenlinse intravenös vorbehandelt, bei der Hälfte der Tiere erfolgte die intravenöse Reinjektion von Kalbslinse, bei der anderen die intravenöse Reinjektion von Meerschweinchenlinse:

Versuch IV.

Meerschweinchen intravenös vorbehandelt mit Kalbslinse 1 : 5 1,0.
Nach 14 Tagen intravenös reinjiziert: a) Kalbslinse 1 : 5 1,0;
b) mit Meerschweinchenlinse. 1 : 5 1,0.

	a) Kalbslinse			b) Meerschweinchenlinse		
	Nr. 352	Nr. 55	Nr. 160	Nr. 129	Nr. 422	Nr. 70
vorher	37,8	37,7	37,0	38,1	37,9	38,1
1/4 Stunde	† nach	35,1	35,2	37,7	37,1	37,8
1/2 „	4 Min.	35,3	34,9	37,8	37,2	37,8
3/4 „		35,4	34,6	37,9	37,4	37,9
1 „		35,6	34,7	38,1	37,5	38,0
2 Stunden		35,8	35,0	38,3	38,0	38,2
				+ 0,2	+ 0,1	+ 0,2
		— 2,6	— 2,4	— 0,4	— 0,8	— 0,3

Versuch V.

Meerschweinchen intravenös vorbehandelt mit Meerschweinchenlinse 1 : 5 1,0 ccm.
Nach 14 Tagen intravenös reinjiziert: a) mit Meerschweinchenlinse 1 : 5 1,0;
b) mit Kalblinse 1 : 5 1,0.

	a) Meerschweinchenlinse			b) Kalbslinse		
	Nr. 290	Nr. 419	Nr. 464	Nr. 50	Nr. 63	Nr. 124
vorher	37,5	37,5	37,6	37,8	37,3	37,5
1/4 Stunde	37,6	37,3	37,7	37,4	37,0	37,7
1/2 „	37,9	37,7	37,8	37,3	37,3	37,8
3/4 „	38,0	37,7	38,0	37,6	37,3	37,8
1 „	38,1	37,7	38,3	37,6	37,7	38,0
2 Stunden	38,4	38,5	38,4	37,9	37,9	38,1
	+ 0,9	+ 1,0	+ 0,8	+ 0,1	+ 0,6	+ 0,6
		− 0,2		− 0,5	− 0,3	

Eine weitere Besprechung der Versuche erübrigt sich wohl. Hier kann keine Rede mehr davon sein, wenn Krusius sagt: „Eben die Erkenntnis der Relativität dieser biologischen Gesetzmässigkeit war ja der wesentliche Fortschritt.“ Wir erlauben uns, diesem Satz einen anderen gegenüberzustellen: Die wichtigste biologische Gesetzmässigkeit aus der aktiven Linseneiweiss-Anaphylaxie hat Krusius nicht erkannt, sondern übersehen. Dieser Fortschritt ist erst durch unsere Versuche angebahnt worden.

[Aus der Universitäts-Augenklinik zu Heidelberg.
(Direktor.: Geh. Hofrat Prof. Dr. Wagenmann.)]

Beitrag zur Frage des spontanen Auftretens isolierter Sehnervenscheidenhämatome.

Von
Dr. Erich Seidel,
Assistent der Universitäts-Augenklinik.

Wie Uhthoff auf der 29. Versammlung der ophthalmologischen Gesellschaft in seinem Vortrage: „Beitrag zur Kenntnis der Sehnervenveränderungen bei Schädelbrüchen, speziell des Hämatoms der Sehnervenscheiden," ausführte, ist das spontane Auftreten von Blutungen in die Sehnervenscheiden ohne komplizierende Gehirnblutungen als ein sehr seltenes Vorkommnis anzusehen, so dass man im allgemeinen mit der klinischen Diagnose eines grösseren Blutergusses in den Scheidenraum zurückhaltend sein muss.

Da ich über eine Beobachtung verfüge, wo es bei einer Patientin plötzlich unter dem Bilde der Stauungspapille zur einseitigen Erblindung gekommen ist, und ich als Ursache derselben ein spontan entstandenes, isoliertes, einseitiges Sehnervenscheidenhämatom annehmen zu müssen glaube, soll bei der Seltenheit derartiger Fälle eine kurze Mitteilung erfolgen.

Krankengeschichte.

E. L. von B., Mechanikersfrau. 56 Jahre alt Aufnahme: 8. V. 12.

Vor 10 Tagen bemerkte Patientin nach einer starken psychischen Erregung eine plötzlich auftretende Verdunklung vor dem linken Auge, die seither in gleicher Stärke bestehen blieb. Schmerzen im Auge, Kopfschmerzen, Schwindel, Erbrechen waren nicht vorhanden.

Patientin fühlt sich völlig gesund, ist seit 31 Jahren verheiratet, hat 4 gesunde Kinder und keine Frühgeburten gehabt. Sie will immer gesund gewesen sein bis Ende Dezember 1911, wo sie nachts mit starkem Erbrechen, heftigem Kopfweh und Schwindel, der sich bis zum nächsten Tag hinzog, erkrankte, so dass sie 2 Tage das Bett hüten musste.

Beim Wiederaufstehen am 3. Tage bemerkte sie eine Schwere im linken Beine und eine Schwäche im linken Arm, die längere Zeit anhielten.

Noch jetzt ist das linke Bein noch nicht wieder so gebrauchsfähig wie früher.

Befund: Beiderseits Lidspalte frei geöffnet, Bulbi äusserlich reizlos, nach allen Seiten frei beweglich; kein Exophthalmus.

Vis: R. 5/5—4 + 3 D $^{0.3}/_{0.4}$.
L. Finger in 2 m.

Pupillen beiderseits mittelweit, rund. Rechte Pupille auf Licht und Konvergenz prompt und ausgiebig reagierend. Linke Pupille reagiert weniger prompt.

Ophthalmoskopisch: R. normaler Befund.

L. Papille graurot, stark verbreitert, deutlich prominent, Grenzen unscharf. Peripapilläre Trübung der Netzhaut. Venen stark ausgedehnt. Arterien eher eng. Dicht um die Papille herum ein Kranz flächenhafter Blutungen, über die die Netzhautgefässe hinwegziehen. Die Blutungen sind, ebenso wie die Netztrübung, auf die unmittelbare Umgebung der Papille beschränkt. Die übrige Netzhaut erscheint völlig klar und ist frei von Blutungen.

Farben in grossen Mustern erkannt.

Gesichtsfeld: R. Vollkommen frei, keinerlei Skotome nachweisbar.
L. Allseitig konzentrische Einschränkungen bis auf 30 bis 40°.

Allgemeinuntersuchung: Temperatur normal; Puls 76, regelmässig, gut gefüllt, stark gespannt. Arterienrohr rigide. Blutdruck: 250 mm *Hg* (Riva-Rocci).

Herzdämpfung nach links bis zur vorderen Axillarlinie, hebender Spitzenstoss, deutliche Verbreiterung des Herzens nach rechts. An der Herzspitze leises systolisches Geräusch, klingender zweiter Aortenton.

Urin: Eiweiss 1 $^1/_2$ ‰ (Essbach)
Zucker 0
spez. Gewicht: 1012.

Nervensystem vollkommen normaler Befund.

Nebenhöhlen: frei.

Wassermann: negativ.

Tumorreaktion nach Dungern: negativ.

13. V. Wegen häuslicher Angelegenheiten auf Wunsch entlassen.

6. IX. Vis. R. 5/5—4 + 4 D $^{0.3}/_{0.4}$,
L. Finger in 1 $^1/_2$ m.

Die linke Pupille etwas weiter als die rechte, auf Licht etwas träger reagierend.

Ophthalmoskopisch: R. völlig normaler Befund.

L. Papille stark abgeblasst, Grenzen scharf, Gefässe normal, vollkommen klares Bild; von Netzhautblutungen nichts mehr zu sehen.

Die Patientin fühlt sich wohl. Linkes Bein immer noch etwas schwer. Untersuchung in der Nervenklinik negativ. Urin: $^1/_2$ ‰ (Eiweiss).

7. XI. Ophthalmoskopisch links Papille weiss, Gefässe etwas eng, Grenzen scharf; sonst derselbe Befund wie am 6. IX. Untersuchung in der Nervenklinik negativ. Urin: $^3/_4$ ‰ Eiweiss. Allgemeinbefinden gut, keine Kopfschmerzen. Beim Treppensteigen ab und zu Herzklopfen bemerkt.

Epikrise.

Es handelt sich im vorstehenden Falle um eine 56jährige Frau, die vor 10 Tagen plötzlich auf einem Auge erblindet war bis auf Fingerzählen in 2 Meter, ohne irgendwelche Begleiterscheinungen wie Kopfschmerzen, Schwindel und dergleichen bemerkt zu haben.

Die Anamnese musste den Verdacht auf einen embolischen oder thrombotischen Prozess in den Netzhautgefässen erwecken, worauf ja die plötzlichen, ohne sonstigen Symptomen auftretenden Erblindungen fast stets zu beziehen sind. Das linksseitig vorhandene ausgesprochene Bild der Stauungspapille mit peripapillären Netzhautblutungen bei vollständig normaler Netzhautperipherie entsprach aber ganz und gar nicht dem ophthalmoskopischen Bilde, das bei diesen Prozessen beobachtet wird, und forderte deshalb eine andere Erklärung.

Die anamnestische Angabe der Patientin, vor einem halben Jahre plötzlich einen Anfall von Erbrechen und Schwindel erlitten zu haben, mit daran sich anschliessender leichter Parese der linken Körperhälfte, wies auf das Bestehen eines cerebralen Leidens hin. Jedoch ergaben die wiederholten und zu verschiedenen Zeiten vorgenommenen eingehenden Untersuchungen des Nervensystems keinerlei Anhaltspunkte für das Vorhandensein eines cerebralen Prozesses. Wenn nun auch in seltenen Fällen ein Hirntumor oder Hirnabscess zeitweise symptomlos verlaufen kann, so spricht doch das Intaktsein und Intaktbleiben des anderen Auges während einer 7monatlichen Beobachtungszeit gegen die Annahme eines cerebralen Tumors. Denn allgemein bekennen sich die Autoren jetzt zu der Anschauung, dass die einseitige Stauungspapille bei Hirntumor durchweg nur als ein erstes Stadium im Auftreten der doppelseitigen Stauungspapille aufzufassen ist, dem bei längerer Lebzeit der Patientin später die Erkrankung des zweiten Auges folgt. [Wilbrand-Saenger (1), Uhthoff (2).]

Der plötzliche Eintritt der Sehstörung und ihre Hochgradigkeit beim ophthalmoskopischen Bilde einer frischen Stauungspapille liess am ehesten noch an eine luetische Affektion des Sehnerven bezüglich dessen Scheiden denken. Aber sowohl die Anamnese als die serologische Untersuchung fielen bezüglich dieser Frage negativ aus.

Für die Annahme eines Orbital- oder Sehnerventumors schien ebenfalls nichts zu sprechen. Auch eine Reihe weiterer diagnostischer Ermittlungen wie die Nasen- und Nebenhöhlenuntersuchung, Dungernsche Tumorreaktion, Messung mit Exophthalmometer ergaben negative Resultate. Wohl aber wurden bei der allgemeinen Körperuntersuchung gewisse positive Befunde erhoben, die zur Erklärung

des Augenleidens zu verwerten waren. Die konstatierte allgemeine Arteriosklerose der Gefässe mit dem ausserordentlich stark erhöhten Blutdrucke, die deutliche Verbreiterung der Herzdämpfung und die geringen Eiweissmengen im Urin bei niedrigem spezifischen Gewichte führten zur Diagnose einer Granularatrophie der Nieren mit sekundären Herzveränderungen und Blutdrucksteigerung. Dass die Patientin trotz ihres schweren Allgemeinleidens über keinerlei subjektive Beschwerden klagte, ist dadurch erklärlich, dass das Herz sich im Stadium der Kompensation befand, wie aus dem Fehlen jeglicher Ödeme und Leberschwellung zu ersehen war.

Es lag daher nahe, bei diesem Befunde den von der Patientin vor einem halben Jahre überstandenen Anfall mit leichter linksseitiger Parese, mit dem bestehenden schweren Allgemeinleiden in Beziehung zu setzen, und eine Apoplexie oder Erweichung im Gehirn mässigen Umfangs dafür verantwortlich zu machen.

Weiterhin warf sich sofort die Frage auf nach der Möglichkeit, die linksseitige Stauungspapille ebenfalls aus dem Allgemeinleiden zu erklären. Dass die Granularatrophie als solche eine einseitige Stauungspapille verursachen könnte, ist zu verneinen. In seltenen Fällen ist ja allerdings bei Schrumpfniere und Arteriosklerose das Auftreten von Stauungspapille beobachtet worden, ohne dass die spätere Sektion einen cerebralen Prozess aufdeckte. [Groenouw (3).] In diesen seltenen Fällen handelt es sich jedoch wohl stets um doppelseitige Stauungspapille, was auch durch zwei von uns beobachtete Fälle bestätigt wird.

Das Zurückführen der Stauungspapille auf die Wiederholung eines apoplektischen Anfalles erscheint ebenfalls nicht angängig. Ganz abgesehen davon, dass das Auftreten einer Stauungspapille bei derartigen Prozessen relativ selten ist, muss diese Annahme unmöglich erscheinen, da die Patientin auf das bestimmteste angab keinerlei subjektiven Erscheinungen wie Kopfschmerz, Schwindel, Erbrechen, Ohnmacht und dergleichen bemerkt zu haben, die doch bei einer Apoplexie oder Erweichung des Gehirns, die zur Stauungspapille führt, kaum ausbleiben dürften.

Da nun jetzt durch eine ganze Reihe klinischer Beobachtungen, die durch die Sektion kontrolliert wurden, einwandsfrei feststeht, dass durch eine Blutung in die Sehnervenscheide das ophthalmoskopische Bild der Papillitis hervorgerufen werden kann [Uhthoff (4), Liebrecht (5) u. a.] und auch das einseitige Vorkommen solcher Blutergüsse wiederholt nachgewiesen wurde [Remak (7), Wilbrand-Saenger (8), Fürstner (9), Liebrecht (6)], so war das Vor-

liegen eines linkseitigen Sehnervenscheidenhämatoms in Betracht zu ziehen.

Nun ergab aber die Durchsicht der Literatur, dass in fast allen Fällen, bei denen die Richtigkeit der Diagnose durch die anatomische Untersuchung bestätigt wurde, die Sehnervenscheidenblutung zustande gekommen war unter Vermittlung einer intracraniellen, basalen oder wenigstens nach der Basis durchgebrochenen Blutung, sei es nun, dass es sich um eine spontane Apoplexie, Berstung eines Aneurysmas, Blutung aus pachymeningitischen Schwarten oder um traumatische Zerreissungen von Gefässen bei Schädelbruch handelte. Stets bestanden äusserst bedrohliche klinische Erscheinungen: Bewusstlosigkeit, Konvulsionen, Lähmungen, was als ein wesentlicher Unterschied unserem Falle gegenüber angesehen werden muss, bei dem ja die Stauungspapille ohne die geringsten subjektiven Symptome aufgetreten war. Eine solche Entstehungsweise des in unserem Falle möglicherweise vorhandenen Scheidenhämatomes war daher abzulehnen.

Es liegt jedoch auch eine kleine Anzahl von Beobachtungen vor, durch die der Beweis erbracht wird, dass es gelegentlich auch ohne Vermittlung intracranieller Hämorrhagien zu Blutergüssen in die Sehnervenscheiden kommen kann. Sieht man ab von den traumatisch entstandenen isolierten Blutungen in die Scheidenräume, über die Liebrecht (6) berichtet, so handelt es sich in den seltenen Fällen von spontan auftretenden Scheidenhämatomen, die ihren Ursprung nicht von einem basalen Bluterguss herleiten, um Kranke, bei denen eine Disposition zu allgemeinen Blutaustritten bestand. So sah Uhthoff (10) einen solchen Fall von mässigen Scheidenblutungen in Verbindung mit starker Retinalblutung bei schwerer sekundärer Anämie bei Carcinom, Freud (11) bei einem Skorbutkranken, Schnaudigel (12) bei einem Patienten mit Hämophilie. Ferner berichtet Michel (13) über einen Patienten mit Schrumpfniere und urämischen Erscheinungen, bei dem er als Ursache für die beiderseits klinisch beobachtete leichte Papillitis Blutungen in die Pialscheide und Pialfortsätze verantwortlich macht, die sich bei der anatomischen Untersuchung fanden.

Ähnlich wie in diesen Beobachtungen liegt auch in unserem Falle infolge der bestehenden Allgemeinerkrankung zweifellos eine Neigung zu spontanen Blutungen vor. Die allgemeine Arteriosklerose mit dem ganz ungewöhnlich hohen Blutdrucke genügen allein schon znm Beweis für diese Behauptung, die aber durch den von der Patientin vor einem halben Jahr erlittenen apoplektiformen Anfall direkt bestätigt wird.

Da man so häufig Apoplexien der Gehirnarterien bei arteriosklerotischen Patienten mit Schrumpfniere und gesteigertem Blutdruck beobachtet, könnte man sich meines Erachtens ohne weiteres vorstellen, dass es in unserem Falle zur Berstung einer Arterie der Sehnervenscheiden oder der Arteria centralis retinae gekommen wäre mit Erguss des Blutes in den Scheidenraum. Bei dem bestehenden hohen Blutdruck könnte selbst aus einer kleinen Arterie eine beträchtliche Blutung erfolgen, die dann leicht durch Kompression der Zentralgefässe des Optikus eine Behinderung des arteriellen Zuflusses und eine Stauung des venösen Abflusses mit einer gewissen Sistierung der Lymphcirkulation zur Folge hätte, wodurch das ophthalmoskopische Bild der Stauungspapille seine Erklärung finden könnte. Gestützt wird diese Annahme durch anatomische Befunde, die von Liebrecht (6) erhoben wurden. Er fand bei der mikroskopischen Untersuchung eines bereits intra vitam unter dem Bilde der Stauungspapille zur Beobachtung gekommenen traumatischen Sehnervenscheidenhämatoms eine starke Kompression der Zentralgefässe innerhalb des Optikus, Ödem des Sehnerven im Gliamantel um die peripheren Nervenbündel herum, stärkeres Ödem der Papille zwischen den Nervenfasern.

Es war nun weiter zu überlegen, ob auch die andern Eigentümlichkeiten unseres Falles — das plötzliche symptomlose Auftreten der Sehstörung, die starke Herabsetzung der Sehschärfe und der rasche Ausgang in Atrophie — durch die Diagnose einer Apoplexie in die Sehnervenscheide ebenfalls ihre Erklärung finden würden.

Bei den Fällen der Literatur mit Sektionsbefund, wo es sich, wie schon erwähnt, meist um bewusstlose, komatöse Kranke handelte, waren Angabe über die Art des Eintrittes der Sehstörung nicht erhältlich; ebenso konnten Sehprüfungen nicht vorgenommen und der Ausgang des Prozesses nicht verfolgt werden, da es bereits innerhalb kurzer Zeit zum Exitus kam.

Zwei Beobachtungen Lebers sind geeignet, diese Lücke auszufüllen. Leber (14) berichtet, dass er infolge von später anatomisch nachgewiesenen Blutungen in den Sehnervenstamm bei einem Sarkom der Orbita innerhalb von 24 Stunden fast vollständige Erblindung beobachtet habe mit rascher Entwicklung einer Sehnervenatrophie bei anfänglich vorhandenem Bilde einer Neuritis. Liegen hier die Verhältnisse natürlich etwas anders, so ist doch jedenfalls bewiesen, dass spontan erfolgte Blutungen in den Sehnervenstamm und also vermutlich auch solche in seine Scheide sehr wohl innerhalb

kurzer Zeit hochgradige Sehstörung mit baldiger Sehnervenatrophie bedingen können. Letzteres wird durch einen zweiten Befund Lebers (15) wahrscheinlich gemacht. Es fanden sich bei der anatomischen Untersuchung eines Auges mit Sehnervenatrophie die Sehnervenscheiden durch pigmentierte Wucherung des interstitiellen Gewebes stark ausgedehnt, so dass ein Bluterguss in den Scheidenraum als Ursache der Atrophie angenommen werden musste. —

Auf Grund der bisher in der Literatur vorliegenden Beobachtungen erscheint es mir wohl möglich in dem mitgeteilten Falle eine isolierte, spontan aufgetretene Hämorrhagie in die Sehnervenscheide als Ursache für die plötzlich, unter dem ophthalmoskopischen Bilde der Papillitis, erfolgte linksseitige Erblindung anzunehmen. Ein exakter Beweis für die Richtigkeit der Diagnose könnte natürlich nur durch die anatomische Untersuchung erbracht werden

---

Literaturverzeichnis.

1) Wilbrand u. Saenger. Neurologie des Auges. Bd. IV, 2. S. 536.
2) Uhthoff. Ber. über d. 38. Vers. d. ophth. Ges. S. 267.
3) Groenouw. Graefe-Saemisch, Handb. d. ges. Augenheilk. Bd. XI. 1. Abt. S. 98.
4) Uhthoff. Ber. über d. 29. Vers. d. ophth. Ges. S. 144f.
5) Liebrecht. Arch. f. Augenheilk. Bd. XXV. S. 36.
6) — v. Graefe's Arch. f. Ophth. Bd. LXXXIII, 3. S. 425.
7) Remak. Berl. klin. Wochenschr. Nr. 49. 1886.
8) Wilbrand u. Saenger. Neurol. d. Auges. Bd. IV, 2. S. 552.
9) Fürstner. Arch. f. Psychiatr. u. Nervenkrankh. Bd. VIII, 1. S. 1.
10) Uhthoff. Graefe-Saemisch, Handb. d. ges. Augenheilk. Bd. XI. 2. Abt. S. 916.
11) Freud. Wien. med. Wochenschr. Nr. 9 u. 10 1884.
12) Schnaudigel. v. Graefe's Arch. f. Ophth. Bd. XLVII, 3. S. 490.
13) Michel. v. Graefe's Arch. f. Ophth. Bd. XXIII, 2.
14) Leber. Graefe-Saemisch, Hand. d. ges. Augenheilk. 5. Aufl. S. 802.
15) — Ebenda. 5. Aufl. S. 906.

[Aus der Universitäts-Augenklinik zu Heidelberg.
(Dir.: Geh. Hofrat Prof. Dr. Wagenmann.)]

Über die Anwendung der Lokalanästhesie bei Exenteratio orbitae.

Von
Dr. Erich Seidel,
Assistent der Universitäts-Augenklinik.

Seit zwei Jahren sind an der Heidelberger Klinik mit wenigen Ausnahmen sämtliche Enucleationen in Lokalanästhesie vorgenommen worden nach dem von mir vor $1^1/_2$ Jahren beschriebenen Verfahren[1]). Bei über 80 Operationen hat sich uns diese Methode aufs trefflichste bewährt durch ihre absolute Zuverlässigkeit neben Leichtigkeit der Technik.

Auf Grund dieser guten Erfahrungen unternahmen wir den Versuch, auch die Exenteratio orbitae in Lokalanästhesie in ähnlicher Weise auszuführen. Da derselbe zu einem in jeder Weise vollkommenen Resultate führte und bisher in der Literatur über in Lokalanästhesie vorgenommenen Exenterationen der Orbita keinerlei Angaben vorliegen[2]), möchte ich über die von mir befolgte Technik kurz berichten.

Es handelte sich um eine 65jährige Bauersfrau, der bereits von anderer Seite wegen eines ausgedehnten Melanosarkoms der Sklera und Cornea der Vorschlag zur Exenteratio orbitae gemacht worden war, die am 11. X. 12 in hiesiger Klinik erfolgte.

Wir benutzten als Anästhetikum 1%iges Novocain in physiologischer Kochsalzlösung, dem auf 10 ccm 5 Tropfen Adrenalin (Parke Davis, Lösung 1 : 1000) zugesetzt wurden. Die Benutzung fertig bezogener Novocain-Adrenalinlösungen vermeiden wir absichtlich, da wir den Eindruck gewonnen

---

[1]) Klin. Monatsbl. f. Augenheilk. 49. Jahrg. S. 329. 1911.

[2]) Inzwischen ist bei der Zusammenkunft südwestdeutscher Augenärzte in Freiburg (7. XII. 12) von Axenfeld erwähnt worden, dass er bei einem ausgedehnten Bindehautcarcinom die Exenteratio orbitae in Lokalanästhesie ausgeführt habe (Klin. Monatsbl. f. Augenheilk. Januarheft. S. 83).

haben, dass solche Lösungen weniger wirksam sind. Zur Ausführung der Injektionen verwandten wir eine 2 ccm fassende Rekordspritze mit 5 cm langer, mittelstarker, gerader Hohlnadel. Bei geschlossenen Lidern wurde mit der Nadel die äussere Haut dicht neben dem knöchernen Orbitalrand an 4 Stellen, oben, unten, nasal und temporal durchstochen und unter stetem Druck auf den Spritzenstempel längs der betreffenden Orbitalwand, über deren genaue Verlaufsrichtung man sich vorher an einem Schädel der Sammlung nochmals kurz orientiert hatte, nach hinten auf das Foramen opticum zu, vorgeschoben, was sich sehr leicht bewerkstelligen liess.

Oben, unten und nasal injizierte ich nur je eine Spritze, also je 2 ccm, während temporal 4 ccm der anästhesierenden Lösung verbraucht wurden.

Die Wahl der Einstichstellung wurde getroffen mit Rücksicht auf den Verlauf der sensiblen Orbitalnerven. Am oberen Orbitalrand erfolgte der Einstich dicht unterhalb der Incissura supraorbitalis, und die Nadel wurde entsprechend dem Verlaufe des gleichnamigen sensiblen Nerven nach hinten geführt bis zur Fissura orbitalis superior. Innen wurde dicht oberhalb des Tränensacks die äussere Haut durchstochen, und die Nadel am oberen Rande der Lamina papyracea des Siebbeines vorgeschoben, längs des Nervus naso-ciliaris. Unten stach ich ein oberhalb des Foramen infraorbitale, so dass die Nadel beim Einführen in die Orbita in die Gegend der Austrittsstelle des Nervus infraorbitalis aus der Fissura orbitalis inferior zu liegen kam. Temporal befand sich die Einstichstelle in der Mitte des lateralen Orbitalrandes. Wie schon erwähnt, wurde hier die doppelte Menge des Anästhetikums verwandt, indem ich die Nadel zuerst neben der lateralen Orbitalwand horizontal nach hinten führte, längs des Verlaufes des Nervus subcutaneus malae auf das Ganglion ciliare zu, und darauf, bei der zweiten Injektion, mehr nach der Richtung nach unten, um die Fissura orbitalis inferior, als Eintrittsstelle sensibler Nerven, möglichst ausgiebig mit anästhesierender Lösung zu umspülen. Die Lider wurden nicht besonders injiziert, da durch die tiefen Orbitalinjektionen Leitungsanästhesie zu erwarten war.

28 Minuten nach Beendigung der Injektionen, deren Ausführung eine Zeit von 5 Minuten beansprucht hatte, begann die Operation, die in der üblichen Weise — Umschneiden der Lidspalte, Zurückpräparieren der Lidhaut bis zum Orbitalrand, Schnitt auf dem Orbitalrand bis zum Knochen, Ablösung des Periostes ringsherum bis weit nach hinten, Abschneiden des Orbitalinhaltes dicht am Foramen opticum — ausgeführt wurde. Während der ganzen Operation war eine in jeder Hinsicht vollkommene Anästhesie vorhanden. Die sonst bei Exenterationen der Orbita so lästigen starken Blutungen hielten sich infolge der Adrenalinanämie in sehr mässigen Grenzen, so dass sich die Operation in 17 Minuten zu Ende führen liess. Die

Lidhaut wurde zum Schluss vollständig über der Orbitalhöhle vernäht und durch Tamponade den Orbitalwänden angepresst.

Am Abend des Operationstages klagte die Patientin über Kopfschmerzen; doch befand sie sich bereits am nächsten Morgen wieder völlig wohl Die Suturen wurden am 8. Tage entfernt, und am 14. Tage erfolgte die Entlassung mit völlig reizloser fester Narbe.

Auf Grund vorstehender Erfahrung glaube ich, die Anwendung der Lokalanästhesie bei Exenterationen der Orbita empfehlen zu dürfen. Wir werden dieselbe bei Gelegenheit wieder in Anwendung bringen; doch wird die Erfahrung des Einzelnen bei der grossen Seltenheit solcher Eingriffe immer eine beschränkte bleiben.

[Aus der Universitäts-Augenklinik des Prof. Dr. G. Stanculeanu in Bukarest.]

Nachtrag:
Über Knorpelausschälung gegen Ectropium senile.

Von
Prof. Dr. L. Kugel.

Nach Absendung dieser Abhandlung, ist mir ein Fall von hochgradigem Ectropium senile vorgekommen, wo nach der Knorpelenucleation die Stellung des Lides zu wünschen übrig liess.

Da in analogen Fällen, wie oben erwähnt, sich bis dahin, immer nachträglich eine genügende Besserung einstellte, so liess ich auch in diesem Falle die Sache auf sich beruhen. — Eine Besserung trat wohl ein, war jedoch keine genügende, so dass ich 16 Tage nach der Knorpelausschälung das Szimanovskische Verfahren anwendete. — Das Endresultat war ein vorzügliches. — In diesem Falle war demnach die nachoperative Gewebskonzentration ausnahmsweise keine so starke, um den gewünschten Erfolg zustande zu bringen. —

Ich habe mich bemüssigt gefunden, diese Mitteilung zuzufügen, um die Sache richtig zu stellen, und um nicht später darauf zurückkommen zu müssen.

Über chronische endogene Uveitis.

Von

Prof. Dr. Ernst Fuchs
in Wien.

Mit Taf. X—XI, Fig. 1—36, und 22 Figuren im Text.

I. Einleitung.

Ich hatte schon lange die Absicht, die anatomischen Verhältnisse der endogenen Iritis und zwar speziell der chronischen Form zu bearbeiten, wozu ich seit Jahren Material gesammelt hatte. Dieses ist trotzdem noch spärlich, denn gerade die für die Untersuchung wichtigen leichten Fälle und die Frühstadien der Krankheit geben keine Indikation zur Enucleation und gelangen daher nur zufällig zur anatomischen Untersuchung. Den Anstoss, doch schon jetzt mit den Ergebnissen meiner Untersuchungen hervorzutreten, gab die Aufforderung, auf dem internationalen medizinischen Kongress, der im Sommer 1913 in London stattfinden soll, zu referieren, und zwar „über die Pathogenese der chronischen Uveitis mit Ausschluss der syphilitischen, tuberkulösen und sympathischen Fälle". An diese Beschränkung wird sich auch die vorliegende Arbeit halten.

Zuerst muss man sich darüber verständigen, was man unter chronischer Uveitis versteht, worunter Iritis, Iridocyclitis und Iridochorioiditis gemeint ist. Ich bezeichne als chronisch nicht jene Fälle, welche häufige Rezidiven machen, von welchen aber jede einzelne akut verläuft, wie das besonders der rheumatischen und gonorrhoischen Iritis zukommt, sondern ich nenne solche Fälle rezidivierende Iritis. Den Ausdruck chronische Iritis gebrauche ich für Fälle, welche ganz oder nahezu ganz ohne äussere Entzündungserscheinungen beginnen und so entweder Jahre hindurch verlaufen oder erst in den späteren Stadien und den schwereren Fällen mit äusseren Entzündungserscheinungen sich verbinden. Der Kranke bemerkt sein Leiden daher gewöhnlich zuerst durch die Sehstörung. Objektiv sind diese Fälle hauptsächlich gekennzeichnet durch Beschläge an der Hornhaut, hin-

tere Synechien, Glaskörpertrübungen und oft auch Veränderungen in der Aderhaut.

Es ist begreiflich, dass krankmachende Ursachen, welche geeignet sind, die Uvea zu ergreifen, bald den, bald jenen Teil derselben befallen, und es kommt deshalb auch häufig vor, dass eine zuerst in der Aderhaut sitzende Entzündung langsam nach vorn bis auf die Iris sich erstreckt und umgekehrt. Deshalb ist der allgemein gehaltene Ausdruck Uveitis ganz am Platze. Wenn man aber den Sitz der Krankheit auch im Namen genauer ausdrücken will und zwar bloss auf Grund klinisch wahrnehmbarer Kennzeichen, so muss man sich nach dem richten, was man eben klinisch wahrzunehmen imstande ist. Bei sichtbaren Veränderungen des Irisgewebes oder bei hinteren Synechien ist man berechtigt, von Iritis zu sprechen, bei ophthalmoskopisch wahrnehmbaren Herden in der Aderhaut von Chorioiditis. Es gibt aber zahlreiche Fälle, wo an der Iris keine Veränderungen zu sehen sind, sondern nur Präcipitate an der Hornhaut und vielleicht noch Glaskörpertrübungen. In diesen gewöhnlich als Iritis serosa bezeichneten Fällen scheint mir doch als klinische Bezeichnung der Name Iritis nicht berechtigt, indem meiner Ansicht nach nicht bloss die Glaskörpertrübungen sondern bei Abwesenheit sichtbarer Veränderungen an der Iris auch die Präcipitate auf den Ciliarkörper zurückzuführen sind.

Weil ich für die bezeichneten Fälle den Ursprung der Präcipitate in den Ciliarkörper verlege und diese Fälle deshalb Cyclitis nenne, ist mir die Behauptung unterschoben worden, dass die Entstehung von Präcipitaten aus der Iris überhaupt nicht existiere. Ich habe aber niemals Ähnliches behauptet oder auch nur geglaubt. In der einzigen Arbeit, in welcher ich diese Frage behandelte, heisst es vielmehr: „In Fällen, wo die Iris sehr stark infiltriert ist, mag sie vielleicht auch daran (d. i. an der Präcipitatbildung) teilnehmen“[1]). Ich habe immer nur hervorgehoben, dass in jenen Fällen, wo man klinisch an der Iris gar nichts findet, man auch nicht berechtigt ist, von Iritis zu sprechen und eine vorhandene Exsudation der Iris zuzuschreiben.

Die anatomische Untersuchung bestätigt die klinische Erfahrung, indem sie zeigt, dass tatsächlich die einzelnen Abschnitte der Uvea gesondert erkranken können. Von der Aderhaut einerseits, von Iris und Ciliarkörper anderseits ist dies lange bekannt. Es fragt sich, ob auch die Iris ohne Ciliarkörper und umgekehrt ergriffen sein können. Bei dem innigen Zusammenhang beider ist dies zwar selten, kommt

[1]) v. Graefe's Arch. f. Ophth. Bd. XXX. 3. Abt. S. 146. 1884.

aber vor. Ich habe unter den von mir anatomisch untersuchten Fällen chronischer Uveitis vier, wo bei Entzündung der Iris der Ciliarkörper dauernd frei geblieben war, also Iritis ohne Cyclitis (Fall 5, 6, 7 und teilweise auch Fall 3 der Tabelle auf S. 252). Dabei handelte es sich in diesen Fällen keineswegs um ganz leichte Iritis, denn in einem Falle war es zur Seclusio pupillae mit Vortreibung der Iris gekommen. In leichteren und frischeren Fällen von Iritis würde man vielleicht noch häufiger den Ciliarkörper frei von Entzündung finden.

Nicht so genau kann ich die Frage beantworten, ob es anatomisch eine Cyclitis ohne Iritis gibt, wie dies in der klinischen Bezeichnung „chronische Cyclitis" zum Ausdruck kommt. Ein solcher Fall klinisch reiner Cyclitis war der später zu beschreibende Fall Leitner (S. 236), in welchem bei Gegenwart massenhafter Präcipitate klinisch keine Veränderungen an der Iris nachweisbar waren. Anatomisch zeigte aber die Iris doch eine ganz leichte entzündliche Infiltration, die eben zu gering war, um klinisch wahrnehmbar zu sein. Chronische Fälle von reiner Cyclitis in meinem Sinne sind ferner jene, wo bei Heterochromie der Iris am heller gefärbten Auge Präcipitate bestehen[1]). Die anatomische Untersuchung erweist in diesen Fällen an der Iris keine Exsudation, aber eine eigentümliche Atrophie des Gewebes (siehe S. 247), welche wohl als Folge eines chronischen Entzündungsreizes gedeutet werden kann. Die einzigen Fälle, wo ich bei vollkommener Abwesenheit entzündlicher Veränderungen an der Iris kleine Lymphocytenherde am Ciliarkörper fand, betrafen zwei Augen, welche beide, klinisch normal aussehend, zugleich mit einem Orbitaltumor entfernt worden waren. Aber diese Fälle gehören wieder nicht zu jenen, welche wir klinisch als chronische Cyclitis ansprechen. Sie beweisen nur, dass eine Schädlichkeit, welche die inneren Augenhäute offenbar in ziemlich gleichmässiger Weise treffen muss, doch nur gerade einen bestimmten Abschnitt der Uvea schädigen kann.

Wenn ich also auch keinen Fall klinisch diagnostizierter chronischer Cyclitis aufweisen kann, welcher sich auch anatomisch als reine Cyclitis ohne Beteiligung der Iris erwiesen hätte, so glaube ich doch, dass dieses vorkommt, wenigstens insofern, dass nennenswerte entzündliche Veränderungen fehlen, denn die Gegenwart ganz vereinzelter Lymphocyten oder Plasmazellen im Gewebe der Iris kann ja wohl nicht als Entzündung im klinischen Sinne bezeichnet werden.

[1]) Fuchs, Über Komplikationen der Heterochromie. Zeitschr. f. Augenheilk. Bd. XV. S. 191. 1906.

In dem von mir untersuchten Falle Leitner sind die entzündlichen Veränderungen an der Iris so unbedeutend im Vergleich zu denen am Ciliarkörper, dass sie wohl in einem andern Falle chronischer Cyclitis ganz fehlen könnten. Ich möchte daher an der klinischen Bezeichnung chronische Cyclitis für alle jene Fälle festhalten, wo ohne alle wahrnehmbare Veränderung an der Iris Präcipitate bestehen.

Sowie meiner Meinung nach der Ciliarkörper nicht bloss als erster, sondern auch als einziger Teil der Uvea erkranken kann, indem die Entzündung nicht notwendig auf die Iris überzugehen braucht, so halte ich eine Cyclitis ohne Iritis auch für manche jener Fälle für wahrscheinlich, wo die Krankheit als Chorioiditis beginnt und dann ohne sichtbare Veränderungen an der Iris Präcipitate dazu kommen. Ich entsinne mich z. B. eines jungen Mädchens, wo ein frischer Aderhautherd weit vorn auftrat und gleichzeitig damit eine Menge feiner Präcipitate bei blassem Auge und normal aussehender Iris. Ich glaube, dass in solchen Fällen die Entzündung von der Aderhaut auf den flachen Teil des Ciliarkörpers übergegriffen hat. Eine Entzündung der Ciliarfortsätze dagegen dürfte wohl kaum ohne Beteiligung der Iris verlaufen.

Über das Sinnlose des Namens Iritis serosa für die Fälle chronischer Iritis mit Präcipitaten herrscht Übereinstimmung. Will man durchaus die Gegenwart von Beschlägen zum Ausdruck bringen, so möchte eher die Bezeichnung Iritis oder Cyclitis globularis passen, da globulus ein Kügelchen bedeutet. Ich halte aber auch diese Bezeichnung für entbehrlich. Die Präcipitate sind ein zwar häufiges, aber nicht unentbehrliches Kennzeichen chronischer Uveitis. Es kommt oft vor, dass in einem solchen Falle im Laufe der manchmal jahrelangen Krankheit bald Präcipitate zu sehen sind, bald nicht, und doch besteht dieselbe Art von Krankheit dauernd fort. Es verhält sich wie mit dem Hypopyon, das in einem Falle akuter Iritis von Tag zu Tag wechseln kann. Es wäre sicher absurd, die Art der Iritis nach der Gegenwart des Hypopyons zu bezeichnen. Auch die Präcipitate kennzeichnen nicht die Art, sondern nur die Verlaufsweise der Iritis, nämlich die chronische. Bei der akuten Iritis besteht das Exsudat aus polynukleären Leukocyten, welche, wenn sie genügend zahlreich, ein Hypopyon bilden. Bei der chronischen Iritis dagegen sind Lymphocyten im Kammerwasser, welchen allein die Fähigkeit zukommt, sich zu den charakteristischen Kugeln zusammenzuballen. Da die Art der Exsudatzellen wechseln kann, können, wenn auch nur ausnahmsweise, in demselben Falle Hypopyon und Präcipitate

beisammen sein, welche sich zu verschiedenen Zeiten gebildet haben, z. B. in seltenen Fällen sympathischer Ophthalmie. Die Präcipitate beweisen also nur die lymphocytäre Beschaffenheit des Exsudates und damit den chronischen Verlauf der Entzündung, nicht aber deren besondere Ätiologie und Art. Die chronischen Entzündungen sind allerdings insofern einigermassen einheitlich, als sie zumeist endogene sind, aber ausnahmsweise können sie auch exogen sein, z. B. die sogenannte traumatische seröse Iritis. Diese ist aber nicht bloss ätiologisch von der endogenen Iritis verschieden, sondern liefert auch ein ganz anderes und für sie charakteristisches anatomisches Bild. Und selbst unter den 7 Fällen traumatischer seröser Iritis, die ich bis jetzt untersuchen konnte, waren zwei, welche sich bei der anatomischen Untersuchung als sympathisierende Entzündung erwiesen (es bestand auch tatsächlich sympathische Entzündung des zweiten Auges) und daher von den fünf anderen Fällen verschieden waren. Da also die Fälle von Iritis mit Präcipitaten eine ganz verschiedene Ätiologie und verschiedene klinische Bedeutung haben können, empfiehlt es sich, die Bezeichnung Iritis serosa überhaupt fallen zu lassen und statt dessen zu sagen Iritis, bzw. Cyclitis oder Iridocyclitis chronica, unter Hinzufügung der Ätiologie (tuberculosa usw.) falls diese bekannt ist.

Zur Erforschung der Pathogenese einer Krankheit gibt es drei Wege: die klinische Beobachtung, das Tierexperiment und die anatomische Untersuchung. Die letztgenannte Methode gibt dann sicheren Aufschluss über die Ätiologie, wenn sie den Krankheitserreger in den Geweben nachzuweisen vermag. Wo dies nicht möglich ist, vermag sie doch oft unter der Menge der Befunde einzelne Typen herauszufinden, was berechtigt, für diese mit Wahrscheinlichkeit auch eine besondere Ätiologie anzunehmen. Die folgenden Untersuchungen sollen zeigen, bis zu welchem Grade es möglich ist, unter den Fällen chronischer Iritis einzelne anatomische Typen herauszuschälen.

Bevor ich die von mir untersuchten Fälle im einzelnen bespreche, schicke ich einige allgemeine Bemerkungen über die Art der Exsudation bei der chronischen Iritis voraus.

II. Exsudation bei der chronischen Uveitis.

Die frischen entzündlichen Veränderungen bestehen in zelliger Infiltration der Uvea mit Auswanderung der Zellen in das Kammerwasser und in den vorderen Teil des Glaskörpers. Die älteren Veränderungen sind Wucherung des Gewebes, besonders des ciliaren

Epithels, Verwachsungen der Teile untereinander und organisierte Exsudatmembranen.

Die Zellen, welche bei chronischer Uveitis im Gewebe der Uvea und auch frei im Kammerwasser sich finden, sind der Hauptsache nach Lymphocyten. Man ist von der ursprünglichen Ansicht, dass den Lymphocyten keine aktive Beweglichkeit zukommt, zurückgekommen; man weiss, dass sie ebenso wie die polynukleären Leukocyten aus der Blutbahn in das Gewebe auswandern. Ob es noch eine andere Quelle für die Lymphocyten gibt, nämlich die Adventitialzellen der Blutgefässe, wie Marchand glaubt, ist noch nicht mit voller Sicherheit erwiesen.

Eine Exsudation, welche ausschliesslich aus polynukleären Leukocyten oder aus Lymphocyten bestehen würde, kommt kaum vor. Auch im reinen Eiter findet man gewöhnlich einige einkernige Zellen und in einem lymphocytären Exsudat gelegentlich einige polynukleäre. Die Natur der Hauptmasse der Zellen aber hängt von dem akuten oder chronischen Verlauf der Entzündung ab. Da die akuten Entzündungen gewöhnlich durch Eiterung erregende Bakterien verursacht werden, die chronischen dagegen durch andere Mikroorganismen, als Tuberkelbacillen, Spirochäten usw., oder durch Toxine, wie vermutlich in vielen Fällen chronischer Uveitis, so wird die Zellform des Exsudates in zweiter Linie durch Ätiologie bestimmt. Dies ist aber nur mit Einschränkung der Fall, weil dieselbe Ursache nicht selten bald akute, bald chronische Entzündung zur Folge haben kann.

Dass die zellige Beschaffenheit des Exsudates in erster Linie von der Intensität der Entzündung und nicht von der Art der Noxe abhängt, möge durch folgendes Beispiel erläutert werden. Bei der Endophthalmitis nach perforierender Verletzung, wo die eingedrungenen Bakterien vom Glaskörper aus auf die inneren Augenhäute wirken, produziert die Netzhaut reichlich polynukleäre Leukocyten, während die darunter liegende Aderhaut, weil durch die Netzhaut geschützt und daher weniger ergriffen, häufig nur von Lymphocyten infiltriert ist. Desgleichen findet man, wenn im vorderen Teil des Glaskörpers ein Abscess, aus polynukleären Leukocyten bestehend, sich gebildet hat, im hinteren Teil der Netzhaut, welcher vom Ausgangspunkt der Entzündung entfernter ist, oft fast nur Lymphocyten. Umgekehrt kann bei blosser Toxinwirkung, wenn sie nur stark genug ist, das Exsudat aus polynukleären Leukocyten gebildet werden (siehe die auf S. 279 angeführten Beispiele).

Die zellige Beschaffenheit des Exsudates hängt auch ab von dem

Stadium, in welchem man das Exsudat untersucht. Wenn man in die Peritonealhöhle einer Maus oder eines Meerschweinchens Bouillon oder gewisse Bakterientoxine einspritzt, erhält man innerhalb der ersten Stunden ein fast nur aus Lymphocyten bestehendes Exsudat, dem sich im weiteren Verlauf immer mehr polynukleäre Leukocyten beimengen, so dass diese bald überhand nehmen[1]).

Bei der chronischen Uveitis besteht, entsprechend dem chronischen Charakter der Entzündung, das Exsudat fast ausschliesslich aus Lymphocyten. Dies gilt sowohl für die Exsudatzellen im Gewebe der Uvea als auch für die, welche das freie Exsudat in der Kammer bilden. Viele Lymphocyten erfahren später eine Veränderung: ihre Kerne werden grösser, oft länglich, chromatinarm, und auch der Protoplasmaleib der Zellen vergrössert sich. Diese grossen einkernigen Zellen kann man als grosse Lymphocyten bezeichnen, welche innerhalb des Gewebes der Uvea gegenüber den kleinen Lymphocyten verhältnismässig selten sind, während sie im Kammerexsudat die Majorität bilden. Ich bin also der Meinung, dass die grossen Lymphocyten aus den kleinen hervorgegangen sind und nicht, wie manche (Lossen) meinen, aus Endothelien. Ich habe nur in einem einzigen Falle im Kammerexsudat grosse einkernige Zellen gesehen, welche sich als abgestossene Endothelien dadurch verrieten, dass sie noch in grösseren Verbänden beisammen waren; sie sahen aber wesentlich verschieden von den grossen Lymphocyten aus. Auch ist in der Mehrzahl der Fälle, wo die vordere Kammer reichlich grosse Lymphocyten beherbergt, das Endothel der Descemeti normal, von einem Abfallen der Endothelzellen nichts zu sehen. Wenn im Kammerwasser nebst grossen Lymphocyten reichliche polynukleäre Leukocyten vorhanden sind, entwickeln sich die ersteren manchmal zu Phagocyten (Makrophagen nach Metschnikoff), welche die polynukleären Zellen aufnehmen, wovon später noch die Rede sein wird (S. 230).

Im Gewebe der Uvea trifft man bei chronischer Uveitis ausser den Lymphocyten und sehr vereinzelten polynukleären Leukocyten Mastzellen, eosinophile Zellen und Plasmazellen an. Die Frage nach der Herkunft und dem spezifischen Charakter dieser Zellen ist noch nicht endgültig gelöst. Mastzellen sind bei der chronischen Uveitis ein häufiger, eosinophile Zellen ein seltener Befund. Von Plasmazellen sind vereinzelte regelmässig anzutreffen. Ausnahmsweise kann aber die Iris von Plasmazellen und sogar ausschliesslich von solchen ganz dicht durchsetzt sein.

[1]) A. Wolff u. A. v. Torday. Berl. klin. Wochenschr. Nr. 49. 1904.

Die akute Iritis (bei eitriger Infektion) ist also durch polynukleäre Leukocyten, die chronische Iritis durch Lymphocyten und Plasmazellen in ihrem Gewebe ausgezeichnet. Dies ist aber niemals in ausschliesslicher Weise der Fall. Bei der eitrigen Iritis findet man immer auch einzelne Lymphocyten und manchmal sogar Plasmazellen, z. B. in dem auf S. 230 erwähnten Falle von Iritis mit Hypopyon infolge eines grossen Diplobacillengeschwüres der Hornhaut. Umgekehrt wird man bei der chronischen Iritis oft vereinzelte polynukleäre Leukocyten antreffen. In den Taf. X, Fig. 1—5 sind Ausschnitte aus der Iris bei den verschiedenen Formen der Iritis wiedergegeben. Fig. 1 ist einem Falle chronischer Iritis mit Präcipitaten entnommen. Nebst kleinen, stark gefärbten Kernen, deren Protoplasma nicht deutlich ist, d. i. Lymphocyten, bemerkt man eine mässige Anzahl von Plasmazellen, deren Kern randständige Granulationen trägt und excentrisch in dem grossen Protoplasma liegt. Fig. 2 entstammt einem Falle von seröser traumatischer Iritis und zeigt die Iris vollgepfropft mit Plasmazellen, so dass sich dieselben stellenweise epithelartig abplatten; zwischen ihnen verschwinden die Stromazellen und die wenigen Lymphocyten fast ganz[1]). Den Gegensatz zu diesen chronischen Fällen bildet Fig. 3, die einem Auge entnommen ist, welches 9 Tage vorher eine perforierende Hornhautverletzung erlitten hatte. Es bestand eine akute eitrige Endophthalmitis: Hypopyon, Eiterklumpen in der Pupille, eitriges Exsudat auf dem Ciliarkörper und auf der Netzhaut. Man bemerkt in der Iris mehrkernige und einkernige Zellen. Die ersteren sind polynukleäre Leukocyten; unter den letzteren sind die kleinen runden Kerne ohne Protoplasma Lymphocyten, während die grösseren und oft länglichen Kerne teils grossen Lymphocyten angehören, teils Stromazellen, deren Fortsätze nicht mehr sichtbar sind. Von den Veränderungen bei der chronischen Iritis, welche in Fig. 4 und 5 dargestellt sind, wird später die Rede sein.

Eine Form der Exsudation, die für chronische Uveitis besonders

---

[1]) 1905 gab ich als erster (Sympathisierende Entzündung. v. Graefe's Arch. f. Ophth. Bd. LXI. S. 439) den histologischen Befund dreier Fälle seröser traumatischer Iritis, wozu ich seitdem noch vier weitere Fälle bekam. Ich hatte damals den Plasmazellen keine Beachtung geschenkt und ergänze daher jetzt meine damalige Beschreibung dahin, dass sich diese Zellen in allen 7 Fällen fanden, und zwar manchmal sehr reichlich, so wie es Fig. 2 darstellt. In einem andern Falle bestanden daneben knötchenförmige Anhäufungen von Lymphocyten, während die Plasmazellen keine Knötchen, sondern nur eine diffuse Infiltration bildeten, ein Verhalten, dem ich wiederholt bei Iritis verschiedener Ätiologie begegnete.

charakteristisch ist, wird durch die Präcipitate an der hinteren Hornhautwand gebildet. Dem klinischen Bilde der Hornhautbeschläge entsprechen anatomisch zwei verschiedene Zustände, welche ich als Pseudopräcipitate und echte Präcipitate unterscheide, wenn sie auch klinisch oft nicht auseinander zu halten sein dürften.

1. Die Pseudopräcipitate bestehen darin, dass die hintere Hornhautfläche von einem fortlaufenden Zellenbelag überzogen wird, der ungleichmässig dick ist. Während er im allgemeinen dünn und stellenweise lückenhaft ist, wird er an andern Stellen so dick, dass in die Kammer vorragende Hügel entstehen (Taf. X, Fig. 6). Die den Belag bildenden Zellen liegen anfangs ganz locker beisammen (Taf. X, Fig. 8), später vergrössern sich die Zellen durch Aufquellen und können teilweise

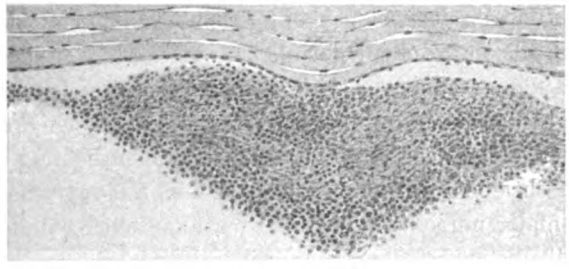

Fig. 1.

miteinander verschmelzen (Taf. X, Fig. 7). Die der Kammer zugewendete Oberfläche der Zellhügel ist nicht glatt, und die Hügel grenzen sich auch nicht scharf gegen den übrigen Belag ab (Fig. 6 u. 8). Manchmal nimmt der Belag samt den Prominenzen nur die untere Hälfte der Hornhaut ein. Das Endothel ist unter den Pseudopräcipitaten häufig verändert; einzelne Zellen sind aufgequollen und andere abgefallen (Fig. 7 u. 8), was sich aus dem etwas akuteren Charakter der Entzündung erklärt, bei welcher die Pseudopräcipitate vorkommen.

Eine besondere Art vom Pseudopräcipitaten fand ich in einem Fall von traumatischer seröser Iritis. Nach einer perforierenden Hornhautverletzung war es zu einer Iridocyclitis gekommen, in deren Verlauf grosse, graue, speckig aussehende Präcipitate in den mittleren Teilen der Hornhaut entstanden. Dieselben hatten sich, wie Textfig. 1 zeigt, dadurch gebildet, dass sich grössere Fibringerinnsel an die Hornhaut angelegt hatten. An deren freier Oberfläche hafteten zahlreiche einkernige Leukocyten, so dass die Gerinnsel einen Zellenmantel be-

kamen. Auch innerhalb der Gerinnsel sieht man Kerne, teils in grösseren Abständen stehend, teils in dichten Haufen. Von ersteren ist nicht zu sagen, ob sie Zellen angehören, welche bei der Gerinnung des Fibrins mit eingeschlossen wurden, oder welche später in das Gerinnsel einwanderten. Dagegen ist der letztere Vorgang wohl sicher anzunehmen für die starken Kernanhäufungen, welche sich bis an den äusseren Zellenmantel verfolgen lassen.

Die Pseudopräcipitate finden sich am häufigsten bei leichter traumatischer Iritis. Ich zweifle nicht, dass z. B. die Präcipitate, welche man manchmal nach einer Staroperation bei nur wenig gereiztem Auge sieht, dahin gehören, soweit es sich nicht um Linsenpräcipitate handelt. Anatomisch habe ich ferner die Pseudopräcipitate in den als seröse traumatische Iritis bezeichneten Fällen gefunden, von welchen ich bis jetzt sieben untersuchen konnte. In diesen Fällen überzieht ein gleicher Zellenbelag auch oft die vordere Irisfläche, so dass dann die Kammerwände durchwegs mehr oder weniger von Exsudatzellen belegt sind. Ebenso verhält es sich auch in den Fällen seröser traumatischer Iritis, welche seit meiner Veröffentlichung von andern Autoren beschrieben wurden, wo nach Beschreibung und Abbildung es sich ebenfalls um einen ziemlich kontinuierlichen, stellenweise verdickten Zellenbelag an der Descemetschen Membran handelte[1]).

Straub[2]) behandelt auf Grund experimenteller traumatischer Iridocyclitis auch die Frage der Präcipitate, beschreibt sie und bildet sie gleichfalls als einen kontinuierlichen, stellenweise verdickten Zellenbelag an der Descemeti ab. Die Ursache davon soll Anlockungsstoff für Leukocyten in den hintersten Hornhautschichten sein. Der anfangs kontinuierliche Zellenbelag soll später in getrennte Zellgruppen zerfallen; es verschwinden an den einen Stellen die Zellen wieder von der Descemeti und sammeln sich an andern dagegen an, indem von den stehen gebliebenen Zellen eine chemotaktische Wirkung auf die frei im Kammerwasser befindlichen Leukocyten ausgehen soll. Meines Erachtens ist es nicht nötig, für den kontinuierlichen Zellenbelag eine von der hinteren Hornhautschicht ausgehende Anlockerung anzunehmen, denn es ist in diesen Fällen eben die ganze Wand der Vorderkammer oft von Zellen belegt, so wie sich in einem Gefäss, das eine Flüssigkeit mit suspendierten Teilchen enthält, diese nicht bloss auf den Boden, sondern auch an die Seitenwände des Gefässes

[1]) Gilbert. v. Graefe's Arch. f. Ophth. Bd. LXXVII. S. 220. — Rubert. v. Graefe's Arch. f. Ophth. Bd. LXXVIII. S. 275.

[2]) Nederlandsch Tijdschrift vor Geneeskunde. Nr. 3. 1912.

sich anlegen. Dass sich im Auge die Zellen meist mehr an die Hornhaut als an die Iris anschlagen, ist leicht aus der Zentrifugalkraft zu verstehen. Noch weniger erforderlich aber ist es, zu erklären, wie aus diesem kontinuierlichen Belag die einzelnen Präcipitate mit dazwischen klarer Hornhaut sich entwickeln, denn eine solche Entwicklung findet tatsächlich nicht statt. Ich bin überzeugt, dass der von Straub experimentell erzeugte Belag niemals zu wohl umschriebenen Zellkonglomeraten mit dazwischen klarer Hornhaut geworden wäre, welcher Zustand den echten Präcipitaten entspricht. Diese sind nach der Art der Entstehung von den Pseudopräcipitaten grundsätzlich verschieden. Sie kommen auch nur der endogenen Iritis zu, während in den traumatischen Fällen die klinisch sichtbaren Beschläge durch

Fig. 2. Vergr. 10 : 1.

Pseudopräcipitate gebildet werden. Ausnahmen kommen ja natürlich vor. Klinisch konnte ich einige Male nach perforierender Verletzung typische in Dreiecksform angeordnete echte Präcipitate sehen und in zwei Fällen konnte ich solche auch anatomisch feststellen, nämlich in den weiter unten beschriebenen Fällen von seröser traumatischer Iritis mit sympathischer Erkrankung des zweiten Auges, wo echte Präcipitate neben Pseudopräcipitaten vorhanden waren.

2. Die echten Präcipitate sind wohl abgegrenzte, mehr kompakte Zellkonglomerate. Zuweilen sind sie kugelförmig (Taf. X, Fig. 23), so dass sie der Descemeti nur mit einem kleinen Teil ihres Umfanges anliegen, gewöhnlich aber sind sie hügelförmig mit steil abfallenden Rändern (Taf. X, Fig. 9) oder flach, beetartig (Textfig. 2). Ihre Oberfläche ist zwar nicht glatt, indem einzelne Zellen mehr vorspringen als andere, aber sie ist doch nicht so unregelmässig wie bei den Pseudopräcipitaten. Zwischen den einzelnen Präcipitaten ist die Descemeti entweder ganz frei oder nur hier und da mit einzelnen Zellen oder ganz kleinen unregelmässigen Zellaggregaten belegt, aber selbst in letzterem Falle ist das anatomische Bild doch wesentlich von den Pseudopräcipitaten

verschieden. Unter den echten Präcipitaten ist das Endothel normal (Fig. 9, 23), nur unter besonders grossen und alten Präcipitaten wird es lückenhaft.

Der Unterschied zwischen Pseudopräcipitaten und echten Präcipitaten liegt in der Art ihrer Entstehung. Im ersten Falle legen sich die Leukocyten aus dem Kammerwasser einzeln an die Hornhaut an. Im zweiten Falle vereinigen sich die Leukocyten zuerst zu kugligen Ballen, welche frei im Kammerwasser herumschwimmen und dann erst als Ganzes an die Hornhaut sich anlegen. So ist z. B. das in Fig. 23 abgebildete Präcipitat noch nicht zur festen Anlegung an die Hornhaut gekommen. In dieser Art hat man sich dies ja auch früher vorgestellt und deshalb diesen Gebilden den Namen Präcipitate gegeben. Dieser Hergang wird bewiesen durch das Vorkommen ganz runder Zellkugeln, welche man an der Descemeti allerdings nur ausnahmsweise, dagegen häufiger in vollkommener Form auf der Iris findet. Ein späteres Wachstum der Präcipitate ist dadurch nicht ausgeschlossen. Es ist ein solches manchmal schon klinisch wahrzunehmen, und man kann sogar zwei benachbarte Präcipitate sich allmählich so vergrössern sehen, dass sie endlich zusammenfliessen, und eine Bisquitform entsteht. Für späteres Wachsen spricht auch die Tatsache, dass die meisten Präcipitate nicht Kugeln, sondern flache, der Hornhaut aufsitzende Halbkugeln sind. Diese Form ist aus den ursprünglich kleinen, kugelförmigen Beschlägen dadurch entstanden, dass sich neue Zellen einzeln aus dem Kammerwasser an die Oberfläche derselben anlegten, und zwar vor allem in dem toten Winkel, welcher zwischen der Descemeti und dem Abhang der Kugel eingeschlossen ist[1]). Da das Anlegen einzelner Zellen infolge der Zentrifugalkraft an die hintere Hornhautfläche geschieht, nicht aber auf die vordere Irisfläche, so findet man auf letzterer viel häufiger die rein kugelförmigen Präcipitate als auf ersterer, wo sie eine Seltenheit sind.

Der Unterschied zwischen echten und Pseudopräcipitaten zeigt sich schön in dem folgenden Befund, welcher dem einen der früher erwähnten Fälle seröser traumatischer Iritis, gefolgt von sympathischer Entzündung des andern Auges, entnommen ist. Der 68jährige Kranke

---

[1]) Die Neigung im Kammerwasser schwebender Zellen, sich gerade an den Rand etwa vorhandener Präcipitate anzulegen, wird sehr deutlich durch Fälle folgender Art demonstriert: Wenn bei Gegenwart von Präcipitaten eine Blutung in die Kammer auftritt, sieht man manchmal später, wenn die Hauptmasse des Blutes sich resorbiert hat, dass jedes Präcipitat von einem feinen roten Ringelchen umgeben ist.

war an beiden Augen wegen Glaukom iridektomiert worden. Das linke Auge war zur Zeit der Operation schon erblindet. Hier ging der Augendruck nach der Operation nicht herab, die Narbe wurde ektatisch, das Auge blieb gereizt, und 7 Wochen nach der Operation brach eine sympathische Entzündung am rechten Auge aus, welches die Iridektomie gut überstanden hatte. Das linke, sympathisierende Auge wies zahlreiche graue, speckige Präcipitate auf, so dass man diesen Fall wohl als seröse traumatische Iritis bezeichnen durfte. Die mikroskopische Untersuchung ergab die Gegenwart zahlreicher echter Präcipitate, welche den mittleren Teil der Hornhaut einnahmen (Textfig. 2). Ausserdem fand sich aber, und zwar im unteren Teil der Hornhaut, auch ein ganz lockerer Zellbelag, welcher stellenweise zu grösseren Häufchen, Pseudopräcipitaten sich erhebt, die also hier neben echten Präcipitaten liegen. Ein gleicher lockerer Belag überzieht auch den unteren Teil der Iris, wo er stellenweise fast so dick wird wie die Iris selbst. Geringere lockere Zellanhäufungen bestehen ferner auf dem Ciliarkörper und im circumlentalen Raum der unteren Seite. All die Zellen nun, welche lose auf der Hornhaut, Iris und Ciliarkörper liegen, sind fast ausschliesslich eosinophile Zellen; nur ganz vereinzelt sind Lymphocyten dazwischen zu sehen. Selbstverständlich bestehen auch die vorhandenen Pseudopräcipitate aus eosinophilen Zellen. Dagegen liegen im Gewebe der Uvea, welche die für sympathisierende Entzündung charakteristischen Veränderungen aufweist, nur äusserst wenige eosinophile Zellen, so dass man Mühe hat, sie überhaupt zu finden. Ebenso entbehren auch die echten Präcipitate dieses Auges dieser Zellen; sie sind wie gewöhnlich aus einer zusammenhängenden Protoplasmamasse mit eingelagerten grossen Kernen und etwas Pigment zusammengesetzt. Einzelne eosinophile Zellen liegen nur an der Oberfläche der Präcipitate, wohin sie sich aus dem Kammerwasser niedergeschlagen hatten und von wo aus sie manchmal in die Randteile der Präcipitate eingedrungen sind (die stark granulierten Zellen in Fig. 9). Dass der Belag eosinophiler Zellen auf den Präcipitaten nicht stärker ist, erklärt sich aus dem Umstand, dass die Hauptmasse dieser Zellen im unteren Teile der Kammer liegt, während die Präcipitate die mittleren Teile der Hornhaut einnehmen.

Es bestand in diesem Falle offenbar erst eine Entzündung, welche wie die sympathisierende, sich vornehmlich im Gewebe der Uvea abspielte und nicht mit der Bildung eosinophiler Zellen verbunden war; aus dieser Zeit stammen auch die echten Präcipitate. Dann kam in

der jüngsten Zeit ein Nachschub von Entzündung, welcher sich durch reichliche Auswanderung von Zellen an die Oberfläche auszeichnete, sowie dadurch, dass diese Zellen fast ausschliesslich eosinophile sind. Diese bilden an der Hornhaut einige Pseudopräcipitate. Wir sehen also echte und Pseudopräcipitate nebeneinander, welche in diesem Falle nicht bloss durch ihre Form, sondern auch durch die Art der sie zusammensetzenden Zellen sich als grundsätzlich verschieden erweisen.

Der vorstehende Fall ist auch dadurch bemerkenswert, dass es sich um eine rein lokale Eosinophilie handelte, denn in dem Blute, welches die Blutgefässe des Auges reichlich erfüllte, konnte ich keine einzige eosinophile Zelle nachweisen. Neben den eosinophilen Zellen waren im Exsudate nur noch Lymphocyten, aber keine polynukleären Leukocyten, was mit der Ansicht übereinstimmt, dass polynukleäre Leukocyten und eosinophile Zellen sich ausschliessen, indem die ersteren durch Reize angezogen werden, welche die letzteren abstossen. Gegen die Annahme, dass die lokale Eosinophilie dadurch entstehe, dass die Lymphocyten Trümmer roter Blutkörperchen aufnehmen, spricht der Umstand, dass in diesem Falle keine Anzeichen eines Blutergusses vorlagen. Endlich ist bemerkenswert, dass der Entzündungsreiz im Laufe der Krankheit offenbar eine Änderung erfahren hatte, da erst der letzte entzündliche Nachschub die eosinophilen Zellen brachte.

Auch in dem zweiten Falle seröser traumatischer Iritis, welcher zu sympathischer Erkrankung des andern Auges Veranlassung gegeben hatte, bestanden echte Präcipitate nebst Pseudopräcipitaten, nur waren hier beide von derselben Zellenart, nämlich gewöhnlichen Lymphocyten, gebildet. Offenbar hatte sich die Hauptmenge der in die Kammer ausgetretenen Zellen an die Hornhaut angelegt, bevor sie sich zusammenballten, so dass im unteren Teil der Hornhaut ein zusammenhängender Zellbelag mit hügelartigen Verdickungen entstanden war. Ein kleinerer Teil der Zellen war aber so lange suspendiert geblieben, dass es zur Konglomerierung kam, und die gebildeten Zellkugeln in den mittleren Teilen der Hornhaut sich anlegten. Hier bildeten sich also, im Gegensatz zum ersten Fall, die echten Präcipitate später als die Pseudopräcipitate.

Ein kontinuierlicher Zellenbelag im unteren Teile der Hornhaut, auf welchen nach oben einzelne Zellhaufen folgen, kommt manchmal vor und kann, nach einem von mir untersuchten Falle zu urteilen, vielleicht auch noch auf folgende Weise entstehen. Es sind zuerst echte Präcipitate da, welche sich durch Anlegung neuer Zellen verbreitern, so dass sie schliesslich zu einem zusammenhängenden Belage verschmelzen, was natürlich im untersten Teile der Hornhaut zuerst eintreten müsste.

Es ist nicht zu leugnen, dass durch ähnliche Fälle der Unterschied zwischen echten und Pseudopräcipitaten sich verwischt, ja wirkliche Übergänge zwischen beiden vorkommen. Die Natur hält sich eben nicht an die scharfen Grenzen, welche wir im Interesse der Forschung ziehen. Dies hindert mich aber doch nicht zu glauben, dass im ganzen ein prinzipieller Unterschied zwischen den beiden Arten von Präcipitaten besteht. Derselbe hat auch klinische Bedeutung, indem die echten Präcipitate vor allem der spontanen chronischen Iritis zukommen, die Pseudopräcipitate aber den mehr akut verlaufenden Fällen, besonders traumatischen Ursprungs.

Echte Präcipitate und Pseudopräcipitate dürften oft auch klinisch zu unterscheiden sein, namentlich bei Betrachtung der Hornhaut mit starker Vergrösserung. Die Pseudopräcipitate sind gewöhnlich klein, nicht sehr regelmässig rund und nicht ganz scharf begrenzt und, weil sie kein Pigment enthalten, weiss oder grau. Die echten Präcipitate sind manchmal auch klein, oft aber sind sie grösser, und sie sind es hauptsächlich, welche zu den sogenannten speckigen Beschlägen heranwachsen; sie sind regelmässig rund, scharf begrenzt, oft etwas gelblich oder bräunlich. Sie können monatelang bestehen, während die Pseudopräcipitate von kürzerer Dauer sind. Da aber doch in vielen Fällen die klinische Unterscheidung zwischen echten und Pseudopräcipitaten schwierig sein dürfte, empfiehlt es sich, diese Unterscheidung vorläufig nur auf pathologisch-anatomischem Gebiete zu machen.

Sowohl die echten als die Pseudopräcipitate sind der Hauptsache nach aus Lymphocyten zusammengesetzt. Es wurde bereits hervorgehoben (S. 206), dass schon die Infiltration in der Iris im wesentlichen aus Lymphocyten besteht, welche aber hier kleiner sind als die im Kammerwasser befindlichen. Letztere scheinen mir aus ersteren zu entstehen und zwar durch Quellung im Kammerwasser. Diese grossen Lymphocyten sind es, welche die Beschläge zusammensetzen. Die Konturen der einzelnen Zellen sind in den Pseudopräcipitaten gewöhnlich noch gut zu unterscheiden (Fig. 7 u. 8). Bei den echten Präcipitaten verhält sich dies nach dem Alter der Präcipitate verschieden. In den jungen Präcipitaten sind die Zellgrenzen noch deutlich, die Kerne sind klein, rund, gut tingiert, granuliert (Fig. 23), in den älteren Präcipitaten dagegen sind die Zellen zusammengeflossen, so dass in einer gemeinschaftlichen Protoplasmamasse Kerne liegen, welche hier grösser, länglich oder nierenförmig, blasser tingiert und wenig oder gar nicht granuliert sind (Fig. 9). Zuweilen stehen die Kerne stellenweise besonders dicht und nehmen eine halbkreisförmige

Anordnung wie in Riesenzellen an. In älteren Präcipitaten sieht man auch einzelne sehr lang gestreckte Kerne.

Viele Präcipitate bestehen bloss aus zusammengebackenen Lymphocyten; andere schliessen vereinzelte polynukleäre Zellen ein, wenn solche im Kammerwasser vorhanden sind. Diese Zellen werden von Lymphocyten nur mitgerissen, denn sie selbst haben nicht die Fähigkeit, zu Klumpen zusammenzubacken. Manchmal schliessen die Präcipitate stellenweise ein sehr feines Netz von Fibrin ein. Vakuolen in der Grundsubstanz der Präcipitate sind nicht selten, doch mögen sie manchmal nur Härtungsprodukt sein. Ein gewöhnlicher Einschluss sind Pigmentkörnchen. Dieselben stimmen ihrem Aussehen nach mit den Pigmentkügelchen der Chromatophoren der Uvea überein, und sie gelten daher als Beweis der Abstammung der Präcipitate aus der Uvea. Wenn nur wenig Pigment vorhanden ist, liegen die feinen Körnchen einzeln im Protoplasma neben dem Kern. Bei grossem Pigmentgehalt verschmelzen die Körnchen zu grossen Kugeln, vielleicht Tropfen, welche den Kern ganz verdecken können (Taf. X, Fig. 15). Solche Präcipitate sehen auch bei der klinischen Betrachtung braun oder schwarz aus. Dass Präcipitate schon bei ihrem Entstehen dunkel pigmentiert sein können, habe ich öfter klinisch beobachten können. Davon ist zu unterscheiden die zunehmende Pigmentierung, welche manche Präcipitate in dem Masse zeigen, als sie älter werden.

Fast alle Autoren stimmen darin überein, dass die Präcipitate durch im Kammerwasser suspendierte Lymphocyten gebildet werden, und dass das Endothel der Descemeti damit nichts zu tun hat, da es ja unter den Präcipitaten zumeist unverändert gefunden wird. Dagegen gehen die Meinungen darüber auseinander, wie die Lymphocyten zu Haufen sich aggregieren. Nach der Ansicht einiger schlagen sich zuerst einzelne Zellen auf die Descemeti nieder, und an diese legen sich später immer neue Zellen an, sei es, dass die Unebenheit, welche durch die bereits angeklebten Zellen gebildet wird, für neue Zellen einen Halt gibt, sei es infolge einer chemotaktischen Wirkung, welche von den bereits anhaftenden Zellen ausgeht (**Straub**). Die Entstehung der Beschläge durch Haften immer neuer Zellen gilt sicher für die Pseudopräcipitate. Bezüglich der echten Präcipitate dagegen halte ich an der alten Anschauung fest, dass die Zusammenballung der Zellen bereits im Kammerwasser geschieht, und die so gebildeten Klümpchen durch die Zentrifugalkraft an die Hornhaut angeschleudert werden. Für diese Entstehungsweise spricht:

1. die oft ganz runde Form der Präcipitate mit ziemlich glatter Oberfläche[1]),

2. dass bei chronischer Uveitis so oft nur ganz wenige Präcipitate in einer sonst vollkommen klaren Hornhaut liegen, dass also zwischen grösseren Zellkugeln die Hornhaut frei von Zellenbelag ist,

3. das schon von Arlt mit Recht betonte Verhalten, dass die Präcipitate mit Vorliebe eine dreieckige Fläche mit der Spitze nach oben einnehmen, innerhalb welcher die kleinsten Präcipitate an der Spitze, die grössten an der Basis liegen. Arlt hat sie mit der Anordnung des Kieses verglichen, wenn man denselben durch ein Drahtnetz wirft, um ihn von grösseren Steinen zu reinigen. Wenn sich die Zellen zuerst einzeln an die Hornhaut legen, wäre es wohl verständlich, dass der Belag im unteren Teil der Hornhaut dicker ist als im oberen, wenn im unteren Teil der Kammer mehr Zellen suspendiert sind, aber es wäre nicht zu begreifen, dass das Ganze in eine obere Spitze ausläuft. In demselben Sinne spricht, dass auch Klümpchen anderer Art, welche nicht aus einzelnen Zellen zusammengesetzt sind, wie die später zu erwähnenden Linsenpräcipitate, zuweilen dieselbe dreieckige Gruppierung einnehmen.

Wenn die Anordnung der Präcipitate ganz regellos ist, mag der Zufall eine Rolle spielen. Wenn dagegen die Präcipitate eine bestimmte, aber von der Dreiecksforms abweichende Anordnung zeigen, muss eine besondere Ursache hierfür gesucht werden. Eine regelmässige Anordnung kommt zuweilen in der Form vor, dass eine Gruppe meist sehr feiner Präcipitate ein gewöhnlich vertikal ovales Areal in der Mitte der Hornhaut einnimmt. Grössere, speckige Präcipitate finden

---

[1]) Leber (Ber. über d. 12. Vers. d. ophth. Ges. in Heidelberg. 1879) erklärt die runde Form mancher Beschläge durch die Annahme, dass diese aus einem Gerinnsel bestehen, welches die zelligen Elemente einschliesst, und das sich später zusammenzieht. Die meisten Präcipitate enthalten aber kein Gerinnsel (z. B. das in Fig. 23 abgebildete). Auch die Ansicht von Harms (Klin. Monatsbl. f. Augenheilk. Bd. II. S. 29. 1904) scheint mir nicht zutreffend, dass sich zuerst unregelmässige Klumpen auf die Descemeti niederschlagen, aus welchen dann durch weitere Auflagerung von Zellen zuerst runde und dann durch Ausfüllung des toten Winkels halbkuglige Präcipitate entstehen. Ich verstehe nicht, warum die Auflagerung von Zellen die unregelmässigen Klumpen nicht von vornherein zu halbkugligen Gebilden machen sollte. Die Abrundung der anfangs unregelmässigen Zellklumpen zu Kugeln erfolgt meiner Ansicht nach so, dass sie durch längere Zeit in der Kammer hin und her geschleudert werden, bevor sie an der Hornhaut festhaften. Sie werden dadurch gleichsam abgeschliffen, indem einzelne über die Oberfläche hervorragende Zellen wieder losgerissen werden.

sich manchmal besonders entlang dem Rande der Hornhaut. Zuweilen entspricht die Lage der Präcipitate entzündlichen Herden in der Hornhaut. Ich führe als Beispiel eine 41jährige Kranke an, welche, sonst gesund, an beiden Augen an tiefer Skleritis und sklerosierender Keratitis erkrankt war. Auf dem rechten Auge war die Entzündung schon abgelaufen und bestanden keine Präcipitate. Auf dem linken Auge (Textfig. 3) sind die Infiltrate in der Hornhaut randständig und zumeist halbkreisförmig. Die frischen Herde sind in ihrer ganzen Ausdehnung gleichmässig trübe und sind an ihrer hinteren Fläche mit Präcipitaten besetzt. An den Herden *a* und *b*, welche genau halbkreisförmig sind, liegen die Präcipitate dem Rande entlang, besonders regelmässig im Herde *b*. Der Herd *c* ist von unregelmässiger Form, und auch die Präcipitate sind hier unregelmässig angeordnet. Die älteren Herde *d* und *e* sind weitgehend aufgehellt, so dass auf den ersten Blick nur ein schmaler, regelmässiger, grauer Halbkreis sichtbar ist; erst bei fokaler Beleuchtung gewahrt man, dass auch innerhalb des Halbkreises die Hornhaut zart getrübt ist. Entsprechend diesen beiden Herden bestehen keine Präcipitate und ebenso wenig in den übrigen Teilen der Hornhaut. — Ich erkläre mir die Fälle von besonderer Anordnung der Präcipitate durch die Annahme, dass an bestimmten Stellen der Hornhaut die hintere Fläche von einem dünnen Gerinnsel aus dem Kammerwasser überzogen ist, wodurch das Haften der im Kammerwasser schwimmenden Zellklumpen begünstigt wird. In dem Falle von sklerosierender Keratitis ist es ja nicht schwer, sich vorzustellen, dass solche Gerinnsel sich gerade dort bilden, wo in der Hornhaut selbst eine Infiltration besteht. Ich erinnere daran, dass man beim Ulcus serpens einen Fibrinbelag an der Descemeti entsprechend dem Sitze des Geschwüres in den vorderen Schichten häufig genug anatomisch nachgewiesen hat.



Fig. 3.

Bei der Entstehung von Präcipitaten jeder Art ist gewiss dem Kammerwasser eine Rolle zuzuschreiben. Dass dasselbe bei Entzündung eine klebende Wirkung besitzt, erkennt man an dem raschen Entstehen von Verklebungen der Iris mit der Linse, an dem Ankleben von roten Blutkörperchen, Pigmentschollen und Linsenbröckeln an der hinteren Hornhautwand. Durch diese klebende Kraft erklärt sich die Entstehung eines kontinuierlichen Zellüberzuges an der Descemeti

im Falle von Pseudopräcipitaten und das Zusammenkleben der Lymphocyten schon im Kammerwasser im Falle der echten Präcipitate. Allerdings muss noch ein besonderes Verhalten der Lymphocyten selbst angenommen werden, denn bei den polynukleären Leukocyten kommt ein solches Verkleben untereinander nicht vor. Es ist wahrscheinlich, dass die in die Kammer ausgetretenen Lymphocyten durch Adsorption einer im Kammerwasser enthaltenden klebenden Substanz selbst eine klebrige Oberfläche bekommen. Diese hält dann auch andere Zellen als Lymphocyten durch Ankleben fest, z. B. einzelne polynukleäre oder eosinophile Zellen (S. 213); in dem auf S. 231 besprochenen Falle war die Oberfläche der aus Lymphocyten hervorgegangenen Makrophagen dicht mit angeklebten polynukleären Leukocyten besetzt (Taf. X, Fig. 20).

Dass Klebrigkeit der Oberfläche von Blutkörperchen und infolgedessen Zusammenballen derselben durch eine besondere Beschaffenheit der Flüssigkeit, in welcher die Blutzellen suspendiert sind, hervorgebracht werden kann, geht aus den Versuchen von Bordet und Gengou hervor[1]). Die Autoren brachten zu defibriniertem Meerschweinchenblut kleine Mengen von inaktiviertem Serum eines gegen Kaninchenblut immunisierten Meerschweinchens und dann normales inaktiviertes Kaninchenblut, worauf die roten Blutkörperchen zu grossen Klumpen zusammenbuken. Ich selbst stellte Versuche an, um speziell das verschiedene Verhalten der Lymphocyten und der polynukleären Leukocyten zu studieren. Zuerst wollte ich durch das Verfahren von A. Wolff und A. v. Torday[2]) Lymphocyteneiter durch Injektion geeigneter Substanzen in den Peritonealsack von Mäusen und Meerschweinchen gewinnen, doch waren die erhaltenen Mengen zu gering, um damit arbeiten zu können. Ich nahm daher Eiter aus heissen und kalten Abscessen, welcher mir frisch von der chirurgischen Klinik zur Verfügung gestellt worden war. Der Eiter wurde zuerst mikroskopisch auf seine Zusammensetzung aus Lymphocyten und polynukleären Leukocyten untersucht und dann teils in natürlichem Zustande, teils nach Zentrifugierung und Waschung der weissen Blutkörperchen einer längeren Schüttlung unterworfen. Trotz einer Reihe von Versuchen dieser Art, bei welcher mir Herr Dr. K. Lindner behilflich war, kam ich doch zu keinem unzweideutigen Ergebnis, bekam aber doch den Eindruck, dass eine Fortsetzung und Variierung

[1]) La coagglutination des globules rouges par les mélanges des anticorps et des antigenes. Zentralbl. f. Bakt. Bd. LVIII. 1. Abt. S. 330. 1911.

[2]) Loc. cit.

der Versuche zu einem Resultate führen könnte. Vorläufig kann ich also nur auf Grund der histologischen Untersuchung kranker Augen aussagen, dass innerhalb der verschiedenen Hohlräume des Auges die polynukleären Leukocyten nicht zusammenbacken, sondern nur die Lymphocyten. Darin ist die Ursache zu suchen, warum bei akuten exogenen Entzündungen, welche hauptsächlich polynukleäre Leukocyten liefern, keine Präcipitate vorkommen, sondern nur bei den chronischen, gewöhnlich endogenen Entzündungen, bei welchen das Exsudat fast ausschliesslich aus Lymphocyten besteht.

Von der allgemeinen Ansicht, dass die Präcipitate durch Lymphocyten gebildet werden, welche aus der Uvea stammen, weichen nur zwei Autoren ab. Venneman[1]) lässt ganz allgemein die Präcipitate aus einer Wucherung des Hornhautendothels hervorgehen, ohne irgend einen Beweis dafür beizubringen. Opin[2]) stellt die Bildung der Präcipitate aus Lymphocyten nicht in Abrede und behauptet nur für einen von ihm untersuchten Fall ihre Entstehung aus dem Endothel. Herr Dr. Opin hatte die Freundlichkeit, mir Präparate seines Falles zur Ansicht zu übersenden und ich konnte bei der Untersuchung derselben die Überzeugung gewinnen, dass es sich in diesem Falle überhaupt nicht um Wucherung des Hornhautendothels handelt, sondern um Epitheleinwanderung von aussen her und dadurch Epithelauskleidung der Vorderkammer (auch als Vorderkammercyste bezeichnet). Nach dem bis jetzt vorliegenden Material ist es daher noch nicht bewiesen, dass bei der Entstehung der Präcipitate das Endothel eine andere Rolle spielt als höchstens eine passive. Ich bekam allerdings einen Fall zur Untersuchung, welcher zeigt, dass das klinische Bild der Präcipitate, d. h. scharf umschriebene graue Flecken an der hinteren Fläche der Hornhaut, eventuell durch Endothelwucherung vorgetäuscht werden könnte. Dieser Fall steht aber bis jetzt noch einzig da.

Ein 28jähriger Mann hatte sich bei der Arbeit am Auge verletzt; dieses war danach durch einige Zeit entzündet und behielt ein schlechteres Sehvermögen zurück. Ein Jahr später neuerliche Entzündung und völlige Erblindung des Auges. Noch zwei Jahre später kam der Kranke zum ersten Male an die Klinik, weil er seit 7 Tagen eine Sehstörung am andern Auge bemerkte. Das rechte verletzte Auge zeigte eine lange lineare Narbe in der äusseren Hälfte der Hornhaut ohne Iriseinheilung, ferner die Residuen einer Iritis in Form von Atrophie der Iris, vollständiger Anwachsung des Pupillarrandes an die Linse und Membran in der Pupille. Das Auge war weicher und amaurotisch. Von Präcipitaten ist in der sorgfältig geführten Krankengeschichte nichts erwähnt; es heisst darin im Gegenteil ausdrücklich, dass die Hornhaut, abgesehen von der Narbe, durchsichtig ge-

---

[1]) Encyclopédie française d'opht. T. VI. p. 21.

[2]) Arch. d'opht. 1911. p. 501.

wesen sei. Am linken Auge bestand sympathische Iridocyclitis mit vielen Präcipitaten.

Die horizontal geführten Schnitte durch das rechte Auge ergaben vor allem den typischen Befund der sympathisierenden Entzündung. Die vordere Kammer ist tief und enthält nur geronnenes Kammerwasser, kein Exsudat. Die Kammerbucht ist frei. Eine genaue Besprechung erheischt das Verhalten der Hornhaut. Diese trägt an ihrer hinteren Fläche eine Anzahl flacher Erhebungen, welche durch Ansammlung von Zellen gebildet werden. Die meisten derselben sitzen auf der Höhe der Falten, welche die hintere Hornhautfläche in diesem Falle zeigt, wie die Textfig. 4 zeigt, welche einen horizontal durch die Hornhaut geführten Schnitt widergibt. Die Zahl dieser Herde beträgt an manchen Schnitten bis zu acht. Sie nehmen den mittleren

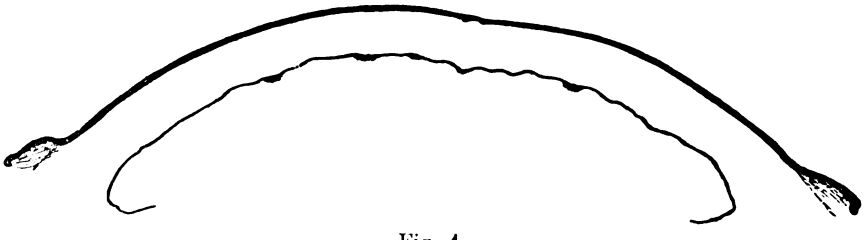

Fig. 4.

Teil der Hornhaut ein in einer Ausdehnung, welche einer etwas weiteren Pupille entspricht. Die grössten unter denselben erreichen einen Durchmesser von fast 1,5 mm. Die Herde bestehen aus Zellen, welche zumeist zu einer gemeinschaftlichen Protoplasmamasse sich vereinigt haben, in welcher die Kerne liegen, die ähnlich wie die Kerne junger Präcipitate klein, rund oder polygonal und dunkel tingiert sind. An den dicksten Stellen liegen die Kerne in 6—8facher Reihe übereinander. An der Oberfläche liegen einzelne lose Zellen. Am Rande des Herdes ist das Endothel verdickt, und sein scharfer hinterer Kontur reicht eine Strecke weit auf den Abhang des Herdes hinauf. Unter dem Herd dagegen ist kein Endothel vorhanden (Taf. X, Fig. 13, 14).

Man kann die Entstehung der Herde vom ersten Beginn an verfolgen. Zwischen den Herden ist das Endothel normal, flach (Taf. X, Fig. 10). Dann wird das Endothel an einer umschriebenen Stelle dicker, indem das Protoplasma an Masse zunimmt und die früher flachen Kerne rund werden. Dann vermehren sich die Kerne, so dass sie bald in unregelmässiger doppelter Reihe liegen (Taf. X, Fig. 11). Hierdurch ist eine flache Anschwellung des Endothels gegeben. Bei weiterer Dickenzunahme erhebt sich die Endothelwucherung knospenartig über die Oberfläche. Anfangs lässt sich der hintere Kontur des Endothels noch auf die Prominenz verfolgen (Taf. X, Fig. 12*a*), dann aber durchbricht die Wucherung an der einen oder andern Stelle diesen Kontur und setzt so eine Kontinuitätstrennung des Endothels, dessen Grenzkontur dann am Abhang der Wucherung endigt (Taf. X, Fig. 13). Der Herd wächst nun sowohl in die Breite als in die Höhe weiter. Dann isolieren sich aus den oberflächlichen Schichten der ursprüng-

lich kompakten Zellmasse einzelne Zellen und werden selbständig. Man sieht sie lose auf der Oberfläche des Herdes liegen (Taf. X, Fig. 13). Es sind nicht etwa Zellen, welche sich aus dem Kammerwasser auf die Wucherung niedergeschlagen haben, denn auf der Oberfläche der Iris werden solche Zellen nicht gefunden; hier liegen nur einige wenige gewöhnliche Lymphocyten ohne erkennbaren Protoplasmaleib. Dagegen sieht man einzelne der Zellen, wie sie auf der Oberfläche der Herde liegen, auch zwischen diesen auf der Descemeti. Es fallen also einzelne dieser Zellen ab und legen sich an andern Stellen wieder an die Hornhaut an, doch ist die Zahl dieser abgefallenen Zellen gering.

Bei den grösseren Herden bemerkt man zwischen der kernhaltigen Masse und der Descemeti und unmittelbar auf letzterer liegend eine von Kernen freie Zone, welche sich immer mehr und mehr verbreitert und von dem zwischen den Kernen befindlichen Protoplasma differenziert, indem sie sich mit Eosin stärker rot färbt (Taf. X, Fig. 13). Noch später treten in der so differenzierten Protoplasmaschicht lange, schmale Kerne auf, welche unmittelbar an der Descemeti liegen und sich weiterhin in eine schmale Bindegewebsschicht verwandeln (Taf. X, Fig. 14). Die bindegewebige Umwandlung betrifft den der Descemeti anliegenden Teil der Protoplasmaschicht, wodurch der Rest dieser Schicht von der Descemeti abgedrängt wird und nun bogenförmig unterhalb der kernhaltigen Hauptmasse der Wucherung verläuft. Zu dieser Bindegewebsbildung an der hinteren Seite der Descemeti tritt später eine solche auch an ihrer vorderen Seite, und zwar zwischen ihr und den hintersten Hornhautlamellen (Taf. X, Fig. 13 u. 14). Bei den grössten Herden liegt etwas Bindegewebe selbst noch weiter vorn zwischen den hintersten Hornhautlamellen. Zwischen den bindegewebigen Lagen an ihrer vorderen und hinteren Seite ist die Descemeti häufig etwas verdünnt, aber niemals ganz unterbrochen oder sonst verändert.

Die Entstehung dieser Herde aus dem Endothel lässt sich also schrittweise verfolgen; anderseits schliesst das Aussehen derselben die Entstehung aus niedergeschlagenen Exsudatzellen nach Art der echten Präcipitate aus. Ich erwähne zum Unterschiede von den echten Präcipitaten noch besonders das Hinaufziehen des Endothels auf den Abhang der Wucherung, das Fehlen des Endothels unter derselben und die Abwesenheit selbst der kleinsten Pigmentkörnchen, welche in den echten Präcipitaten kaum je vermisst werden. In dem vorliegenden Falle waren die Herde klinisch nicht gesehen worden, offenbar weil die durch sie gesetzte Trübung zu zart war. Falls es aber vorkommen sollte, dass solche Herde undurchsichtiger würden, durch Zunahme ihrer Dicke oder vielleicht besonders durch Zunahme ihres Bindegewebes, so müssten sie klinisch als kleine, graue, runde, scharf begrenzte Flecken an der hinteren Hornhautfläche erscheinen. Sie würden dann von echten Präcipitaten wohl nicht zu unterscheiden sein.

Wucherung des Hornhautendothels ist oft beschrieben worden, aber bisher noch kein Fall wie der meinige. Die Wucherung des Endothels in diesem Falle kann nur auf einen leichten, aber lange dauernden Reiz zurückgeführt werden. Von der Hornhaut selbst ging dieser nicht aus, da diese in ihrem Parenchym durchaus normal war; er konnte also nur von der vorderen Kammer kommen. Weil hier kein Exsudat angesammelt war,

musste es das Kammerwasser sein, welches diesen Reiz ausübte. Warum das Endothel daraufhin gerade nur fleckweise wucherte und nicht in seiner ganzen Ausdehnung, ist unklar. Man sieht aber ähnliches oft; ich erinnere nur an die anfangs fleckweise Wucherung des Gefässendothels bei der Arteriosklerose.

Die Präcipitate wurden früher als Descemetitis oder Hydromeningitis bezeichnet. Für meinen Fall passt der Ausdruck Descemetitis nicht, weil die Descemeti nicht verändert war. Dagegen könnte man ihn als Hydromeningitis bezeichnen, wenn man unter Hydromeninx das Endothel versteht als jene Gewebsschicht, welche das Kammerwasser unmittelbar begrenzt.

Die Rückbildung der Präcipitate konnte ich in meinen Fällen nicht deutlich verfolgen. Harms gibt an, dass die Kerne der Zellen sich immer schlechter färben, und die Zellen endlich zugrunde gehen. Dieser Prozess beginnt an der Basis der Präcipitate, wodurch dieselben pilzförmig werden. Welches nun immer der Vorgang der Resorption sei, so ist sicher, dass in den meisten Fällen die Präcipitate verschwinden, ohne Spuren zu hinterlassen. In meinem Falle Leitner waren die anfangs vorhandenen massenhaften Präcipitate 25 Tage später, als der Kranke starb, zum grössten Teil verschwunden, und auch die mikroskopische Untersuchung zeigte von den verschwundenen Präcipitaten keine erkennbaren Spuren. In manchen Fällen werden die Präcipitate mit der Zeit dunkler, und endlich bleiben für immer dunkelbraune oder schwarze Fleckchen zurück. Dieser klinisch leicht zu verfolgende Vorgang geschieht wahrscheinlich so, dass bei der Resorption der Zellen des Präcipitates die darin enthaltenen Pigmentkörnchen zurückbleiben. Es würde also keine wirkliche Vermehrung des Pigments stattfinden, sondern dasselbe würde nur in dem Masse, als die Zellen verschwinden, von diesen weniger und weniger verdeckt werden. Ich habe bisher nicht Gelegenheit gehabt, einen solchen Fall anatomisch zu untersuchen, aber ich vermute, dass man bloss Pigment und allenfalls etwas Detritus auf der Descemeti finden würde, nicht aber ganze Zellen, wie bei einem stark pigmenthaltigen frischen Präcipitate, das in Fig. 15, Taf. X dargestellt ist. Es kommen auch Beschläge vor, welche von Anfang an schwarz sind und durch Anlegung von Zellen des retinalen Irisepithels entstehen (S. 228).

In einzelnen Fällen tritt eine Organisation der Präcipitate zu Bindegewebe ein. Ich glaube, wenigstens in 3 Fällen diesen Vorgang gesehen zu haben. In dem einen Falle handelte es sich um besonders alte Präcipitate im untersten Teile der Kammer, die konfluierend waren und dem nahestanden, was als schwammiges, aus dem Kammerwasser hervorwachsendes Exsudat bezeichnet wird. Hier waren die

untersten Lagen der Zellhaufen von mehreren Lagen von Fibroblasten durchzogen, welche der hinteren Hornhautfläche parallel lagen und zwischen sich die zum Teil mit Pigment beladenen Zellen des Präcipitates einschlossen (Taf. X, Fig. 16). Von jenen Fibroblasten, welche nahe der hinteren Hornhautfläche lagen, kann man nicht sicher ausschliessen, dass sie nicht vom Endothel abstammen. Einzelne Fibroblasten findet man aber auch in den obersten Schichten der dicken Präcipitate, so weit von der Descemeti und den andern Fibroblasten entfernt, dass eine Ableitung derselben vom Endothel der Descemeti unmöglich scheint, und man nicht umhin kann, anzunehmen, dass sie sich aus den Zellen des Präcipitates selbst entwickelt haben. Zwei andere Fälle ähnlicher Art beschrieb ich seinerzeit[1]), und denselben Vorgang konnte Bartels an einem Falle meiner Klinik verfolgen[2]).

Die Frage über die Herkunft der Leukocyten, welche die Präcipitate bilden, ist noch viel umstritten. Für den ausschliesslichen Ursprung aus der Iris ist Knies[3]), Rubert[4]) und Baas[5]), welch letzterer den Ciliarkörper als Quelle der Zellen deshalb ausschliesst, weil in seinem Falle Seclusio pupillae bestand. Für die Herkunft der Zellen aus Iris und Ciliarkörper und zwar auch aus dem der hinteren Kammer angehörigen Teile desselben tritt ein Groenouw[6]) und Harms[7]), der geradezu von Präcipitaten auch auf der Pars plana spricht. Krückmann[8]) äussert sich, aber, wie es scheint, nicht auf Grund anatomischer Präparate, dahin, dass die farblosen Präcipitate von der Iris, die pigmentierten vom Ciliarkörper kommen sollten. Ich selbst habe in einer Arbeit aus dem Jahre 1884[9]) den Ciliarkörper als die Quelle der Präcipitate angegeben, ohne die Iris auszuschliessen (siehe S. 202).

Die Auswanderung der die Präcipitate bildenden Zellen ist theoretisch genommen möglich aus der Iris, aus jenem Teil des Ciliarkörpers, welcher den Winkel der vorderen Kammer begrenzt, und endlich aus der der hinteren Kammer angehörigen Oberfläche des Ciliarkörpers.

---

[1]) v. Graefe's Arch. f. Ophth. Bd. LXI. S. 445.
[2]) Klin. Monatsbl. f. Augenheilk. Bd. XLIII, 2. S. 15.
[3]) Arch. f. Augenheilk. Bd. IX. S. 1.
[4]) v. Graefe's Arch. f. Ophth. Bd. LXXVIII. S. 268.
[5]) Zeitschr. f. Augenheilk. Bd. IX. S. 30.
[6]) Klin. Monatsbl. f. Augenheilk. 1900. S. 186 u. 209.
[7]) Klin. Monatsbl. f. Augenheilk. Bd. II. S. 25. 1904.
[8]) Graefe-Saemisch, Handb. d. ges. Augenheilk. 2. Abt. Bd. V. S. 90.
[9]) v. Graefe's Arch. f. Ophth. Bd. XXX, 3. S. 146.

Dass aus der Iris Lymphocyten in die vordere Kammer gelangen und dann auch zur Bildung von Präcipitaten Veranlassung geben können, ist zweifellos. Ich muss die in meiner ersten Mitteilung geäusserte Ansicht, dass die Iris nur dann Präcipitate liefere, wenn sie stark infiltriert ist, dahin korrigieren, dass dies keineswegs notwendig ist. In dem Falle leichter chronischer Iritis (Roseneder), den ich später beschreiben werde, waren Präcipitate vorhanden, obwohl weder in der Iris, noch im Ciliarkörper freie Zellen in nennenswerter Zahl vorhanden waren und an der freien Oberfläche dieser Teile so gut wie fehlten. Es ist offenbar in den ganz chronischen Fällen die Infiltration der Uvea mit Zellen und die Auswanderung dieser in das Kammerwasser eine höchst unbedeutende, und es ist nur der langen Dauer des Prozesses zuzuschreiben, dass schliesslich genug Zellen in das Kammerwasser gelangen, um Präcipitate zu bilden.

Dass der Ciliarkörper von jenem Teil aus, welcher die Kammerbucht begrenzt, Zellen in die vordere Kammer absetzen kann, ist zweifellos. Bei schwerer Iritis mit Hypopyon ist das lockere Gewebe dieses Teiles des Ciliarkörpers oft so dicht von Leukocyten durchsetzt, dass eine Abgrenzung gegen das Hypopyon unmöglich erscheint. Desgleichen sieht man bei Blutungen innerhalb des Ciliarkörpers die Blutkörperchen von diesem aus in die vordere Kammer übertreten. Bei Melanosarkom des Ciliarkörpers, welches gegen den Kammerwinkel vordringt, können zu einer Zeit, wo die Geschwulst den Kammerwinkel selbst noch nicht erreicht hat, pigmentierte Zellen in die Kammer gelangen und sich sogar wie Präcipitate an die Descemeti anlegen[1]). Es muss daher auch für die chronische Uveitis die Möglichkeit zugegeben werden, dass auf diesem Wege Lymphocyten aus dem Ciliarkörper in die vordere Kammer kommen, was auch — entgegen Baas — durch eine Seclusio pupillae nicht verhindert werden könnte.

Die Lymphocyten, welche die Präcipitate bilden, können also aus der Iris oder aus dem der Kammerbucht angehörigen Teil des Ciliarkörpers stammen. Was von beiden in einem gegebenen Falle zutrifft, wird sich wohl selbst bei anatomischer Untersuchung nicht immer sicher entscheiden lassen; wahrscheinlich dürften meist beide Teile an der Zellieferung teilnehmen. Die Beteiligung des der hinteren Kammer angehörigen Teiles des Ciliarkörpers lässt sich immer dann ausschliessen, wenn eine Seclusio pupillae besteht. Kommt aber dieser

[1]) Fehr. Zentralbl. f. Augenheilk. 1902. S. 129.

Teil des Ciliarkörpers überhaupt für die Bildung von Präcipitaten in Betracht? In meiner ersten Arbeit hatte ich für die Präcipitate, welche von dem hinteren Teile des Ciliarkörpers kommen sollten, einen doppelten Ursprung angenommen, nämlich erstens Klümpchen von Exsudatzellen, welche sich auf der Oberfläche des Ciliarkörpers bilden, und zweitens Zellkonglomerate, welche durch Proliferation des unpigmentierten Epithels des Ciliarkörpers entstehen. Die zweite Annahme hatte ich längst als unrichtig erkannt, aber auch die erste war mir mit zunehmender Erfahrung zweifelhaft geworden. Wenn auch einzelne Zellen aus der hinteren in die vordere Kammer gelangen konnten, so schien es mir doch fraglich, ob auch ganze Zellkonglomerate diesen Weg nehmen könnten. Meine neuesten Untersuchungen lassen mir dies aber doch wahrscheinlich erscheinen. In dem später zu beschreibenden Falle Leitner mit zahlreichen Präcipitaten lagen auf der Oberfläche der Iris nur sehr wenige Zellen, dagegen aber auf der Oberfläche des Ciliarkörpers zahlreiche Zellkonglomerate, welche genau dasselbe Aussehen hatten wie die Präcipitate auf der Hornhaut. Ebenso sagt Groenouw von den Ciliarfortsätzen: „Auf einigen derselben finden sich Auflagerungen von Zellhaufen, welche denen in der vorderen Kammer durchaus gleichen.“ Dieselben Zellhaufen liegen auch in der hinteren Kammer. Der Übertritt derselben in die vordere Kammer ist in dem Falle von Groenouw allerdings unwahrscheinlich, da viele hintere Synechien bestanden. Dass aber bei freier Pupille selbst grössere Bröckel aus der hinteren in die vordere Kammer gelangen können, beweist mir ein Fall von Gliom. Die Netzhaut war im ganzen trichterförmig abgehoben und ziemlich gleichmässig gliomatös entartet, eine grössere Geschwulstmasse hatte sich aber noch nicht gebildet. Sowohl von der äusseren als von der inneren Oberfläche der Netzhaut waren zahlreiche Geschwulstbröckel abgefallen. Die ersteren lagen in grösserer Zahl auf der inneren Fläche der Aderhaut, die letzteren im Glaskörper und in der hinteren Kammer. Einige ziemlich grosse Bröckel lagen aber auch in der vorderen Kammer, teils frei, teils an der hinteren Hornhautfläche. Coats[1]) nimmt auch für einen Fall von Melanosarkom des Ciliarkörpers an, dass Geschwulstpartikel vom Ciliarkörper auf dem Wege der hinteren Kammer und Pupille in die vordere Kammer gelangt seien. — Diese Fälle beweisen auch, dass eine Flüssigkeitsströmung vorhanden sein muss, welche eben den Transport nach vorn besorgt.

---

[1]) London Ophthalmic Hospital Reports. Vol. XVIII. p. 299.

Knies meint, dass die Zonula grössere Partikel nicht passieren lasse. Dagegen habe ich schon in meiner ersten Arbeit eingewendet, dass die Exsudate auf der Oberfläche des Ciliarkörpers zum Teil ausserhalb der Zonula liegen, in dem Raum zwischen ihr und der Oberfläche des Ciliarkörpers (Taf. XI, Fig. 25, 26), welcher den hintersten, auf einen kapillaren Spalt verschmälerten Teil der hinteren Kammer bildet (Orbicularraum nach Salzmann). Übrigens ist auch die Zonula selbst für Zellenklümpchen nicht undurchgängig. Fig. 27, Taf. XI zeigt, wie ein ganzer Zellenhaufen zwischen den Zonulafasern an die Glaskörperseite sich durchzwängt; dasselbe könnte wohl auch in umgekehrter Richtung geschehen.

Gleichwie an der Hornhaut werden Beschläge auch auf der Iris und im Bereiche der Pupille auf der Linsenkapsel oder auf einer Pupillarmembran beobachtet. Die Präcipitate auf der Iris werden gewiss seltener gesehen, als sie wirklich vorkommen, denn sie heben sich namentlich bei blauer oder grauer Iris von dieser kaum ab. Sie werden dann wohl nur entdeckt, wenn sie etwas grösser sind, und erscheinen als kleine, perlgraue, durchscheinende Klümpchen, die wie kleinste Knötchen aussehen und von solchen nicht immer mit Sicherheit unterschieden werden können. Sie liegen am häufigsten in kleinen Vertiefungen der Oberfläche, z. B. in den Krypten. Auf der Linsenkapsel kann man die gleichen Gebilde sehen, woraus man schliessen kann, dass es sich nicht um Knötchen handelt.

Anatomisch kommen an der Iris dieselben zwei Arten von Veränderungen vor, wie ich sie an der hinteren Hornhautfläche als Pseudopräcipitate und echte Präcipitate unterscheide. Entsprechend den ersteren findet man nicht selten — z. B. bei seröser traumatischer Iritis — die ganze vordere Fläche der Iris von einem Zellenbelag überzogen, welcher stellenweise zu kleinen Hügeln sich verdickt. Wenn man aber klinisch Präcipitate auf der Iris diagnostizieren kann, handelt es sich um Zellklümpchen auf der Iris analog den echten Präcipitaten der Hornhaut (Taf. X, Fig. 17).

Ich habe in drei Fällen echte Präcipitate auf der Iris gefunden. Dieselben sind im Vergleich zu den Hornhautpräcipitaten noch besser begrenzt, ja an der Oberfläche glatt und sitzen entweder breitbasig auf der Iris, oder sie sind kuglig und berühren die Iris nur mit einer kleinen Fläche oder sind manchmal sogar durch dünne Schicht geronnener Masse von der Irisoberfläche getrennt (Taf. X, Fig. 17). In den Präcipitaten sind die Zellgrenzen bald zu erkennen, bald nicht. Die Kerne sind dieselben wie bei den in der Iris liegenden

Lymphocyten, nur etwas grösser und blässer, wahrscheinlich durch Quellung. In einem Präcipitate hatten sich einige Kerne wie in einer Langhansschen Riesenzelle gruppiert. In einem andern Präcipitat schien sich eine Organisation vorzubereiten, welche vielleicht von der Iris ausging, auf welcher dieses Präcipitat fest anlag. Die Kerne in dem Präcipitat waren zum Teil langgestreckt oder unregelmässig geworden, und von der vorderen Grenzschicht der Iris drangen pigmentierte Zellfortsätze weit in das Präcipitat vor. In allen drei Fällen, wo ich in der Iris Präcipitate fand, bestanden solche auch an der Hornhaut, waren hier jedoch bedeutend kleiner.

Ich halte die alte Vermutung für richtig, dass die Präcipitate auf der Iris und in der Pupille entstehen, wenn der Kranke auf dem Rücken liegt, namentlich während des Schlafes. Dann fehlt wegen mangelnder Bewegung des Auges auch die Zentrifugalkraft, welche sonst die Zellklümpchen an die Hornhaut schleudert. Soweit diese also noch frei in der Kammer schwimmen, können sie sich langsam auf den Boden der Kammer senken, welcher bei Rückenlage von der Iris und Linsenkapsel gebildet wird, und bleiben dort haften.

In gleicher Weise wie Lymphocyten können sich auch andere corpusculäre Elemente auf die Hornhaut niederschlagen wie rote Blutkörperchen, Bruchstücke der Linse, des retinalen Irisepithels oder bösartige Geschwülste. Diese Beschläge legen sich wohl gewöhnlich nach Art der Pseudopräcipitate unmittelbar an die Hornhaut an, ohne sich vorher im Kammerwasser aus kleineren Partikelchen durch Zusammenballung gebildet zu haben.

Blutpräcipitate können manchmal klinisch wahrgenommen werden. Anatomisch habe ich dieselben in einem Falle spontaner Iridocyclitis gefunden, in deren Verlauf eine Blutung in die Vorderkammer aufgetreten war. Nach Resorption des grössten Teiles des Blutes lagen noch auf der hinteren Hornhautfläche einzelne teils halbkuglige, teils runde, teils unregelmässige Konglomerate roter Blutkörperchen.

Beschläge an der Hornhaut, welche durch abgefallenes retinales Irispigment gebildet werden, sehen schwarz aus. Sie entstehen sowohl infolge spontanen Abfallens des Irispigments (im Greisenalter, bei Heterochromia iridis) als nach Kontusionen, nach Operationen (Iridektomie, Kataraktoperationen) und auch bei Iridocyclitis, namentlich bei jener, welche infolge der Nekrose eines Aderhautsarkoms entsteht. In diesem Falle wird nämlich das retinale Epithel in die ein-

zelnen Zellen aufgelöst und mobilisiert, so dass es sich reichlich auch in der vorderen Kammer findet. Die an die Hornhaut sich anlegenden retinalen Pigmentzellen kommen also nicht immer bloss vom Pupillarrand der Iris, sondern auch von deren hinterer Fläche, in welchem Falle sie erst durch die Pupille in die vordere Kammer treten müssen.

Ein Fall, den ich anatomisch untersuchen konnte, betraf ein Auge, welches 4 Wochen vorher infolge einer Kontusion eine Linsenluxation und im Anschluss daran eine schwere Drucksteigerung bekommen hatte. An der Hornhaut sah man zahlreiche schwarze Beschläge. Dieselbe zeigte bei der anatomischen Untersuchung einen fleckweisen Belag von nebeneinander liegenden schwarzen Kugeln. An der Iris war gerade nur der Pupillarteil wie sklerosiert und an seiner hinteren Seite hatte sich das retinale Epithel in eine Reihe von schwarzen Kugeln aufgelöst, von welchen sich ein Teil an die Hornhaut angelegt hatte.

Linsenbröckel, welche sich an die Hornhaut anlegen, können ein den echten Präcipitaten sehr ähnliches Bild geben, weshalb ich sie vor 21 Jahren als Linsenpräcipitate beschrieb[1]). Ich hatte dieselben bloss auf Grund klinischer Beobachtung als Linsenteilchen erkannt, da ich damals noch kein Präparat von einem solchen Falle besass. Sie finden sich in Fällen, wo die vordere Linsenkapsel eröffnet wurde, und dadurch quellende Linsenmassen in der Kammer blossliegen. Die in solchen Fällen auftretenden Beschläge könnte man leicht für das Zeichen einer schleichenden Iridocyclitis halten, um so mehr, als sie manchmal dieselbe Anordnung besitzen wie die echten Präcipitate. Mit der Lupe gesehen, erscheinen sie bald rund, bald eckig wie kleine Splitter. Einige sind weiss, andere bräunlich in verschiedenen Tönen. Sie verschwinden rascher als die echten Präcipitate, manchmal schon nach einigen Tagen. Ich verfüge jetzt über Präparate von vier Fällen mit Linsenpräcipitaten. Drei Fälle sind weit vorgeschrittene Glaukome, wo nach der Iridektomie die Linsenkapsel im Bereich des Coloboms defekt war, sei es, dass sie bei der Operation verletzt wurde, sei es, dass sie spontan platzte. Der vierte Fall, von dem Fig. 18, Taf. XI entnommen ist, war eine perforierende Verletzung der Hornhaut und kam 5 Wochen später zur Enucleation. An der hinteren Hornhautfläche waren zahlreiche kleine weisse Präcipitate zu sehen und auf dem Boden der Kammer einige Bröckel

---

[1]) Beiträge zur Augenheilk. Heft III. 1891.

quellender Linsenmasse. Die Linsenbröckel, welche in diesen Fällen sowohl an der hinteren Hornhautfläche als auch an der vorderen Irisfläche lagen, sind von zweierlei Beschaffenheit. Die einen sind unregelmässige Schollen von Linsensubstanz, deren Zusammensetzung aus Fasern sehr deutlich ist, weil durch Quellung eine Zerklüftung der Schollen stattgefunden hatte. Die zweite, zahlreichere Art der Bröckel sind grosse Kugeln, den Morgagnischen Kugeln entsprechend (Taf. XI, Fig. 18). An der Oberfläche der Linsenpräcipitate liegen einzelne Lymphocyten. Das Endothel der Hornhaut ist unter den Beschlägen im ganzen normal, nur unter einem besonders grossen Linsenbröckel fehlten einzelne aus der Reihe der Endothelzellen.

Die echten Präcipitate bestehen aus Lymphocyten. Den polynucleären Leukocyten fehlt die Fähigkeit, sich zusammenzuballen, und die einzelnen Exemplare, welche man in den Präcipitaten findet, sind von den Lymphocyten nur mitgerissen und eingeschlossen worden. In eitrigen Exsudaten, d. i. also im Hypopyon, das hauptsächlich aus polynucleären Leukocyten besteht, kommen allerdings auch kugelige Gebilde vor, welche aber eine andere Bedeutung haben. Ich fand dieselben in fünf Fällen. Dreimal handelte es sich um ein Hypopyon bei Hornhautgeschwür, das eine Mal ein Diplobacillengeschwür, das andere Mal von bakteriologisch nicht bestimmter Ätiologie, das dritte Mal ein Geschwür nach Morbillen bei einem Kinde. Der vierte Fall war eine Netzhautabhebung mit nachfolgender Iridocyclitis, welche ausnahmsweise zur Bildung eines eitrigen Exsudates in der vorderen Kammer geführt hatte. Im fünften Fall bestand eine traumatische Endophthalmitis. Die genannten Kugeln erreichen eine Grösse bis zu 0,03 mm (Taf. X, Fig. 19). Sie haben einen einfachen, aber scharfen Kontur und bestehen aus einer homogenen, kaum färbbaren Grundsubstanz, welche verschiedene Gebilde einschliesst. Die einen sind kleine, unregelmässige, mit Hämatoxylin sehr dunkel gefärbte Bröckel, welche leicht als geschrumpfte Zellkerne oder deren Bruchstücke zu erkennen sind. Die andern zahlreicheren sind grössere, durch Eosinhämatoxylin blassrosa gefärbte Kügelchen, die gequollenen und ihres Chromatins verlustig gewordenen Kerne polynucleärer Leukocyten. Ferner finden sich häufig kleine Pigmentkörnchen. In jeder Kugel liegt aber ein, selten zwei Kerne, welche sehr gross, rund oder oval, chromatinarm und mit einem Kernkörperchen versehen sind.

Die Herkunft dieser Kugeln lässt sich leicht feststellen, wenn man die kleinsten derselben untersucht. Dieselben enthalten auch schon einen grossen blassen Kern und daneben einige im Untergang

befindliche kleine Kerne in solcher Gruppierung, dass man sie leicht als die Kerne polynucleärer Leukocyten erkennt. Es handelt sich also um Zellen, die, nach ihrem Kern zu urteilen, aus Lymphocyten hervorgegangen sind, und welche phagocytär geworden sind, indem sie Eiterkörperchen aufnehmen, wobei sie sich immer mehr vergrössern. Es sind die von Metschnikoff zuerst als Makrophagen bezeichneten Zellen. Im Gegensatz zu den Lymphocyten nehmen die polynucleären Leukocyten als Mikrophagen nur Bakterien, aber keine Zellen auf. Im Hypopyon spielen die polynucleären Leukocyten bloss eine passive Rolle, indem sie teilweise von den Makrophagen aufgenommen und zerstört werden[1]). Das in denselben auftretende Pigment scheint durch Verdauung der Eiterkörperchen gebildet zu werden. Es ist bemerkenswert, dass in einem der drei Fälle auch rote Blutkörperchen in ziemlicher Zahl zwischen den Exsudatzellen lagen, aber niemals von den Makrophagen aufgenommen wurden.

Die Makrophagen lagen in meinen Fällen teils mitten im eitrigen Exsudat, teils an der hinteren Fläche der Hornhaut, in grösster Zahl aber auf der Iris und der Pupillarmembran. In einem der Fälle war die Iris im unteren Teile der Kammer mit einer zusammenhängenden Lage von Makrophagen bedeckt (Taf. X, Fig 20). Die der Kammer zustehende freie Oberfläche derselben war dicht besetzt von polynucleären Leukocyten mit noch gut gefärbten Kernen, während der der Iris anliegende Teil der Makrophagen frei von solchen Belägen war. Diese polynucleären Leukocyten waren nicht von den Makrophagen gefressen worden, sondern hatten sich offenbar an die freie Oberfläche der Makrophagen angeklebt und kennzeichneten dadurch die klebrige Beschaffenheit derselben, von welcher schon bei der Aggregation der Lymphocyten zu Präcipitaten die Rede war.

In rein lymphocytären Exsudaten kommen die geschilderten grossen Kugeln nicht vor, da die Makrophagen nur polynucleäre Leukocyten aufnehmen. In solchen Exsudaten findet man nur manchmal kleinere Kugeln, welche bei schwacher Vergrösserung wegen ihrer geringen Tinktion als helle Lücken in der dichten Zellenmasse

---

[1]) Gilbert (v. Graefe's Arch. f. Ophth. Bd. LXXVII. S. 218) glaubt, dass die Aufnahme der polynukleären Leukocyten durch Lymphocyten dahin führen könne, dass ein ursprünglich aus polynukleären Leukocyten bestehendes Exsudat ein solches wird, welches aus Lymphocyten zusammengesetzt ist. Ich halte dies für ganz ausgeschlossen, denn wenn polynukleäre Leukocyten von Lymphocyten gefressen werden, so entsteht daraus nicht ein gewöhnliches lymphocytäres Exsudat, sondern die grossen Makrophagen.

hervortreten. Bei starker Vergrösserung kann man feststellen, dass es sich um einzelne stark kugelige aufgequollene Lymphocyten handelt, welche aber keine Einschlüsse besitzen.

Im Anschluss an die Präcipitate im Bereich der Vorderkammer möchte ich noch solche besprechen, welche im hinteren Augenraum vorkommen. Ich sehe hier von den Zellkonglomeraten auf der Oberfläche des Ciliarkörpers ab, von welchen später die Rede sein wird, und ziehe nur diejenigen in Betracht, welche sich manchmal auf der Netzhaut, im Glaskörper und auf der Aderhaut finden. Es handelt sich dabei ausnahmslos um echte Präcipitate in dem Sinne, dass die Zusammenballung der Zellen in freier Flüssigkeit stattfindet und erst dann die Anlegung der grossen Zellkugeln an die Augenhäute erfolgt.

Präcipitate auf der Netzhaut hatte ich zuerst im Jahre 1909 bekannt gemacht[1]). 1912 wurden sie dann von Straub[2]), dem meine Mitteilung offenbar entgangen war, abermals besprochen, nachdem er schon 1910 durch seinen Schüler O-Siau-Dhai[3]) eine kurze Mitteilung davon hatte machen lassen. Die Beschreibung und die beigegebene Abbildung entsprechen allerdings nicht echten Präcipitaten, sondern Pseudopräcipitaten; es ist ein kontinuierlicher, nur stellenweise dickerer Zellenbelag, wie ihn Straub in derselben Veröffentlichung auch von der Hornhaut beschreibt und als Präcipitate in Anspruch nimmt.

Die echten Präcipitate der Netzhaut sind geradeso wie an der Hornhaut entweder grössere Zellkugeln, welche nur mit einem kleinen Teil ihrer Oberfläche die Netzhaut berühren (Taf. XI, Fig. 21), ja manchmal sogar durch eine dünne Schicht geronnener Masse von ihr getrennt sein können, oder sie sitzen der Netzhaut als etwas flachere Hügel breitbasig auf. Manchmal liegen auch Präcipitate auf der Oberfläche der Papille. Die Präcipitate werden von Lymphocyten gebildet und zeigen dieselbe feinere Beschaffenheit wie die Präcipitate an der Hornhaut, auf deren Beschreibung hier verwiesen wird. Während die Präcipitate keine oder nur ganz vereinzelte polynucleäre Leukocyten einschliessen, tragen sie manchmal an ihrer Oberfläche einen zusammenhängenden Belag von solchen, so dass schon bei schwacher Vergrösserung an Hämatoxylin-Eosinpräparaten die dunkelblaue Färbung der Randteile des Präcipitates auffällt. Die polynucleären Leukocyten haben sich erst nachträglich an die Oberfläche des Präcipitates

[1]) v. Graefe's Arch. f. Ophth. Bd. LXX. S. 472.

[2]) Nederlandsche Tijdschrift voor Geneeskunde. Nr. 13. 1912.

[3]) Over Glasvochstof. Academisch Proefschrift.

angeklebt, sowie dies von den Makrophagen in der Vorderkammer beschrieben wurde (S. 231).

Die Netzhautpräcipitate enthielten in zwei meiner Fälle Pigment. Dasselbe erwies sich in dem einem Falle als hämatogenes, in dem andern nach der Beschaffenheit der feinen Pigmentkörnchen als vom Ciliarepithel abstammend. In manchen Präcipitaten rücken die Kerne näher zusammen, die Grundsubstanz färbt sich dunkler mit Eosin, und die an der Oberfläche gelegenen Kerne werden länger und ordnen sich zur Oberfläche parallel an, wodurch der Eindruck einer Art Kapsel hervorgebracht wird (Taf. XI, Fig. 21). Diese verdichteten, an der Oberfläche geglätteten Präcipitate sind wahrscheinlich solche, welche durch längere Zeit in dem Raum hinter dem abgehobenen Glaskörper herumgeschleudert wurden, bevor sie an der Netzhaut hafteten. Ich gebe davon eine Abbildung, während ich in bezug auf die gewöhnlichen Netzhautpräcipitate auf die Figuren verweise, welche meiner oben citierten Arbeit beigegeben sind (Taf. XII, Fig. 2 u. 3).

Ich verfüge jetzt zusammen mit dem schon veröffentlichten über 7 Fälle mit Netzhautpräcipitaten. In allen handelte es sich um eine nicht mehr ganz frische Endophthalmitis nach perforierender Verletzung. Während also die Präcipitate in der Vorderkammer in der Regel bei endogener und nur ausnahmsweise bei exogener Entzündung entstehen, ist für die Präcipitate der Netzhaut die exogene Entzündung bisher als die einzige Ursache bekannt. Diese liefert in heftigen Fällen und im Beginn polynucleäre Leukocyten, welchen die Fähigkeit des Zusammenballens abgeht. Wenn dann die Stärke der Entzündung nachlässt, werden Lymphocyten in den Glaskörperraum abgesetzt, welche Präcipitate zu bilden vermögen. In einem der Fälle bestand im vorderen Abschnitt des Glaskörpers ein kleiner Abszess, zusammengesetzt aus polynucleären Leukocyten, und auch die Oberfläche des Ciliarkörpers war von solchen bedeckt, während im hinteren Abschnitt auf der Netzhaut fast nur Lymphocyten lagen, welche die Präcipitate lieferten. Die Zellen, welche diese bilden, können aber ausser von der Netzhaut auch vom Ciliarkörper, wenigstens von dem hinteren Abschnitt desselben stammen, wofür die Gegenwart von Pigmentkörnchen in einzelnen Präcipitaten spricht.

Die Lymphocyten konglomerieren in der Regel nicht im Glaskörper selbst. Ich habe nur einmal, und zwar in einem Falle von sympathisierender Entzündung, grosse, schön begrenzte und abgerundete Zellkugeln im vordersten Teil des Glaskörpers gesehen; einige derselben enthielten sogar Riesenzellen. In diesem Falle hatte die Lympho-

cyteninfiltration im Ciliarkörper die Epithelschicht desselben durchbrochen und ragte in den Glaskörper vor, so dass vielleicht hierdurch die Bildung freier Zellkugeln im Glaskörper ermöglicht worden war. In den 7 Fällen mit Netzhautpräcipitaten dagegen hatte die Bildung derselben in einer hinter dem Glaskörper angesammelten Flüssigkeit stattgefunden. Im Glaskörper selbst lagen die Leukocyten einzeln, und war keine Ballung derselben eingetreten. Der Glaskörper hatte sich aber auf den vorderen Abschnitt des Glaskörperraums zurückgezogen, und der hinter ihm freiwerdende Raum war von einer im Präparate gleichmässig geronnenen Flüssigkeit erfüllt. Wenn auch vielleicht durch die Härtung die Schrumpfung des Glaskörpers noch stärker erschien, so bestand doch gewiss schon im Leben eine hintere Glaskörperabhebung. Der Glaskörper grenzt sich gegen die hinter ihm befindliche Flüssigkeit scharf ab, besonders da seine hintere Fläche meist mit Exsudatzellen belegt ist. Diese hatten sich aus der retrovitrealen Flüssigkeit darauf niedergeschlagen. Andere Zellen hatten sich aber in dieser Flüssigkeit zu Zellkugeln vereinigt, welche in den Schnitten teils noch frei in der Flüssigkeit, teils an der hinteren Fläche des abgehobenen Glaskörpers, teils an der Netzhaut haftend gefunden wurden. An letzterer Stelle sind sie am zahlreichsten, wohl auch infolge der Wirkung der Zentrifugalkraft; infolge der Schwerkraft finden sich die meisten auf der unteren Hälfte der Netzhaut.

Ähnlich den Netzhautpräcipitaten, aber nach der Art der Entstehung davon prinzipiell verschieden ist eine Bildung, welche ich in einem Falle traumatischer seröser Iritis beobachtete. Es bestanden zahlreiche typische Präcipitate im unteren Teile der Netzhaut, welche keinerlei Beziehung zu den Netzhautgefässen hatten; nicht wenige derselben lagen überhaupt noch nicht auf der Netzhaut, sondern etwas entfernt davon im Glaskörperraum. Ausserdem aber sah man an einigen Stellen gleich aussehende halbkugelige Zellhaufen, welche der Limitans interna retinae gerade dort aufsassen, wo eine Netzhautvene, umgeben von einem dichten Lymphocytenmantel, innerhalb der Faserschicht lag (Textfig. 5). Es war ferner an einzelnen dieser Gebilde deutlich, dass gerade entsprechend der Mitte ihrer Basis die Limitans interna eine Öffnung besass, durch welche die Zellen aus der Umgebung des Gefässes an die Oberfläche traten und sich zu dem Zellhügel ausbreiteten, in welchem infolgedessen die Kerne eine fächerförmige Anordnung zeigten. Dieser Zellhügel hatte sich also nicht frei im Glaskörperraume gebildet, wie die Präcipitate, sondern war unmittelbar vom Blutgefäss geliefert worden, während sonst von den Netzhautgefässen in der Regel nur ein ungleichmässer Belag von Zellen auf der Innenfläche der Netzhaut entsteht, wie man bei jeder Endophthalmitis sieht. Ich erwähne das seltene Vorkommnis nur, damit nicht vielleicht jemand, der ein solches Bild zu

sehen bekommt, zum Glauben verleitet wird, dass dies die gewöhnliche Entstehungsart der Präcipitate sei.

Den Präcipitaten analoge Zellkugeln können überall entstehen, wo Lymphocyten frei in einer Flüssigkeit schweben und bewegt werden. Ich habe gleiche Zellkugeln auch in grösseren Netzhautcysten, sowie in der subretinalen Flüssigkeit gesehen. Aus letzterer schlagen sie sich auf die innere Oberfläche der Aderhaut und auf die äussere Oberfläche der Netzhaut nieder, vorwiegend aber auf die erstere, wieder infolge der Zentrifugalkraft. Die meisten dieser Zellkonglome-

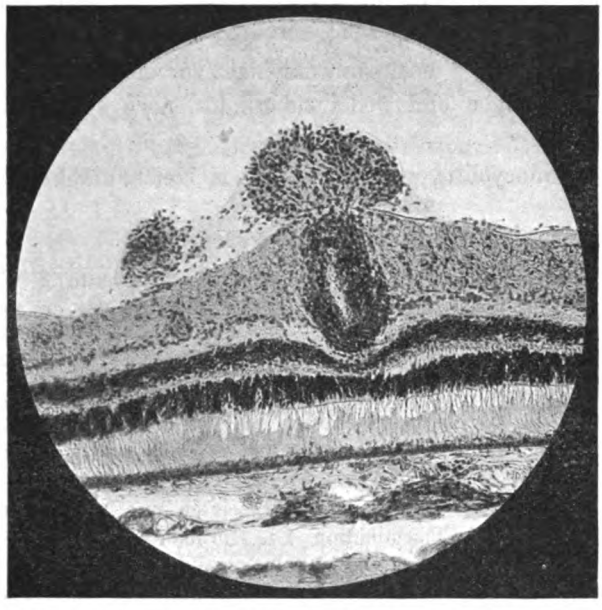

Fig. 5. Vergr. 70 : 1. Lymphocytenhaufen an der Oberfläche der Netzhaut entstanden durch Auswanderung aus dem eine Netzhautvene umgebenden Zellenmantel. Links daneben ein kleines echtes Präcipitat.

rate haben regelmässige Kugelform; Taf. XI, Fig. 22 zeigt ein solches Präcipität auf der Aderhaut, das Cholesterinkrystalle einschliesst. Ich führe dieses Beispiel hier an, um zu zeigen, dass die Zusammenballung der Lymphocyten im Auge überall dort erfolgen kann, wo sie sich frei in einer Flüssigkeit befinden.

Ich komme nun zur Beschreibung der einzelnen Fälle chronischer Uveitis, welche ich anatomisch untersucht hatte. Dieselben sind:

1. Ein ganz leichter Fall (Leitner), in welchem bloss Präcipitate,

aber keine Synechien vorhanden waren, weshalb ich ihn als Cyclitis bezeichne. Er heilte rasch aus.

2. Fälle bloss mit Präcipitaten, nur ausnahmsweise mit Synechien, daher auch klinisch bloss Cyclitis, und gekennzeichnet durch eine gleichzeitige Verfärbung der Iris ins Hellere (Heterochromia iridis). Diese Fälle sind von sehr langer Dauer, aber bleiben fast immer leicht.

3. Ein leichter Fall (Roseneder), wo nebst Präcipitaten auch einzelne Synechien bestanden, daher chronische Iridocyclitis.

4. Schwerere Fälle, welche teilweise durch Seclusio pupillae und Drucksteigerung zur Erblindung geführt hatten.

Endlich habe ich noch, obwohl nicht zur chronischen Uveitis gehörend, als endogen und weder tuberkulös, noch syphilitisch in Betracht gezogen,

5. die Iridocyclitis, welche infolge von Netzhautabhebung eintritt.

III. Cyclitis mit Präcipitaten.

Ein 24jähriger Bauer, Leitner, sonst gesund, hatte 3 Wochen vor seinem Eintritt in die Klinik eine Krankheit gehabt, die er als Influenza bezeichnete. Seit dieser Zeit litt er an Kopfschmerzen und Sehstörung. Bei seiner Aufnahme in die Klinik, am 2. X. 1911, klagte der Kranke nur über etwas Lichtscheu. Die allgemeine Untersuchung ergab normale Verhältnisse bis auf ein systolisches Geräusch an der Herzspitze und verkürztes Atmen über der linken Lungenspitze. Für Syphilis war kein Anhaltspunkt vorhanden und die Wassermannsche Probe fiel negativ aus.

Die beiden Augen waren blass und zeigten nur nach längerer Untersuchung eine Spur von Ciliarinjektion. Die Hornhäute waren klar und glänzend, in ihrer oberen Hälfte waren einzelne, in der unteren massenhaft kleine Präcipitate zu sehen. Die Pupillen waren von normaler Weite und Reaktion und erweiterten sich maximal auf Atropin. An der Iris waren keine Veränderungen sichtbar. Die Papillengrenzen waren ein wenig verschwommen, die Netzhautvenen etwas verbreitert und geschlängelt. Sonst war der Augenhintergrund normal.

Das Sehvermögen war rechts $S\ ^6/_6$, mit $+ 0{,}5\ D$ sph. schlechter. Jäger Nr. 1, Pp 17 cm (A. = 6 D); links $S\ ^6/_{24}$; keine Besserung durch sphärische oder cylindrische Gläser, Jäger 3 in 14 cm. Ophthalmometrisch As 1,5 D nach der Regel. — Rechts bestand also Accommodationsparese, wohl in Zusammenhang mit der Erkrankung des Ciliarkörpers. Links liess sich der Nahepunkt wegen der ungenügenden Sehschärfe nicht genau bestimmen. Da am linken Auge weder eine grössere Refraktionsanomalie, noch eine ophthalmoskopisch wahrnehmbare Veränderung im Augenhintergrunde die schlechte Sehschärfe zu erklären vermochte, wurde diese als angeborene Amblyopie aufgefasst.

Es bestand die Neigung, für viele Fälle chronischer Cyclitis Tu-

berkulose als Ätiologie anzunehmen. Das verkürzte Atmen über der linken Lungenspitze wurde in diesem Sinne gedeutet und mit Rücksicht auf diesen positiven Befund eine diagnostische Tuberkulininjektion unterlassen. Es wurde gleich mit den therapeutischen Injektionen begonnen, und zwar bekam der Kranke am 7. X. als erste Injektion $^1/_{500}$ mg der Bacillenemulsion. Die Temperatur stieg nach dieser und den folgenden Injektionen nur bis auf 37,5°. Erst als man zu $^6/_{500}$ mg kam, trat Fieber von 38,9° auf, weshalb die Injektionen ausgesetzt wurden. Noch bevor man dieselben wieder aufgenommen hatte, stieg am 27. X. die Temperatur plötzlich auf 40° an. Der Kranke bekam Seitenstechen, Erbrechen und Durchfall und verschied am Morgen des nächsten Tages. Was die Augen anlangt, so war während der Injektionen keine lokale Reaktion an denselben aufgetreten, und die Präcipitate waren in den letzten Tagen fast verschwunden.

Die Sektion ergab Katarrh des Magens, des Dünn- und Dickdarms, ferner ein offenes Foramen ovale in Form eines 20 hellerstückgrossen Defektes des Septums, endlich Status lymphaticus (nach Paltauf). Es bestand ausgeprägte Hyperplasie der Zungen- und Dünndarmfollikel, in geringem Masse auch der Milzfollikel. Die Pubes waren mangelhaft behaart, die Hoden hypoplastisch. Der pathologische Anatom erklärte den Status lymphaticus für die Ursache, warum ein mässiger Magen-Darmkatarrh zum plötzlichen Tode geführt hatte. Bei der Sektion wurde genau nach tuberkulösen Veränderungen gesucht, solche aber weder in den Lungen, noch in den Lymphdrüsen, noch in andern Organen gefunden[1]).

Der rechte Bulbus wurde im Zusammenhang mit dem Orbitalinhalt entfernt und in Müller-Formol gehärtet, der linke in Zenkerscher Lösung. Das Chiasma zusammen mit den intrakraniellen Teilen der Sehnerven kam in Müller-Formol. Bei der histologischen Untersuchung zeigten beide Augen fast den gleichen Befund, so dass sie zusammen beschrieben werden, und nur zum Schlusse sollen die kleinen Verschiedenheiten zwischen beiden Augen erwähnt werden.

Die Augen sind von normaler Grösse, die Pupillen für Leichenaugen weit (5 mm). Die Linsen sind klein [äquatorialer Durchmesser 8 mm gegen 9 mm normal, sagittaler 3,5—4 mm gegen 4,8 mm normal[2])] und daher der circumlentale Raum breit (durchschnittlich 1 mm). Die geringe Grösse der Linsen hat mit dem frischen Krankheitsprozesse natürlich nichts zu tun,

---

[1]) Hayashi (Klin. Monatsbl. f. Augenheilk. Bd. I. S. 274. 1911) berichtet von einer alten Frau, welche an einer Iritis mit Präcipitaten litt, wobei manchmal auch Knötchen in der Iris gesehen wurden. Die Kranke wurde mit Tuberkulininjektionen behandelt, wobei bis zu 39° vorkamen. Bei der Sektion der Patientin wurde am Körper nichts auf Tuberkulose Verdächtiges gefunden, und auch der histologische Befund an den Augen ergab keine Anhaltspunkte dafür. Dennoch hält der Verfasser seinen Fall für tuberkulöser Natur. Ich kann dieser Ansicht nicht beipflichten, um so weniger, als ich noch ein paar andere Fälle kenne, wo die Tuberkulininjektion Fieber ausgelöst hatte, und doch bei der Sektion keine Spur von Tuberkulose gefunden wurde.

[2]) Salzmann, Anatomie und Histologie des menschlichen Augapfels. 1912. S. 175 u. 176.

vielleicht hängt sie zusammen mit den andern bei dem Kranken festgestellten Hypoplasien.

Die Hornhäute zeigen keine Veränderungen. Ihr Endothel ist unverändert bis auf zahlreiche Vakuolen, die aber auch in normalen Augen vorkommen. An der hinteren Hornhautwand liegen nebst einzelnen Zellen nur einige wenige Zellkonglomerate, entsprechend der klinisch festgestellten Tatsache, dass die Präcipitate in den letzten Tagen fast verschwunden waren. Die Zellkonglomerate hatten noch ihre ursprüngliche nicht ganz regelmässige runde Form und lagen der Hornhaut nur ganz lose auf (Taf. X, Fig. 23). Die breitbasig der Hornhaut aufsitzenden halbkugligen Präcipitate, wie sie älteren Fällen eigen sind, fehlten hier. Auch die feinere Struktur der Zellkugeln entspricht Präcipitaten jüngeren Datums. Die Kerne sind kleiner und chromatinreicher als die grossen, blassen, gequollenen Kerne in alten Präcipitaten. Auch färbt sich die Zwischensubstanz noch stärker rot mit Eosin. In ihr liegen Pigmentkörnchen.

Die Iris hat normales Gefüge. In ihrem Gewebe liegen einzelne Lymphocyten und etwas Plasmazellen (ähnlich wie in Fig. 1, welche aber nicht von diesem Fall ist). Die meisten der Zellen sind im Bereich der Lymphspalte (Fortsetzung der Krypten). Ansammlung solcher Zellen in Form kleiner, unscharf umschriebener Knötchen findet sich in jedem der beiden Augen nur an zwei Stellen, und zwar immer am peripheren Rande des Sphinkter. Im ganzen ist die Infiltration der Iris so gering, dass man dieselbe bei schwacher Vergrösserung für normal halten würde, und es ist daher begreiflich, dass dieselbe auch klinisch normal aussah. Anzeichen von hinteren Synechien fehlen. Im Ciliarkörper besteht dieselbe unbedeutende diffuse Infiltration und einige feinste herdförmige Zellanhäufungen. Etwas mehr Zellen, sowohl Lymphocyten als Plasmazellen, liegen an der Oberfläche des Ciliarkörpers, und zwar der Pars plana. Man muss daraus schliessen, dass die Zellen in dem Masse, als sie aus den Blutgefässen in das Stroma des Ciliarkörpers traten, an die Oberfläche auswanderten, so dass sie sich nicht im Gewebe anhäuften. Nur an wenigen Stellen findet man eine einfache Reihe von Lymphocyten zwischen der Glashaut und der pigmentierten Epithellage. Aus dieser Lagerung der Zellen geht hervor, dass das Epithel dem Durchtritt der Zellen ein etwas grösseres Hindernis bietet als die Glashaut, so dass sich die Zellen unter dem Epithel ansammeln. Einzelne Zellen liegen, offenbar im Durchtreten durch das Epithel begriffen, zwischen den unpigmentierten Epithelzellen. Die Pigmentkörnchen, welche sie enthalten, haben sie bei ihrem Durchtritt zwischen den pigmentierten Epithelien mitgenommen. Das Epithel selbst ist kaum verändert. Nur an wenigen Stellen im gefalteten Teil des Ciliarkörpers besteht eine umschriebene Läsion des Epithels, indem es von den andrängenden Zellen abgehoben wird. Bald ist es nur die innere unpigmentierte Lage (Taf. XI, Fig. 24 *b d*), bald auch die äussere pigmentierte (*c*), welche von der Unterlage abgedrängt werden, wobei die Epithelzellen grösstenteils zugrunde gehen; die Lücke wird durch ein Häufchen der an die Oberfläche auswandernden Zellen ausgefüllt. Es entstehen kleine Epitheldefekte, also, wenn man so sagen darf, kleinste oberflächliche Geschwüre (bei *e*).

Die an die Oberfläche des Epithels gelangten Zellen liegen zunächst

nach aussen von der Zonula (Taf. XI, Fig. 25 u. 26). Dann sieht man Zellen zwischen den Zonulafasern. Fig. 27, Taf. XI, welche dies zeigt, ist bei einer Einstellung gezeichnet, welche gerade die Zellen sehen lässt, die sich durch eine Spalte zwischen den Fasern *a* durchzwängen. Bei einer tieferen Einstellung sieht man an der Stelle der Zellen die Zonulafasern ununterbrochen weiter ziehen. Endlich liegen Zellen auf der Glaskörperseite der Zonula (Taf. XI, Fig. 28). Die meisten Zellen sind zu kleinen halbkugligen oder runden Konglomeraten vereinigt, welche hauptsächlich auf der Oberfläche des flachen Teiles, nur wenig auf dem hinteren Abschnitte des gefalteten Teiles und gar nicht auf der Höhe der Ciliarfirsten liegen. Die Zellhaufen auf dem gefalteten Teil sind zumeist rund (Taf. XI, Fig. 25), die auf dem flachen Teil abgeplattet (Taf. XI, Fig. 26), weil am ersten Orte zwischen der Oberfläche des Epithels und den Zonulafasern mehr Platz ist als am zweiten[1]).

Nur ausnahmsweise ist gerade dort, wo ein Zellenhäufchen liegt, auch im Gewebe des Ciliarkörpers eine grössere Zahl von Zellen zu sehen; in der Regel ist entsprechend den Zellhäufchen die Zahl der Exsudatzellen im Stroma des Ciliarkörpers sehr gering und jedenfalls nicht grösser als an den dazwischen liegenden Stellen. Es kann also die Bildung der Zellhäufchen nicht durch eine besonders starke fleckweise Entzündung im Ciliarkörper selbst erklärt werden. Ebensowenig kann man eine Ballung der Zellen zu Konglomeraten durch Hin- und Herschütteln annehmen, da der freie Raum hierzu fehlt. Man kann nur denken, dass von den Punkten, an welchen sich Zellhäufchen finden, eine stärkere chemotaktische Wirkung ausgeht, welche die überall in geringer Zahl und gleichmässiger Weise an die Oberfläche tretenden Zellen auf diese Punkte hinlenkt.

Die Zellklümpchen können sich offenbar von der Oberfläche des Ciliarkörpers ablösen und durch eine Flüssigkeitsströmung nach vorn getragen werden, denn man findet einige gleich aussehende im Petitschen Raum zwischen den Zonulafasern, nahe dem Äquator der Linse. Wahrscheinlich gelangen sie noch weiter durch die Pupille in die vordere Kammer, denn manche Zellklümpchen an der hinteren Hornhautwand haben dasselbe Aussehen wie die auf der Oberfläche des Ciliarkörpers. Ich fand z. B. eines auf dem Ciliarkörper, das fast genau dem in Fig. 23, Taf. X abgebildeten Hornhautpräcipitate gleicht.

Der Epithelüberzug des Ciliarkörpers ist, abgesehen von den oben erwähnten kleinen Epitheldefekten, im ganzen normal, nur an wenigen umschriebenen Stellen besteht eine Wucherung des Epithels. Sie betrifft in erster Linie die unpigmentierten Zellen der inneren Lage. Hier kann man stellenweise mehrere Zellagen übereinander sehen, so wie ich sie in meiner Arbeit über die Wucherungen des Ciliarepithels in Fig. 17 abgebildet habe[2]). Es sind durch die Schnitte quer getroffene, der Oberfläche des Ciliarkörpers parallele Zellplatten. Die gewucherten Epithelzellen enthalten feine Pigmentkörnchen, welche aus der pigmentierten äusseren Lage stammen. Die Wu-

---

[1]) Ganz gleiche Zellenhaufen auf der Pars plana zeichnet Knies in Fig. 3 seiner Arbeit.

[2]) v. Graefe's Arch. f. Ophth. Bd. LXIX. S. 534.

cherung dieser beginnt erst später und erreicht nicht denselben Grad. Nur am linken Auge befindet sich unmittelbar vor der Ora serrata eine Stelle, wo eine mächtige Wucherung der pigmentierten Lage die unpigmentierte durchbricht und glaskörperwärts wächst, wobei sie im Verein mit der unpigmentierten Lage einige grosse cystenartige Blasen bildet.

Eine eigentümliche Degeneration, von welcher ich nicht weiss, ob sie mit dem Krankheitsprozess zusammenhängt oder nur einen zufälligen Befund bildet, besteht in einer Aufquellung der Epithelzellen. Dieselbe findet sich hauptsächlich im hinteren Abschnitte der Pars plana. Sie betrifft die unpigmentierten und in etwas geringerem Grade auch die pigmentierten Epithelien, ist aber an letzteren nur an depigmentierten Schnitten zu sehen. Die Zellen sind aufgequollen und von einem homogenen, mit Hämatoxylin-Eosin sich nicht färbenden Inhalt erfüllt. Derselbe sieht wegen seiner lichten Färbung wie eine grosse Vakuole aus und verdrängt den Kern so, dass er als sichelförmiges Gebilde an der Wand der Zelle liegt, so wie in den Becherzellen. Der Kern nimmt immer jenen Pol der Zelle ein, welcher von dem Raum der primären Augenblase abgewendet ist, also an den unpigmentierten Epithelien den inneren, an den pigmentierten den äusseren Pol.

Eine besondere Veränderung besteht in der Gegenwart zahlreicher epithelialer Cysten fast an allen Ciliarfortsätzen (Fig. 6). Die freie Wand der Cysten ist bei jenen pigmentiert, welche im Winkel der hinteren Kammer liegen, weil hier noch beide Epithellagen pigmentiert sind. An den weiter hinten liegenden Cysten ist die freie Wand unpigmentiert.

Die Aderhaut ist bis auf vereinzelte Lymphocyten und Plasmazellen normal. In der Netzhaut findet man solche Zellen nur an einzelnen grösseren Venen, also eine gerade angedeutete Periphlebitis, wie sie in stärkerer Ausbildung die gewöhnliche exogene Endophthalmitis kennzeichnet. In den äusseren Schichten des Glaskörpers, besonders im vorderen Teil desselben liegen etwas mehr Zellen als in normalen Fällen. Am Sehnervenkopf besteht an der nasalen Seite eine wulstartige Vorwölbung der Fasern, welche den Rand der Netzhaut vom Sehnervenstamm abdrängt und als kleiner, auf die nasale Seite beschränkter neuritischer Wulst anzusehen ist. Damit steht im Einklang, dass im Leben die Papillengrenzen etwas verschwommen erschienen waren. Sonst lässt sich am anatomischen Präparat weder eine zellige Infiltration, noch eine Schwellung der Papille im ganzen nachweisen.

Was den retrobulbären Teil des Optikus anlangt, so besteht im vorderen gefässhaltigen Teil desselben eine geringe Ansammlung von Lymphocyten in der nächsten Umgebung der Zentralvene, besonders im linken Optikus. Diese Infiltration ist zwar sehr unbedeutend, aber doch sicher schon pathologisch. Dasselbe gilt für die Nervenbündel. In diesen findet man 2—6 Lymphocyten in jedem Querschnitt eines Bündels; Präparate von normalen Sehnerven aber zeigen mir, dass solche entweder gar keine Lymphocyten innerhalb der Bündel enthalten oder, wenn solche da sind, doch weniger als in unserem Falle. In dem gefässlosen Teil des Optikus, in seinem intrakraniellen Abschnitte, sowie im Chiasma fehlen selbst diese leichten Veränderungen.

Unterschiede im Verhalten beider Augen sind: Im rechten Auge ist die cystische Entartung der Ciliarfortsätze und die Aufquellung der Epithe-

lien im flachen Teil erheblich stärker als am linken Auge. Vielleicht weist dies auf eine gemeinschaftliche Ursache der beiden Veränderungen hin. Da man dieselbe sonst bei chronischer Uveitis vermisst, dürften sie auch in diesem Falle nichts mit der Entzündung zu tun haben. Vielleicht hängen sie zusammen mit der Konstitution des Kranken (Status lymphaticus) oder mit der vorausgegangenen, als Influenza bezeichneten akuten Krankheit. Die cystöse Entartung der Ciliarfortsätze scheint während des Lebens keine

Fig. 6 u. 7. Von Fall Leitner.

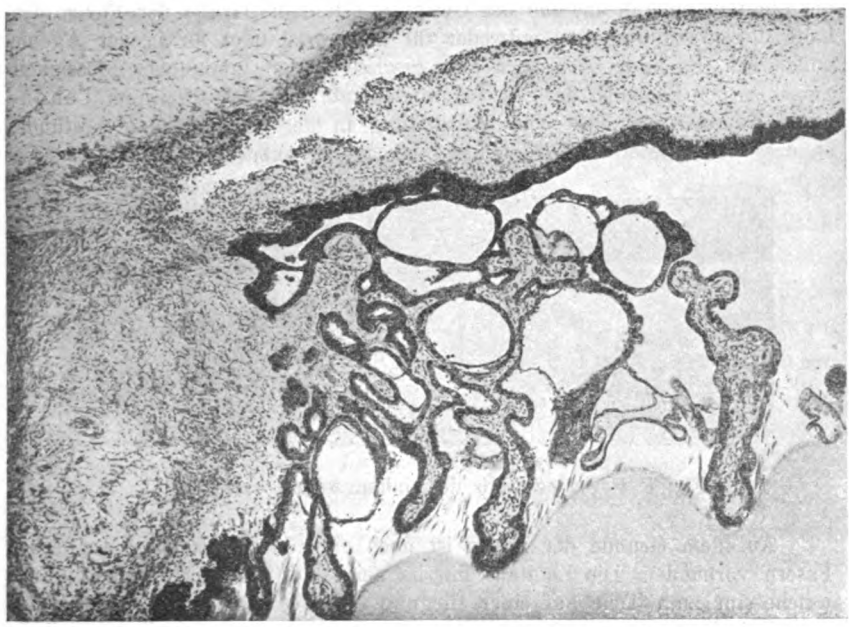

Fig. 6. Cystöse Degeneration des Ciliarepithels. Vergr. 46 : 1.

Symptome gemacht zu haben. Einige Cysten sind zusammengefallen und dürften also schon während des Lebens geplatzt sein.

Besondere Beachtung wurde der Vergleichung beider Augen geschenkt mit Rücksicht auf die ungleiche Sehschärfe derselben, welche rechts $^6/_6$, links $^6/_{24}$ betrug, was als angeborene Amblyopie des linken Auges gedeutet wurde. Die Sehnerven beider Augen sind gleich, nur dass am rechten Nerven die Septen erheblich breiter sind als links. Da die Sehnervenfasern beiderseits sich als normal erweisen, so beziehe ich die ungleiche Breite der Septen auf die verschiedene Härtung der Augen, nämlich rechts in Müller-Formol, links in Zenker. Die verschiedene Härtung erschwert auch die Vergleichung der beiden Netzhäute. Im linken, in Zenker gehärteten Auge liegt die Netzhaut faltenlos an, während sie in dem rechten, in Müller-Formol gelegenen Auge abgehoben und gefaltet ist, was besonders die Betrachtung der Fovea centralis beeinträchtigt. Dicke und Aussehen der einzelnen

Schichten der beiden Netzhäute ist gleich. Zählung der Ganglienzellen im Bereich eines bestimmten Areales, temporal und nasal von der Papille und in verschiedenen Abständen von derselben, ferner innerhalb des die Fovea umgebenden Walles ergeben für beide Augen ungefähr dasselbe. Die Fovea ist beiderseits von ungewöhnlich geringem Durchmesser und hat daher einen sehr steilen Clivus (Fig. 7). Im rechten Auge ist die Limitans interna von der stark gefalteten Fovea abgehoben, so dass sie geradlinig über die Vertiefung hinwegzieht; der Zwischenraum zwischen ihr und der Netzhaut wird durch ein feines Gerinnsel ausgefüllt. Am linken Auge liegt die Limitans überall an, und das Gerinnsel erfüllt die Grube der Fovea. Ich halte diese Veränderungen entweder für postmortal oder für in der Agonie entstanden. Es findet sich auch eine gewisse Menge geronnener Flüssigkeit zwischen den Lamellen der Suprachorioidea und auch stellenweise im Tenonschen Raum, ohne dass eine Entzündung in der Nachbarschaft bestünde, so dass auch dieser Erguss vielleicht als agonal anzusehen ist.

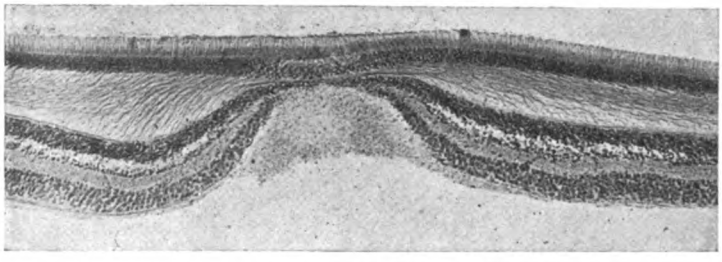

Fig. 7. Fovea centralis des linken Auges. Vergr. 53 : 1.

Auf dem Grunde der Fovea ist noch eine dünne Schicht Henlescher Fasern vorhanden. Die Limitans interna zeigt hier eine leichte Vorwölbung, welche nur zum Teile auf einer Biegung der Netzhaut im ganzen beruht, zum Teil aber sicher auf der grösseren Länge der Sehzellen an dieser Stelle[1]). Der feinere Bau der Fovea lässt nicht die geringste Störung erkennen. — Der vollkommen normale Befund an Netzhaut und Optikus gibt also keinen Aufschluss über die Ursache der Amblyopie; jedenfalls trifft hier nicht die Erklärung zu, dass eine angeborene Amblyopie manchmal die Folge von Blutaustritten sei, welche intra partum in der Gegend der Fovea stattfinden und das Netzhautgewebe schädigen. Eine solche Veränderung müsste jedenfalls sichtbare Spuren hinterlassen haben.

Der vorliegende Fall unterscheidet sich von den gewöhnlichen Fällen chronischer Cyclitis durch einen rascheren Verlauf. Die zahlreichen Präcipitate waren nach 6 Wochen grösstenteils verschwunden. Es ist nicht möglich, zu sagen, ob bei längerem Leben des Kranken die Augenkrankheit bald vollständig erloschen wäre oder in ganz

[1]) Vgl. Greeff, Mikroskopische Anatomie des Sehnerven und der Netzhaut im Handb. d. ges. Augenheilk. von Graefe-Saemisch. I. Teil. Bd. I. S. 177.

schleichender Weise noch länger gedauert hätte. Über Fälle von Cyclitis bloss mit Präcipitaten, aber ohne Beteiligung der Iris liegt bisher nur eine anatomische Untersuchung vor, und zwar von Knies[1]), dessen Fall aber viel älter und schwerer war.

Was nun die Ätiologie der Entzündung in meinem Falle betrifft, so ergibt der anatomische Befund am Auge ebenso wie am Körper im allgemeinen keine Anhaltspunkte für Tuberkulose oder Syphilis. Die Veränderungen am Auge entsprechen einem leichten Entzündungsreize, denn es sind keine polynukleären Leukocyten im Gewebe und im Exsudate, sondern nur Lymphocyten und Plasmazellen und selbst diese sind in nur geringer Zahl vorhanden. Ein Reizzustand leichtester Art besteht auch noch in den hintersten Teilen des Auges bis in den vordersten Abschnitt des orbitalen Optikus hinein, eine etwas stärkere Entzündung aber nur im vorderen Teil der Uvea, wo sie im flachen Teil des Ciliarkörpers ihren Höhepunkt erreicht. Hier findet sich bei nur geringer Infiltration des Gewebes selbst hauptsächlich eine Auswanderung von Zellen an die Oberfläche und als sicher spätere Veränderung der Anfang einer Wucherung des Epithels. Diese wesentlich oberflächlichen Veränderungen weisen, wie ich später ausführlicher dartun werde, auf einen leichten, aber länger dauernden Reiz hin, der wahrscheinlich von Toxinen ausgeht, welche mit dem Blute in die Gefässe des Ciliarkörpers und der Iris kommen, von diesen gleichzeitig mit dem Kammerwasser ausgeschieden werden und von hier aus auf die Oberfläche der Iris und des Ciliarkörpers einwirken. Die Augenentzündung entstand nach einer akuten allgemeinen Erkrankung, welche vom Patienten als Influenza bezeichnet worden war. Ich zweifle nicht, dass diese nicht näher bekannte Krankheit tatsächlich durch die Ausscheidung schädlicher Stoffe in das Auge die Cyclitis veranlasst hat.

IV. Cyclitis chronica bei Heterochromia iridis.

Der leichten Cyclitis im vorhergehenden Falle (Leitner) steht nahe die zuerst von mir beschriebene Cyclitis bei Heterochromia iridis, wobei in dem heller gefärbten Auge Präcipitate auftreten, und in späterer Zeit häufig eine Linsentrübung dazu kommt. Der Verlauf ist äusserst langwierig aber gutartig, indem hintere Synechien nur ausnahmsweise, Schwarten niemals gebildet werden. Ich verweise in bezug auf die Einzelheiten auf meine Arbeit im XV. Band des Archivs

[1]) Loc. cit.

für Augenheilkunde. Die anatomische Untersuchung konnte bisher nur an ausgeschnittenen Irisstücken vorgenommen werden, an welchen man die auch im folgenden Falle (Roseneder) beobachtete Form der Atrophie findet, die zu einer Art Umbau des Irisgewebes führt (Taf. X, Fig. 4 und 5); Infiltration des Irisgewebes oder Exsudation auf der Oberfläche fehlt. Gerade über den wichtigsten Punkt, das Verhalten des Ciliarkörpers, wissen wir nichts, da bisher noch kein ganzer Bulbus, an welchem eine solche Cyclitis während des Lebens beobachtet worden war, zur anatomischen Untersuchung gekommen ist.

V. Leichte chronische Iridocyclitis.

Einen Schritt weiter in dem Grade der Entzündung bedeutet der folgende Fall, wo neben Präcipitaten auch schon hintere Synechien bestanden.

Die 59jährige Frau Roseneder bemerkte zuerst vor 6 Jahren eine Abnahme des Sehvermögens des rechten Auges, das allmählich erblindete. Das linke Auge wird seit einem Jahre schwächer. Als die Kranke am 9. VIII. 1909 in die Klinik kam, war die Hornhaut des rechten Auges vollständig bedeckt von einem Papillom, das offenbar die Erblindung verursacht hatte. Auf dem linken Auge waren keine fest haftenden Synechien zu sehen, sondern nur hin und wieder kleine Hervorragungen am Pupillarrande und im Kreis angeordnete Pigmentpunkte auf der vorderen Linsenkapsel. Die Iris sah normal aus, die nasale Papillengrenze war etwas verschwommen. Mit $+ 1{,}75\,D$ sph. $S\ {}^{6}/_{6}$. Über das spätere Schicksal der Patientin und im besonderen ihres linken Auges konnte ich nichts erfahren.

Das rechte Auge wurde enucleiert und in horizontale Schnitte zerlegt. Die Hornhaut ist überall von einem bis zu 5 mm dicken Papillom überzogen, das stellenweise Übergang in carcinomatöse Struktur zeigt. Die Neubildung hat die vorderen Hornhautschichten bis ungefähr zur Mitte der Hornhautdicke zerstört. Die hinteren Schichten sind bis auf etwas grösseren Kernreichtum normal.

In den Schnitten durch die obere Bulbushälfte ist die vordere Kammer leer bis auf einzelne Gerinnsel, welche auf der Vorderfläche der Iris liegen. Je weiter man abwärts geht, desto grösser werden die durch Gerinnung des Kammerwassers entstandenen homogenen Massen, welche einige wenige einkernige Leukocyten einschliessen. Im unteren Teil der vorderen Kammer sind ausserdem einzelne rote Blutkörperchen sowohl im Kammerwasser als an der hinteren Hornhautfläche zu sehen.

An der Descemeti liegen ausserdem Zellkugeln (in den Schnitten durch die untere Bulbushälfte 1—2 in jedem Schnitte). Es sind echte Präcipitate, welche auf dem unversehrten Endothel liegen und aus einkernigen Zellen zusammengesetzt sind. Die meisten enthalten viel Pigment; in manchen sind einzelne Zellen geradezu in grosse, braune Kugeln verwandelt (Taf. X, Fig. 15). Einzelne Präcipitate gleicher Beschaffenheit liegen auf der Vorderfläche der Iris und ein ganz kleines auf der vorderen Linsenkapsel gerade

in der Mitte der Pupille. Ein gleicher runder Zellhaufen schwebt frei im Kammerwasser, wo er infolge der Gerinnung desselben ungefähr in der Mitte der Kammer, gleich weit von der Iris und Hornhaut fixiert ist. Man kann nicht sagen, ob diese Zellkugel während des Lebens noch frei in der Kammer schwamm, bevor sie sich an der Hornhaut fixierte, oder ob sie vielleicht doch durch die Manipulationen bei der Enucleation losgelöst worden war.

Nebst den Präcipitaten lagen an der Descemeti noch in geringer Zahl einzelne Lymphocyten, sowie Pigmentzellen, welche von dem retinalen Epithel der Iris stammen.

Was die Erscheinungen frischer Entzündung anlangt, so sind Exsudatzellen an der freien Oberfläche der Iris und des Ciliarkörpers nicht vorhanden. Frische Infiltration in Form kleinster Lymphocytenansammlungen besteht nicht in der Iris, sondern nur im vordersten Teil des Ciliarkörpers und in der Aderhaut. In ersterem liegen sie nahe der Iriswurzel, so dass, wenn aus solchen Herden Auswanderung von Lymphocyten stattfindet, diese in die vordere Kammer kommen müssen. In der Aderhaut sind vereinzelte Leukocyten in gleichmässiger Weise über die ganze Aderhaut verteilt, und daneben stehen noch kleinste umschriebene Zellenherde in der vorderen Hälfte der Aderhaut, von der Ora serrata bis in die Äquatorgegend. Diese Herde sind so klein, dass sie leicht übersehen werden können; über ihnen besteht keine Veränderung im Pigmentepithel oder in der Netzhaut. — Obwohl also die entzündliche Infiltration des Gewebes überall unbedeutend ist, und man keine freien Zellen auf der Oberfläche der Uvea liegen sieht, müssen doch Zellen in geringer Menge in das Kammerwasser übertreten, da man an der Descemeti sowohl einzelne Zellen als Zellkonglomerate findet.

Deutlicher als die Erscheinungen frischer Entzündung sind die älteren Veränderungen. An der Iris besteht eine Atrophie mit einer besonderen Art der Umwandlung des Gewebes, welche oft bei chronischer Iritis vorkommt und daher etwas ausführlicher zu behandeln ist. Ich gab eine kurze Beschreibung dieser Veränderung schon in meiner Arbeit über Heterochromie der Iris. Zum besseren Verständnis derselben ist es nötig, einige Worte über die Chromatophoren und besonders über die Orientierung ihre Fortsätze unter normalen Verhältnissen vorauszuschicken.

In der normalen Iris stehen innerhalb der vorderen Grenzschicht die Zellen bald sehr dicht, bald in etwas grösseren Abständen. Im ersten Falle bilden die Zellausläufer einen so dichten Filz, dass derselbe nicht entwirrt werden kann. Im zweiten Falle erkennt man, dass die Zellausläufer nach allen Richtungen hin verlaufen und sich durchkreuzen. In der auf die Grenzschicht folgenden Lage sind die Zellkerne mit ihrer Längsachse und die grösseren Zellausläufer entweder regellos orientiert, oder sie sind der Mehrzahl nach parallel zur Oberfläche der Iris gerichtet und ziehen zumeist in radiärer Richtung.

Die mittleren Schichten der Iris enthalten entsprechend der hier befindlichen Lymphspalte nur wenige Chromatophoren, abgesehen von denen, welche die Blutgefässe umspinnen. Diese schicken die längsten Ausläufer entsprechend der Längsrichtung der Gefässe. In den hinteren Irisschichten kann die Richtung der Zellkerne und ihrer Hauptausläufer entweder ganz

regellos sein, oder sie sind der Hauptmasse nach ungefähr parallel zur Bruchschen Membran oder in andern Fällen nahezu senkrecht darauf. In manchen Fällen fehlt allerdings jede halbwegs regelmässige Anordnung der Chromatophoren, höchstens dass sie in der Pupillarzone gerade vor dem Sphinkter eine der Oberfläche ungefähr parallele Richtung einnehmen.

Es liegt nahe, die Orientierung der Zellausläufer mit der Anspannung des Irisgewebes, also mit der Pupillenweite in Zusammenhang zu bringen, so dass bei enger Pupille die Zellen vorwiegend eine der Irisoberfläche parallele Richtung einnehmen würden. Dies ist aber keineswegs der Fall. Ich habe normale Irides bei Pupillenweite von 1,5—6,5 mm Durchmesser untersucht und die Unabhängigkeit der Orientierung der Zellfortsätze von der Pupillenweite feststellen können. Von zwei Fällen mit je 2,5 mm Pupillenweite zeigte der eine in den hinteren Irisschichten die Zellausläufer annähernd senkrecht, der andere annähernd parallel zur Bruchschen Membran gerichtet. In der Iris eines Falles mit 6,5 mm weiten Pupillen sind die Zellen in den vorderen Irisschichten parallel, in den hinteren ungefähr senkrecht auf die Irisoberfläche gerichtet. In derselben Iris wechselt die Orientierung der Zellen oft von Stelle zu Stelle[1]).

Die Zwischenräume zwischen den Chromatophoren sind ungefärbt und scheinen leer. In der Gegend der Lymphspalte sind sie auch wirklich leer, d. h. im Leben nur mit Kammerwasser erfüllt. Sonst aber findet man bei starker Vergrösserung und bei starker Abblendung des Gesichtsfeldes eine eben angedeutete, ausserordentlich zarte Streifung als Ausdruck des kollagenen Gewebes zwischen den Zellen.

---

[1]) Die Anordnung der Zellausläufer ist hier nur mit Rücksicht auf den Vergleich mit der parallelen Anordnung derselben in der atrophischen Iris in Betracht gezogen. Es kam mir also hauptsächlich darauf an, wie sich die Zellausläufer zur Irisdicke verhalten; ob sie die Iris mehr oder weniger quer durchsetzen oder sich der Oberfläche parallel halten. Für diese Zwecke sind Radiärschnitte am besten geeignet. Münch (Zeitschr. f. Augenheilk. Bd. XIII. S. 6) hat die Verlaufsrichtung der Ausläufer der Chromatophoren von einem andern Gesichtspunkte aus untersucht. Er misst denselben muskulären Charakter bei, und es kommt ihm darauf an, zu zeigen, dass sie eine dilatierende Wirkung haben. Zu diesem Zweck ist festzustellen, ob sie in der Iris radiär oder cirkulär verlaufen, und hierzu eignen sich Flachschnitte besser. Ich habe auch solche untersucht und kann von der Iris des Menschen, die ich allein auf diese Verhältnisse hin prüfte, nur sagen, dass sie sehr grosse individuelle Unterschiede darbietet. Es gibt Irides, die eine vorwiegende radiäre Anordnung der Chromatophorenausläufer besitzen, wie dies Münch abbildet; in andern aber ist, hauptsächlich in der peripheren Hälfte der Irisbreite, die Anordnung entweder ganz regellos oder sogar annähernd cirkulär.

Jedenfalls sind in der normalen Iris die Zwischenräume zwischen den Zellen überall hauptsächlich von Kammerwasser erfüllt — Auch in der normalen Iris trifft man häufig vereinzelte kleine und grosse Lymphocyten und selbst Plasmazellen oder Mastzellen an.

Um zu versuchen, wie sich aus dem geschilderten Verhalten der normalen Iris die Atrophie derselben entwickelt, muss man die ersten Stadien der Veränderung kennen. Die Gelegenheit dazu geben Fälle mit kurz dauernder Drucksteigerung, da sich diese Art von Atrophie nicht bloss bei chronischer Iritis, sondern auch bei Drucksteigerung einstellt. Zum Studium eignen sich am besten Fälle von Aderhautsarkom, bei welchen die Drucksteigerung erst vor kurzem eingetreten ist. Da dieser Zeitpunkt mit dem Eintritt der Schmerzhaftigkeit zusammenfällt, lässt er sich leicht feststellen. Ich besitze Fälle, wo die Drucksteigerung erst am Tage vor der Operation eintrat, bis zu solchen von langer Dauer. Die Untersuchung derselben lässt folgende Entwicklung der Atrophie erkennen.

Die Veränderungen betreffen vor allem die Stromazellen, und zwar sowohl deren Kerne, als deren Protoplasma mit seinen Ausläufern. Der Kern wird grösser und chromatinärmer. Während normalerweise die Randteile des Kernes weniger Chromatin enthalten und daher lichter aussehen, häuft sich in der kranken Iris das Chromatin in der Peripherie des Kernes an, und indem diese dadurch dunkler tingiert wird, bekommt der Kern ein bläschenförmiges Aussehen. In manchen Kernen entwickeln sich Vakuolen. Die Kerne sind entweder rund oder länglich. Die letzteren richten sich immer mehr mit ihrer Längsachse parallel zur Irisoberfläche.

Die Zellfortsätze werden mehr gestreckt und ordnen sich ebenfalls parallel zur Irisoberfläche an. Nach und nach werden sie kürzer bis zum gänzlichen Verschwinden. Bei dunkel pigmentierter Iris sieht man nach Auflösung der Fortsätze noch eine Zeitlang ihre frühere Lage durch eine Reihe von Pigmentkörnchen gekennzeichnet. Wenn alle Zellausläufer verschwunden sind, enthält die Iris — nebst einigen klumpigen, gelbe Pigmentkörnchen enthaltenden Zellen und gewöhnlich auch einigen Mastzellen — nur blasse, runde oder längliche Kerne, die letzteren mit ihren langen Achsen parallel zur Irisoberfläche. Zwischen den Kernen besteht eine Streifung, die immer gröber und deutlicher wird und ebenfalls parallel zur Irisoberfläche gerichtet ist (Taf. X, Fig. 4). Die Iris bekommt dadurch ein faseriges Aussehen. Die der Streifung zugrunde liegenden feinsten Fasern hängen mit den Kernen nicht zusammen. Die Zwischenräume zwischen den

Kernen färben sich mit Eosin diffus rot als Ausdruck der Durchtränkung mit eiweisshaltiger Flüssigkeit.

Die Zahl der Kerne in der durch Atrophie stark verschmälerten Iris ist in der Regel erheblich geringer als die Zahl der Stromazellen in der normalen Iris (Taf. X, Fig. 4). Manchmal sind aber sehr viele Kerne da und stehen besonders in den vorderen Schichten der Iris, namentlich vor dem Sphinkter ausserordentlich dicht, so dass unzweifelhaft eine Vermehrung der Kerne stattgefunden hat (Taf. X, Fig. 5). Mitosen habe ich nicht gesehen. Man kann eine so veränderte Iris nicht einfach als atrophisch bezeichnen, was bloss einen Schwund der normalen Bestandteile bedeuten würde. Es hat vielmehr ein förmlicher Umbau des Gewebes stattgefunden, welcher sowohl die zelligen Elemente als auch die Zwischensubstanz betrifft. Diese Veränderung findet sich denn auch durchaus nicht in allen Fällen, wo klinisch eine Atrophie der Iris diagnostiziert wird. Sie ist besonders ausgeprägt bei Heterochromie der Iris, wo gerade klinisch die Iris zwar eine hellere Färbung, aber kaum eine nennenswerte Atrophie des Gewebes erkennen lässt.

Im Falle Roseneder ist die geschilderte Veränderung der Iris erst in ihrem Beginn und überdies nur in einem Teile der Iris vorhanden. Im Irisgewebe liegen einzelne Kerne und grosse Lymphocyten, sowie Plasmazellen, und es bestehen einige hintere Synechien. An andern Stellen sind Pigmentablagerungen auf der Linsenkapsel an der Stelle zerrissener Synechien.

Im Gegensatz zur Iris, wo die Hauptveränderung das Stroma betrifft, weist der Ciliarkörper ein normales Stroma auf, dagegen eine Veränderung seiner Oberfläche, nämlich des Epithelüberzuges. Dieselbe findet sich herdweise in der Pars plana; nur ein einziger Herd liegt im hintersten Teil der gefalteten Portion. Die Herde sind ausgezeichnet durch Wucherung der Epithellage und zwar bald mehr der unpigmentierten, bald mehr der pigmentierten (Fig. 8). In einem gerade vor der Ora serrata liegenden Herde ist die Wucherung des Epithels so, dass Cysten gebildet werden (Fig. 9). Denselben Wucherungen werden wir auch bei den schwereren Formen chronischer Uveitis begegnen.

Da wegen des Papilloms der Hornhaut die Iritis dieses Auges klinisch nicht diagnostiziert worden war, sondern bloss aus den Präparaten sich ergab, fragt es sich, ob dieselbe als spontan oder als die Folge des Papilloms aufzufassen war? Für die erstere Annahme spricht die Gegenwart leichter iritischer Veränderungen auch am

andern Auge, ferner der Befund an dem untersuchten Auge selbst. Die Erkrankung des Ciliarkörpers ist dieselbe, welche wir in klinisch diagnostizierten Fällen chronischer Uveitis antreffen werden. Würde

Fig. 8 u. 9. Wucherung des Epithels der Pars plana vom Fall Roseneder.

Fig. 8. Verdopplung der Epithellage. Vergr. 51 : 1.

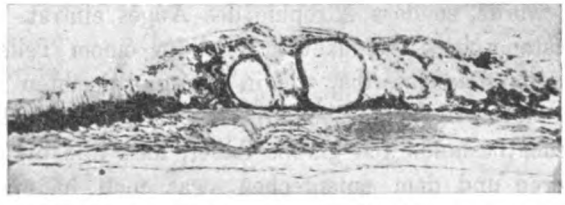

Fig. 9. Cystenbildung im Epithel. Vergr. 55 : 1.

die Entzündung der Uvea hervorgerufen sein durch reizende Substanzen, welche vom Papillom durch die hinteren Hornhautschichten in die vordere Kammer gelangten, so müsste man vor allem eine Infiltration der hinteren Hornhautschichten, sowie der Iris finden, welche beiden fehlten.

VI. Chronische Uveitis schwereren Grades.

Ich konnte im ganzen 27 Augen mit Uveitis von 23 Patienten untersuchen, bei welchen nach der Krankengeschichte und dem klinischen Befunde keine Verletzung vorlag, die also als endogen angesehen wurde, und bei welchen auch Syphilis und Tuberkulose nicht in Frage kamen[1]). Manche dieser Augen waren dauernd von äusseren Entzündungserscheinungen frei geblieben, bei andern traten solche im Verlaufe der Krankheit früher oder später auf, so dass diese Fälle nicht mehr zu den vollkommen chronischen zu rechnen sind. Der

[1]) Eine Ausnahme machte Fall 3 der Tabelle, wo der Tod des Kranken an Meningitis tuberculosa erfolgte. Die Augenkrankheit bestand aber schon seit vielen Jahren, und der anatomische Befund ergab keine Anhaltspunkte für Tuberkulose im Auge, so dass ich annahm, dass die Augenkrankheit unabhängig von der vielleicht erst später acquirierten Tuberkulose war.

klinische Verlauf war verschieden. In 3 Fällen (1, 2 und 3 der Tabelle) war die Iridocyclitis so leicht, dass sie das Sehvermögen nicht vernichtet hatte. Dasselbe betrug in Fall 1 noch $^{6}/_{15}$; die Erblindung in Fall 2 und 3 war auch nicht der Iridocyclitis, sondern einer älteren Retinochorioiditis zuzuschreiben. Diese 6 Augen kamen durch den Tod der Patienten in meinen Besitz. — In anderen Fällen dagegen hatte die Iridocyclitis zu Seclusio pupillae geführt und dadurch zur Erblindung und schliesslich zur Enucleation. Gewiss hätte in einem Teil der Fälle das Sehvermögen durch rechtzeitige Iridektomie erhalten werden können, wie dies in dem Falle 4 tatsächlich an dem zweiten Auge geschehen war. — Eine andere Zahl von Fällen verlief noch schwerer, indem das Auge nicht härter, sondern im Gegenteil weicher wurde, so dass Atrophie des Auges eintrat.

Die anatomische Untersuchung ergab in einem Teile der Fälle mit Seclusio pupillae dasselbe, wie in den drei leichten Fällen 1, 2 und 3 und wie es im leichtesten Grade auch in den Fällen Leitner und Roseneder bestand. Ich glaube daher, dass alle diese Fälle zusammengehören und dem entsprechen, was man hauptsächlich als chronische Uveitis bezeichnet. Ich werde daher nur diese Fälle, die 10 an Zahl, in der Tabelle auf S. 252 zusammengefasst sind, im folgenden behandeln.

Von den übrigen Augen, welche teils durch Seclusio pupillae und Drucksteigerung, teils unter dem Bilde der Atrophie erblindet waren, ergeben die meisten Schwarten im Augeninnern, auf dem Ciliarkörper und oft auch auf der Aderhaut gleich denen, welche als Produkt einer Endophthalmitis nach perforierender Verletzung entstanden sind. Diese Fälle sind also von der gewöhnlichen chronischen Uveitis wesentlich verschieden. In drei Fällen endogener Iritis besteht ein Befund wie bei sympathisierender Iridocyclitis und in zwei andern Fällen eine eigentümliche nekrotisierende Entzündung. Auch diese Fälle sind der gewöhnlichen chronischen Uveitis nicht zuzurechnen.

Es würde zu weit führen, die 10 als gewöhnliche chronische Uveitis aufgefassten Fälle einzeln zu beschreiben. Ich werde nur das für alle Fälle Gemeinschaftliche und Charakteristische besprechen und mich sonst mit der tabellarischen Anführung der Fälle begnügen. In der Tabelle ist der anatomische Befund insofern angegeben, als er sich auf die Iridocyclitis selbst bezieht. Sekundäre Veränderungen wie Druckexcavation des Sehnerven, Atrophie der Aderhaut, Ektasie der Sklera sind als blosse Folgeerscheinungen der Iridocyclitis nicht erwähnt. Nebst den zehn Fällen der Tabelle habe ich noch einen

elften, ganz typischen Fall untersucht, der aber nicht in die Tabelle aufgenommen wurde, weil ich keine Krankengeschichte dazu besitze.

Die Veränderungen in meinen Fällen sind entweder frische Infiltration oder Gewebsneubildung. Die erste besteht in einer diffusen Infiltration und manchmal in kleinen Herden, ist aber auf jeden Fall sehr unbedeutend, offenbar weil die Fälle eben chronisch und zumeist auch noch alt waren. Deshalb treten die älteren Gewebsneubildungen in den Vordergrund: an der Iris Anwachsung des Pupillarrandes an die Kapsel, Membranen in der Pupille und oft auch auf der Vorderfläche der Iris; am Ciliarkörper Wucherung des Epithels. In einigen Fällen war auch die Aderhaut in ausgedehnter Weise beteiligt, indem atrophische Herde mit Verwachsung zwischen Netzhaut und Aderhaut bestanden, weshalb diese Veränderungen in der Tabelle als Retinochorioiditis angeführt sind, obwohl die Netzhaut nur sekundär ergriffen ist. Die Veränderungen in der Aderhaut betrafen entweder die ganze Aderhaut oder nur deren vorderen Abschnitt.

Die Veränderungen verteilen sich in folgender Weise auf die einzelnen Abschnitte der Uvea:

Iris allein 1 Fall (7),
Iris und Ciliarkörper 2 Fälle (8 und 10),
Iris und Aderhaut 2 Fälle (5 und 6),
Iris, Ciliarkörper und Aderhaut 5 Fälle (1, 2, 3, 4, 9).

Sehr unbedeutende Veränderungen, z. B. vereinzelte Lymphocyten im Gewebe oder die so häufigen senilen Wucherungen im Epithel des Ciliarkörpers oder die ebenfalls bei Greisen häufigen kleinen chorioiditischen Herde im vordersten Teil der Aderhaut wurden dabei nicht gerechnet.

Nach dieser Zusammenstellung waren in der Hälfte der Fälle alle drei Abschnitte der Uvea ergriffen, so dass dieses als das Gewöhnliche angesehen werden muss. In einem Falle zeigte nur die Iris Veränderungen, welche aber schwer genug waren, um durch Seclusio pupillae Erblindung zu veranlassen. In zwei Fällen hatte sich die Erkrankung auf die vorderen Teile der Uvea, Iris und Ciliarkörper beschränkt. In sieben Fällen war auch die Aderhaut ergriffen, aber in zwei von diesen war der Ciliarkörper von Entzündung frei geblieben, gleichsam übersprungen worden. Hier besteht die sonst unrichtige Bezeichnung Iridochorioiditis zurecht.

In allen Fällen war also die Iris erkrankt und zwar zumeist ziemlich schwer. Daraus lässt sich aber nicht der Schluss ziehen, dass die chronische Uveitis vor allem die Iris befällt, sondern dieses Ver-

	Geschlecht	Alter	Anamnese	Klinischer Befund des untersuchten Auges	Anatomischer Befund des untersuchten Auges	Klinischer Befund am andern Auge
				I. Leichte Fälle.		
1	m.	43	Seit mehreren Jahren zunehmende Sehstörung mit zeitweiliger Entzündung. Iridektomie, 13 Tage später an Pneumonie gestorben.	Hintere Synechien, zarte Pupillarmembran. T. n. S $^{6}/_{18}$.	Hintere Synechien, zarte Pupillarmembran, Wucherung an der Pars plana, frische u. alte Herde im vorderen Teile der Aderhaut.	Derselbe Befund.
2	m.	76	Seit 20 Jahren an Retinochorioiditis erblindet. Gestorben an Arteriosklerose u. Pleuritis.	Hintere Synechien. Ophthalmoskopisch ausgebreitete alte Retinochorioiditis. T. n.	Infiltration der Iris mit Plasmazellen. Hintere Synechien. Wucherung an der Pars plana Retinochorioiditis inveterata.	Derselbe Befund; in den letzten Lebenstagen Ulcus serpens.
3	m.	45	Seit langem schwachsichtig. Gestorben an Meningitis tuberculosa.	Hintere Synechien. Ophthalmoskopisch ausgebreitete alte Chorioiditis disseminata. T. n.	Hintere Synechien, Ciliarkörper bis auf geringe frische Infiltration normal, Retinochorioiditis inveterata.	Derselbe Befund.
				II. Schwere Fälle.		
4	w.	35	Seit $1^{1}/_{4}$ Jahren Sehstörung; im Beginn der Krankheit Präcipitate.	Napfkucheniris, glaukomatöse Excavation. T. +. Amaurose	Pupillarmembran, Wucherung an der Pars plana, frische u. alte Herde in der Aderhaut, besonders im vorderen Teile.	Wegen Occlusio pupillae iridektomiert. S $^{6}/_{18}$.
5	m.	60	Seit 4 Monaten Entzündung.	Kammer tief. Pupillarmembran. T. n. Amaurose (eine Zeitlang hatte Drucksteigerung bestanden).	Membran in der Pupille und auf der Iris. Ciliarkörper bis auf Atrophie normal. Retinochorioiditis inveterata.	Normal.
6	m.	65	Seit 4 Monaten erblindet.	Napfkucheniris. Blut in der Vorderkammer. T. +. Amaurose.	Membran in der Pupille und auf der Iris. Am Ciliarkörper bloss Atrophie. Chorioiditis anterior inveterata.	Normal bis auf Cataracta senilis.

7	m.	65	Seit 1 Jahr Sehstörung, seit 1 Monat Schmerzen.	Kammer normal tief, etwas Blut in derselben. Pupille verschlossen. T. +. Amaurose.	Membran in der Pupille und auf der Iris. Ciliarkörper normal bis auf Atrophie, keine Chorioiditis.	Normal.
8	m.	68	Seit 6 Jahren wiederholte Entzündungen beider Augen.	Iris oben bis zur Hälfte ihrer Breite der Hornhaut anliegend. Pupillarmembran. T. n.	Oben periphere vordere Synechie. Membran in der Pupille und in der hinteren Kammer. Wucherungen in d. Pars plana. Keine Chorioiditis.	Ciliarinjektion, hintere Synechien, Glaskörpertrübungen.
9	m.	60	Seit 26 Jahren wiederholte Entzündungen, seit 22 Jahren erblindet. Vor 10 Jahren wegen Schmerzen Iridektomie.	Kammer tief, Pupille verschlossen, nach oben Colobom. Ektasie der Sklera. T. +.	Membran in der Pupille u. auf der Iris. Wucherung an der Pars plana, Retinochorioiditis inveterata.	Einzelne Präcipitate, keine Synechien. S ⁶/₆.
10	m.	59	Seit dem 10. Lebensjahr erblindet, seit 3 Wochen Entzündung.	Gürtelförm. Hornhauttrübung, tiefe Kammer, atrophische schlotternde Iris. Einzelne hintere Synechien, geschrumpfte Katarakt.	Präcipitate, hintere Synechien, Wucherung in der ganzen Ausdehnung des Ciliarkörpers, keine Chorioiditis.	Derselbe Befund.

halten erklärt sich aus der Art des Materials. Dieses bestand zum grössten Teile aus Augen, welche wegen der Folgezustände der Iritis, nämlich Seclusio pupillae, zur Enucleation kamen, während Augen, in welchen vorwiegend Ciliarkörper und Chorioidea erkrankt sind, gewöhnlich nicht enucleiert zu werden brauchen und daher unter den untersuchten Fällen nur durch die ersten drei vertreten sind.

Ich gehe nun daran, die einzelnen Abschnitte der Uvea im besonderen zu besprechen.

a) Iris.

An der Iris bestehen Zeichen frischer entzündlicher Infiltration und die Produkte älterer Entzündung, nämlich Verwachsungen und Membranen. Die frische Infiltration ist gering und beschränkt sich auf die Gegenwart einzelner freier Zellen im Gewebe. Neben gewöhnlichen Lymphocyten gibt es noch solche mit grösserem Protoplasma, sogenannte grosse Lymphocyten, die nach meiner Ansicht aus den kleinen hervorgehen. Nur ausnahmsweise sind einzelne polynucleäre Leukocyten zu sehen; es entspricht ja auch die Gegenwart solcher nicht dem

chronischen Charakter der Entzündung. Ausserdem trifft man Plasmazellen, manchmal auch Mastzellen und eosinophile Zellen. Die Mastzellen kommen nur vereinzelt vor, nur in einem Falle waren sie zahlreich. Die Plasmazellen sind häufiger. In einem Falle (2) waren sie ausserordentlich zahlreich, so dass die fixen Zellen der Iris und die Lymphocyten daneben ganz verschwanden. Das Bild ist so, wie es Taf. X, Fig. 2 darstellt, welches aber nicht diesem Falle entnommen ist, sondern einem solchen von traumatischer seröser Iritis. Die Plasmazellen liegen in dichten Reihen längs der Gefässe und besonders reichlich an der Vorderseite des Sphinkter; sie sind durch Aneinanderliegen epithelartig abgeplattet. Das Gefüge der Iris ist sonst kaum verändert und die Exsudation an die Oberfläche ist sehr unbedeutend, so dass man annehmen muss, dass die Plasmazellen in der Iris wenig Neigung besitzen, an die Oberfläche und in das Kammerwasser auszuwandern, sondern dass sie mehr dauernde Bewohner des Irisgewebes sind. Die besondere Art der Infiltration der Iris in diesem Falle lässt daran denken, dass hier vielleicht eine besondere Ätiologie vorliege. Die Krankengeschichte lieferte allerdings keine Anhaltspunkte dafür. Der 76jährige Patient war seit 20 Jahren erblindet. Der klinische Befund ergab chronische Iridochorioiditis, nämlich einzelne hintere Synechien und ausgedehnte chorioiditische Flecken nebst Atrophie des Sehnerven. Am linken Auge war in den letzten Lebenstagen ein Ulcus serpens aufgetreten, doch war im Verhalten der Iris beider Augen kein nennenswerter Unterschied, so dass die Plasmazellen mit dem Ulcus sicher nichts zu tun hatten. Die Sektion ergab Arteriosclerose, Myodegeneratio cordis und Erweichungsherde im Gehirn, wozu zuletzt noch Pleuritis gekommen war. — Ein Fall von dichter Infiltration der Iris ausschliesslich mit Plasmazellen wird von Verhoeff beschrieben[1]). Es handelte sich um einen Fall von Keratitis punctata, und da ich durch die Güte des Autors Präparate von diesem Falle bekam, vermag ich die Identität des anatomischen Bildes der Iris mit meinem Falle festzustellen. Die Ätiologie in dem Falle Verhoeffs, der einen 75jährigen Mann betraf, ist nicht bekannt.

In zwei Fällen besteht nebst der diffusen Infiltration noch eine knötchenförmige Ansammlung von Lymphocyten an einzelnen Stellen. Die Knötchen sind übrigens spärlich und klein. Sie liegen in verschiedenen Teilen der Iris und bestehen nur aus einer nicht scharf

---

[1]) Arch. f. Augenheilk. Bd. LXX. S. 290.

abgegrenzten Ansammlung von Lymphocyten; epitheliale Zellen kommen darin nicht vor. Auswanderung von Zellen an die Oberfläche von den Knötchen aus findet jedenfalls nicht in nennenswertem Masse statt.

Präcipitate im Bereiche der Vorderkammer waren klinisch in den meisten Fällen zur Zeit der Enucleation nicht nachweisbar gewesen, was ja bei älteren Fällen das Gewöhnliche ist. Auch in den Präparaten zeigten nur ein paar Fälle einige Präcipitate, darunter auch ein Fall, wo Seclusio pupillae mit buckelförmiger Vortreibung der Iris bestanden hatte.

Die Atrophie der Iris mit dem eigentümlichen Umbau ihres Gewebes, der bei Fall Roseneder beschrieben wurde (S. 247), findet sich entweder in seinen Anfängen oder ausgeprägt in der Hälfte der Fälle. Dies sind nicht gerade die Fälle von besonders langer Dauer, sondern die, wo Drucksteigerung bestanden hatte. Dass Drucksteigerung auch allein, ohne Iritis, imstande ist, die in Rede stehende Veränderung des Irisgewebes zu bewirken, ergibt sich aus dem Befunde bei echtem Glaukom und bei Aderhautsarkom mit Drucksteigerung. Auf der andern Seite können offenbar auch andere Ursachen als Drucksteigerung diese Veränderung veranlassen, denn sie findet sich besonders gut ausgeprägt in den Fällen von Heterochromie der Iris, von welchen auch die Figuren 4 und 5, Taf. X herrühren.

Der Umbau des Irisgewebes ist jedenfalls mit bedeutender Atrophie der Iris im ganzen verbunden, denn in den fünf Fällen, wo derselbe bestand, betrug die Dicke der Iris nur $^1/_3$ bis $^1/_2$ der Dicke in den übrigen Fällen. Auch bei Heterochromie ist die Iris verdünnt, wenn auch nicht so stark, wie bei der chronischen Iritis. Allerdings ist die Messung der Irisdicke an ausgeschnittenen Stücken, die mir von den Heterochromiefällen allein zur Verfügung standen, nicht so verlässlich, als wenn die Iris in situ ist.

Die älteren Entzündungsprodukte bestehen in Anwachsungen des Pupillarrandes an die Linsenkapsel, in Pupillarmembranen und in Membranen auf der vorderen Irisfläche. In zwei Fällen waren bloss hintere Synechien vorhanden, in drei Fällen auch noch eine Pupillarmembran, und in den übrigen Fällen überzog auch noch als Fortsetzung der Pupillarmembran ein feines Häutchen die vordere Irisfläche, manchmal bis zur Kammerbucht. Die Membran war in den leichten Fällen dünn, glasartig oder gar nur wie ein vom Stroma sich scharf abhebendes, gleichsam selbständig gewordenes Endothelhäutchen. In den schwereren Fällen dagegen überzog eine dichte

Membran, meist mit neugebildeten Gefässen versehen, die Iris. Zur Bildung einer Membran auf der Iris ist übrigens keineswegs eine klinisch intensiv verlaufende Entzündung nötig. Ich fand solche Häutchen in Fällen von Iritis (die nicht in der Tabelle enthalten sind), welche fast ohne äussere Entzündungserscheinungen, ja selbst ohne Bildung hinterer Synechien oder einer Pupillarmembran verlaufen waren.

Membranen an der hinteren Seite der Iris, die in ein paar Fällen vorkamen, gehören nicht zu dieser, sondern sind Auflagerungen auf die Linsenkapsel und sind nur am Pupillarrand mit dem retinalen Epithel der Iris verwachsen. Auch wo bloss eine Pupillarmembran vorhanden ist, erstreckt sich diese häufig ein kurzes Stück weit über den Pupillarrand hinaus auf die Linsenkapsel.

Die Exsudation ist also immer am Pupillarrand am stärksten. Schon klinisch fällt ja bei der Hyperämie der Iris vor allem der grosse Blutreichtum der pupillaren Zone im Vergleich zum ciliaren Teil der Iris auf.

Dass eine Membran auf der vorderen Irisfläche häufig, in der hinteren Kammer aber gerade nur in der Nähe des Pupillarrandes gefunden wird, erklärt sich aus der besonderen Art der chronischen Uveitis. Bei der exogenen Iridocyclitis (Endophthalmitis) ist häufig die ganze hintere Kammer von Exsudat erfüllt, welches später die Iris in ihrer ganzen Ausdehnung an die Linsenkapsel befestigt. Dieses Exsudat stammt von den Ciliarfirsten. Die Iris selbst braucht nicht einmal sehr entzündet zu sein, wie man an Fällen sieht, wo die Schädlichkeit im hinteren Augenabschnitt angreift, wie manche exogene und wie die metastatische Entzündung. Dann kann die hintere Kammer ganz von einer Schwarte erfüllt sein, ohne dass an der vorderen Irisfläche nennenswerte Veränderungen bestünden. Bei der chronischen Uveitis dagegen fehlt das Exsudat in der hinteren Kammer, obwohl die Iris selbst ziemlich entzündet ist, weil eben die Ciliarfortsätze frei von der Entzündung bleiben. Das Exsudat reicht daher in der hinteren Kammer nur so weit, als es vom Pupillarrand aus sich in dieselbe verschiebt (in Fig. 10 am linksseitigen Pupillarrand).

In den Fällen mit Drucksteigerung besteht die gewöhnliche periphere Anlegung der Iris an die Hornhaut infolge der buckelförmigen Vortreibung der Iris. In zwei Fällen waren aber Veränderungen in der Kammerbucht vorhanden, welche auf eine Entzündung bezogen werden müssen, die mit der Exsudation am Pupillarrand nicht in Verbindung steht. In dem einen Fall war hierdurch eine

homogene Membran gebildet worden, welche die Kammerbucht auskleidete, sich aber nicht über diese hinaus erstreckte (Fig. 11). Eine derartige Veränderung vermag Drucksteigerung bei tiefer Kammer hervorzurufen, was bei chronischer Uveitis manchmal vorkommt. Im zweiten Falle hatte die Entzündung adhäsiven Charakter, wodurch die Iriswurzel mehr und mehr an die Hornhaut herangezogen worden war (Fig. 10). Diese Veränderung besteht aber nur

Fig. 10—15. Von Fällen chronischer Iritis.

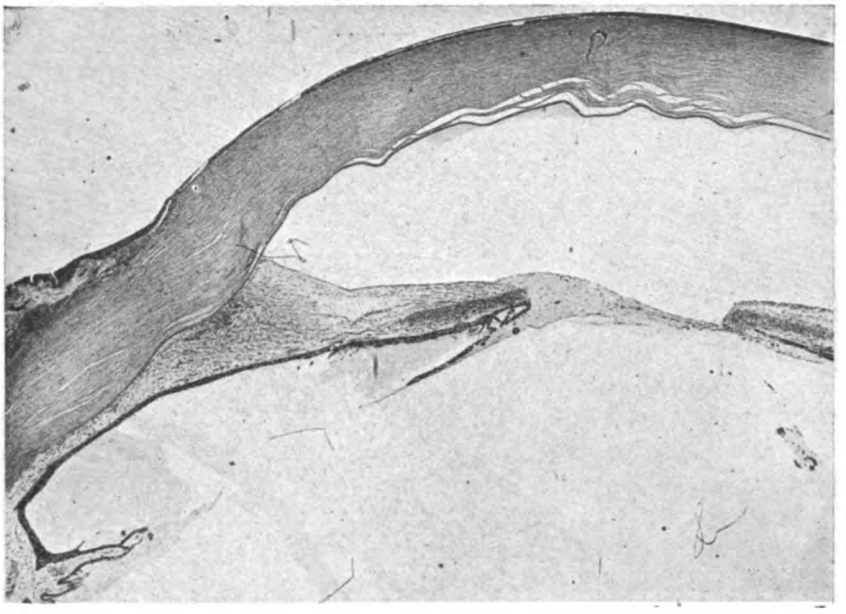

Fig. 10. Vergr. 16 : 1. Die Iris ist an der oberen Seite fast bis zur Hälfte ihre Breite an die Hornhaut angewachsen, während an den andern Seiten die Kammerbucht frei ist. Die Pupille ist durch eine Membran verschlossen, welche am unteren Pupillarrande dünn ist, am oberen Pupillarrande aber so dick, dass sie auf die vordere Irisfläche übergreift und an der Oberfläche der Linse sich eine Strecke weit in die hintere Kammer vorschiebt.

an der oberen Seite, wo die Iris bis zur Mitte ihrer Breite an die Hornhaut angewachsen ist. Mit Rücksicht auf diesen Befund war vor der Enucleation die Diagnose irrtümlich auf eine die Iris vordrängende Geschwulst des Ciliarkörpers gestellt worden. In diesem Falle hatte keine Drucksteigerung bestanden. Eine gleich weit gegen die Mitte reichende Anwachsung der Iris an die Hornhaut zeigt das linke Auge des Groenouwschen Falles (loc. cit. Fig. 2 auf S. 193). Auch in diesem Falle fehlte Drucksteigerung.

b) Ciliarkörper.

Auch am Ciliarkörper besteht frische entzündliche Infiltration neben den Produkten älterer Entzündung.

Die Infiltration trägt am Ciliarkörper denselben Charakter wie in der Iris und weist dieselben Zellformen auf. Sie ist aber stets sehr gering, viel geringer als in der Iris, und manchmal fehlt sie überhaupt. Dementsprechend sind auch die kleinen Lymphocytenherde, welche in der Iris nicht so selten sind, am Ciliarkörper nur

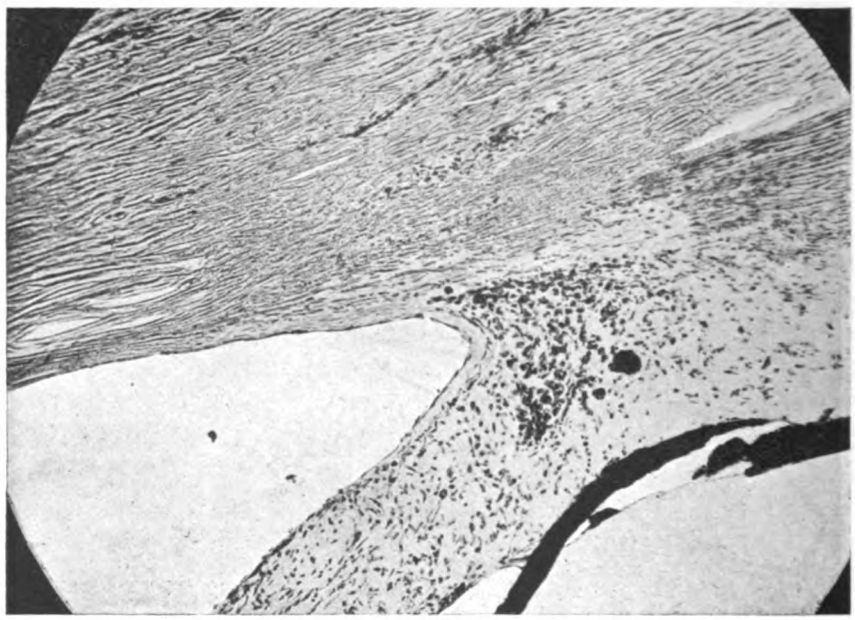

Fig. 11. Vergr. 104 : 1. Die Kammerbucht ist von einer homogenen Membran ausgekleidet, deren innere Oberfläche einen Endothelüberzug trägt. In der Iriswurzel besteht eine umschriebene Infiltration mit Lymphocyten.

in zwei Fällen angetroffen worden. Auswanderung von Zellen an die Oberfläche des Ciliarkörpers existiert überhaupt kaum, selbst nicht über den kleinen knötchenförmigen Herden. Allerdings sind die diesen Betrachtungen zugrunde liegenden 10 Fälle alle älter, und es ist möglich, dass im Beginn der Krankheit mehr Zellen zur Auswanderung kamen, so wie in dem frischen Falle Leitner. Dies würde gerade hinreichend sein, um die Zellen für die Präcipitate zu liefern, nicht aber grössere Exsudate zu setzen. Es fehlen daher grössere plastische Exsudate an der Oberfläche des Ciliarkörpers, speziell der Ciliarfortsätze. Dieses ist zwar ein negatives, aber doch charakte-

ristisches Zeichen, welches die spontane Uveitis von der exogenen unterscheidet. Ich habe daher auch die Fälle, wo nach der Krankengeschichte die Iritis spontan aufgetreten war, die anatomische Untersuchung aber entündliche Schwarten an der Oberfläche der Ciliarfortsätze zeigte, von der gegenwärtigen Betrachtung ausgeschlossen, da dieselben jedenfalls nicht mehr zur gewöhnlichen chronischen Iritis gehören und einzelne von ihnen möglicherweise einer andern Ätiologie angehören, d. h. vielleicht zum Teil doch exogen sind.

Fig. 12. Vergr. 45 : 1. Wucherung des ciliaren Epithels im flachen Teil des Ciliarkörpers, welcher dadurch seine scharfe Begrenzung verloren hat. Im Stroma des Ciliarkörpers mässige Infiltration mit Lymphocyten.

Die älteren Veränderungen bestehen in einer Wucherung des ciliaren Epithels, welcher besondere Wichtigkeit zukommt, weil sie für gewisse Fälle der chronischen Uveitis ein charakteristisches Merkmal ist. Die Wucherung findet sich bald im ganzen Umkreis, bald nur herdweise auf einzelne Flecken beschränkt. Zumeist nimmt sie die Pars plana bis zur Ora serrata ein (Fig. 12). In einem Falle waren es sogar nur die unmittelbar vor der Ora serrata liegenden Teile, welche die typische Veränderung zeigten. Manchmal greift die Wucherung aber auch auf den hintersten Abschnitt der Pars plicata über. In einem Falle war das Verhalten von dem Gewöhnlichen da-

durch abweichend, dass die Wucherung in ausgedehnter Weise die Ciliarfortsätze betraf, ja dieselben grösstenteils zerstört hatte, während gerade der flache Teil des Ciliarkörpers kaum verändert war (Fig. 13, 14). In einem Falle fand ich eine analoge Veränderung des Pigmentepithels der Netzhaut ein wenig hinter der Ora serrata (Taf. XI, Fig. 32), in einem andern Falle bestand die Wucherung an der hinteren Fläche der Iris, ausgehend von der vorderen der beiden Epithellagen (Fig. 15, Taf. X, Fig. 33, 34). Allen Fällen gemeinsam ist, dass sich die Epithelwucherung ohne erhebliche entzündliche Erscheinungen

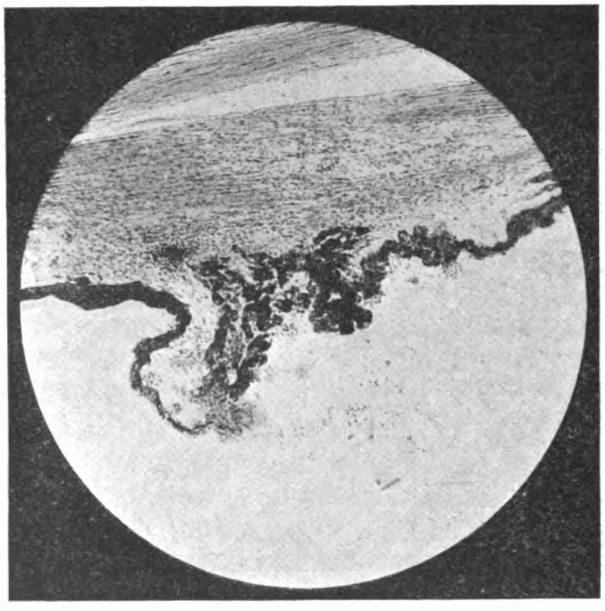

Fig. 13. Verg. 50 : 1. Der hintere Teil eines Ciliarfortsatzes ist durch die in das Stroma eindringende Epithelwucherung ersetzt. An der Basis des Ciliarfortsatzes ein kleiner Lymphocytenherd.

entwickelt, im Gegensatz zu jener, wo das Epithel in cyclitische Schwarten hineinwächst.

Die feineren Vorgänge bei der Wucherung sind, weil nicht ganz gleich, für die äussere und innere Lage des Epithels getrennt zu besprechen.

Die äussere pigmentierte Lage des ciliaren Epithels wuchert sowohl nach innen als nach aussen. Die Wucherung nach innen, das ist glaskörperwärts, kann so geschehen, dass die einfache Zellenlage mehrschichtig wird und die unpigmentierte Lage immer mehr abdrängt, wobei die Grenze zwischen beiden immer deutlich bleibt

(Taf. XI, Fig. 29). Es kann aber die pigmentierte Lage auch nach innen wachsen, indem sie die unpigmentierte durchbricht und sich dann an deren inneren Oberfläche ausbreitet. Der durch die innere Lage vorwachsende Zellzapfen legt sich infolge des Widerstandes, den er an den Zonulafasern findet, auf der Oberfläche der unpigmentierten Lage nieder und überlagert diese (Fig. 13 in meiner Arbeit über die Wucherung des ciliaren Epithels). Wenn dann später auch aus der unpigmentierten Lage Zellen hervorwachsen und sich auf die gewucherten pigmentierten legen, kann auf eine Strecke weit eine völlige Verdoppelung beider Epithellagen entstehen (Fig. 14 derselben Arbeit).

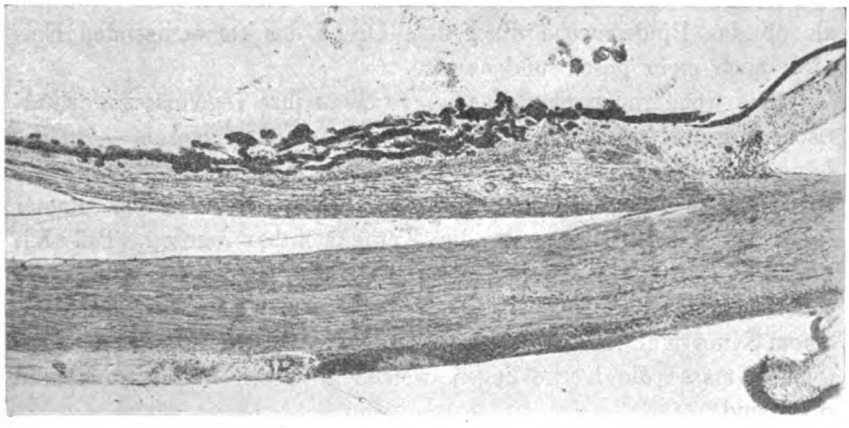

Fig. 14. Vergr. 30 : 1. Wucherung des Ciliarepithels in der ganzen Ausdehnung des Ciliarkörpers, während der Ciliarfortsatz selbst verschwunden ist.

Häufiger ist es, dass bei Zunahme der Wucherung die Abkömmlinge beider Epithellagen so durcheinander wachsen, dass sie nicht mehr auseinander zu halten sind.

Die Zellen der pigmentierten Lage können auch nach aussen wuchern (Taf. XI, Fig. 29*a*, Fig. 16 der oben citierten Arbeit). In einem Falle war dies besonders stark und ging mit dem Schwund des ursprünglichen Stromas Hand in Hand. Züge pigmentierter Epithelzellen dringen nach Schwund der Glashaut in das Stroma des Ciliarkörpers ein. In Taf. XI, Fig. 30 kann man die Schläuche pigmentierter Zellen zwischen den Venen des Ciliarfortsatzes in die Tiefe wachsen und bis an die Oberfläche des Ciliarmuskels vordringen sehen; innerhalb dieses letzteren habe ich aber niemals Epithelschläuche gesehen. Der gleichzeitige Schwund des Grundgewebes

kann so weit gehen, dass die Ciliarfortsätze ganz abgeflacht werden; in der Tat war im ganzen Auge kein unversehrter Ciliarfortsatz mehr zu sehen. Fig. 13 zeigt, wie von einem Ciliarfortsatz die hintere Hälfte bereits verschwunden ist. In Fig. 14 ist der Fortsatz ganz weg, und das gewucherte Epithel liegt fast unmittelbar auf dem Ciliarmuskel. Dieser Vorgang ist gewiss nicht so aufzufassen, als ob die Stränge pigmentierter Epithelzellen sich aggressiv gegen das Bindegewebe des Ciliarkörpers verhalten würden in der Weise wie Krebsschläuche; die hochgradige Atrophie der Ciliarfortsätze ist wohl Folge der Drucksteigerung und mag das Einwachsen der Epithelstränge erleichtert haben, aber man hat doch oft den Eindruck, als ob das Bindegewebe unter dem Druck des vorwachsenden Epithels noch mehr geschwunden wäre.

Die wuchernden Epithelzellen verlieren ihre regelmässige cylindrische Form. Sie ziehen sich — Protoplasma und Kerne — in die Länge und werden zu Spindelzellen, welche sich wie die Zellen eines Spindelzellensarkoms aneinanderlegen. Zugleich verlieren sie immer mehr ihr Pigment, so dass die Kerne sichtbar werden (Taf. XI, Fig. 31). Es kommt aber auch vor, dass die Zellen, ebenfalls unter zunehmendem Pigmentverlust, zu einer gemeinschaftlichen Masse, einem Syncytium verschmelzen, wo in einer zusammenhängenden Protoplasmamasse die Kerne liegen, welche in diesen Fällen annähernd rund sind.

Auch die Form der Wucherung im ganzen ist verschieden. Die Zellen können ausgedehnte Platten bilden, welche übereinander geschichtet liegen und auf dem Querschnitt wie lange Zellbänder aussehen (Taf. XI, Fig. 29 und 31), oder sie ordnen sich zu Schläuchen an, welche auf dem Querschnitt rund sind (Taf. XI, Fig. 30). Die Zellplatten sind gewöhnlich die innen auf dem ursprünglichen Epithel liegenden Wucherungen, die Zellschläuche, die nach aussen in das Stroma des Ciliarkörpers eindringenden; doch können Zellschläuche auch an der inneren Oberfläche des Epithels emporwachsen. Die Zellplatten bestehen häufiger aus Spindelzellen, die schlauchartigen Wucherungen gewöhnlich aus Syncytien.

Die innere unpigmentierte Lage wächst stets nur nach einer Seite, nämlich nach innen. Man konstatiert auch hier die beiden Formen der aneinanderliegenden spindelförmigen Zellen und der Syncytien. Während aber das pigmentierte Epithel häufiger zu Spindelzellen auswächst, bildet das unpigmentierte häufiger Syncytien. Auch hier kommen die beiden Formen der Zellschläuche und der Zellplatten

vor (Taf. XI, Fig. 30 und 31). Die letzteren liegen nicht bloss unmittelbar auf der ursprünglichen Epithellage, sondern oft auch noch parallel zu dieser, in einer gewissen Entfernung von ihr, indem sie in Lage und Richtung offenbar durch die Zonulafasern bestimmt werden (Taf. XI, Fig. 31, Textfig. 12). Die unpigmentierten Zellen nehmen bei ihrer Vermehrung gewöhnlich etwas Pigment auf, bald nur einige Körnchen, bald so viel, dass sie sich nicht mehr von den pigmentierten Zellen, welche ihr Pigment teilweise verloren haben, unterscheiden lassen (Taf. XI, Fig. 31).

Es gibt Fälle, wo auch bei starker Wucherung die Produkte der beiden Epithellagen leicht auseinander zu halten sind. Aussen sind einige Lagen stärker pigmentierter spindelförmiger Zellen als Abkömmlinge

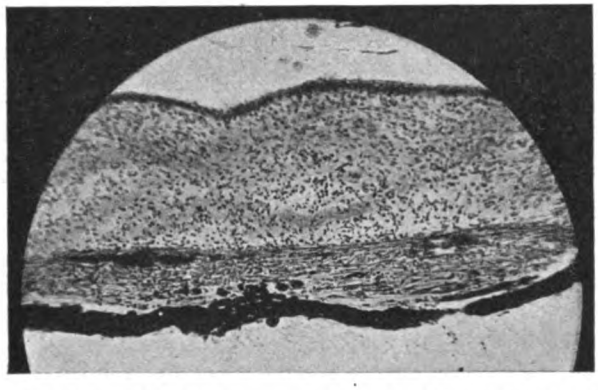

Fig. 15. Vergr. 53 : 1. Wucherung des retinalen Blattes der Iris.

des pigmentierten Epithels und darauf folgen nach innen mehrere Lagen weniger pigmentierter, syncytialartiger Platten als Produkt der unpigmentierten Lage (Taf. XI, Fig. 29, Textfig. 16). Wenn es sich um schlauchförmige Excrescenzen handelt, so schlagen die pigmentierten und die unpigmentierten entgegengesetzte Richtungen ein (Taf. XI, Fig. 30). In andern Fällen aber wachsen die Produkte beider Epithellagen so durcheinander und nähern sich in Form und Pigmentgehalt so sehr, dass eine Zurückführung der einzelnen Zellen auf die pigmentierte oder unpigmentierte Lage unmöglich geworden ist (Taf. XI, Fig. 31). Dasselbe gilt für einzelne Stellen, wo das Ciliarepithel in der Weise verändert ist, dass es nicht als gewuchert, sondern als atrophisch bezeichnet werden muss. Es besteht aus einer zwei- bis dreifachen Lage unregelmässig nebeneinander liegender, gleich stark pigmentierter Spindelzellen, welche so niedrig sind, dass die Dicke

des Epithelüberzuges erheblich unter der normalen zurückbleibt. In meinen Fällen war eine solche Atrophie nur selten anzutreffen und bestand nur fleckenweise und in geringer Ausdehnung. Vielleicht aber tritt in manchen Fällen oder in späteren Stadien diese Atrophie als hauptsächliche Veränderung an die Stelle der Wucherung. Wenigstens sagt Groenouw[1]) von seinem Fall: „Das Pigmentepithel zeigt in dem

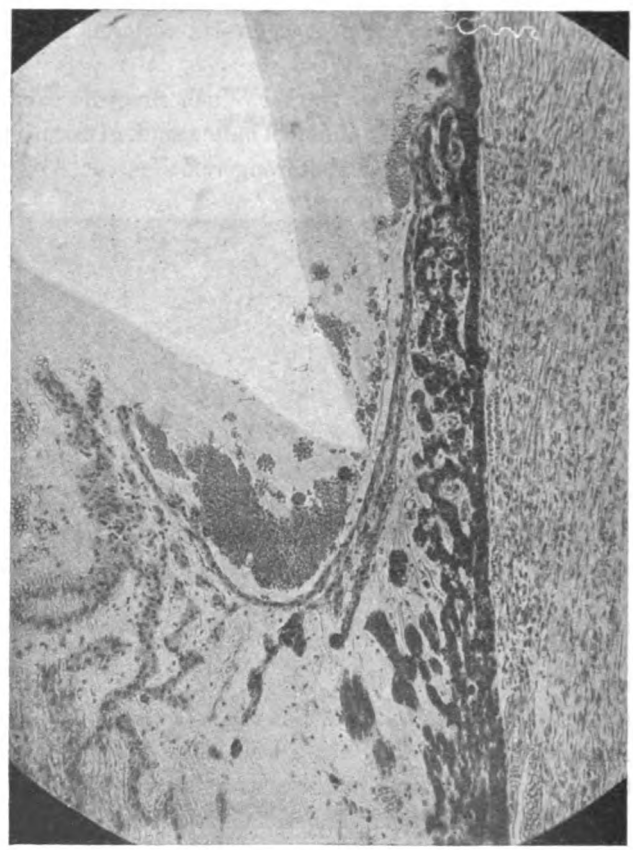

Fig. 16. Umschriebene chronische Cyclitis nach Einheilung eines Kupfersplitters. Vergr. 108 : 1. Wucherung des Epithels der Pars plana, besonders der unpigmentierten Lage.

infiltrierten Teil der Pars plana des Ciliarkörpers sehr erhebliche Veränderungen. Es ist grösstenteils atrophiert und mit ihm die darüberliegende Epithelschicht. Um eine einfache Alterserscheinung handelt

[1]) Klin. Monatsbl. f. Augenheilk. 1900. S. 191.

es sich dabei sicher nicht.“ Da über das Epithel der Ciliarfortsätze nichts gesagt ist, dürfte es ungefähr normal gewesen sein.

Die durch die Wucherung nach der Glaskörperseite hin entstandene Zellenlage lässt Zwischenräume zwischen sich, welche von einer Masse erfüllt sind, die sich mit Eosin stark rot färbt. Sie ist bald homogen, bald feinstreifig und enthält einzelne freie Zellen (Taf. XI, Fig. 31, Textfig. 16). Diese Substanz ist als Bindegewebe anzusehen und führt nicht selten auch einzelne feine Gefässe. Diese aus abwechselnden Lagen von Bindegewebe und Epithelzellenplatten bestehende Auflagerung unterscheidet sich von den Schwarten nach Endophthalmitis schon durch ihre geringe Mächtigkeit, indem sie sich auf einen dünnen Überzug der Pars plana beschränkt und nicht auf die Ciliarfortsätze reicht. Ein prinzipieller Unterschied liegt vielleicht in der Entstehungsweise. Die endophthalmitischen Schwarten entwickeln sich aus mächtigen, dem Ciliarkörper aufgelagerten Exsudaten, welche erst nachträglich vom Stroma des Ciliarkörpers aus organisiert und vaskularisiert werden; ganz zuletzt erst wächst dann das Ciliarepithel in das junge Bindegewebe hinein. Bei der chronischen Iritis fehlt die starke Exsudation, indem nur einzelne Zellen und Zellhäufchen die Oberfläche des Ciliarkörpers bedecken. Die Auflagerung beginnt mit der Wucherung des Epithels, an welche sich später ein Auswachsen des Bindegewebes des Ciliarkörpers anschliesst, und dann geht die Proliferation beider Gewebe weiter Hand in Hand, so dass abwechselnde Lagen von Epithel und Bindegewebe sich bilden.

Das Bindegewebe zwischen den Epithelzellenlagen ist bei der chronischen Iritis manchmal ausserordentlich spärlich (Fig. 14), manchmal etwas reichlicher (Fig. 12), so dass es scheinen könnte, als ob schliesslich nur graduelle Unterschiede zwischen diesen Fällen und denjenigen mit cyclitischen Schwarten bestünden. Dies ist auch insofern richtig, als ein schwacher Reiz die chronische Epithelwucherung setzt, ein starker die Oberflächenexsudation mit nachheriger Epitheleinsprossung. Man kann darum zuweilen nach Endophthalmitis beide Arten von Veränderungen an verschiedenen Stellen desselben Auges antreffen. Aber im ganzen sieht die Wucherung bei chronischer Iritis doch ganz anders aus als die in Schwarten, wie sie z. B. die Textfiguren 20 und 21 zeigen. Ich werde im folgenden die Epithelwucherung, wie sie für chronische Iritis charakteristisch ist, als freie Epithelwucherung bezeichnen zum Unterschied von der Epithelwucherung in Schwarten.

An der äusseren Seite der Wucherung, zwischen ihr und der

Glashaut, liegt häufig eine neugebildete Schicht, welche homogen oder feinstreifig ist und sich auch mit Eosin stark rot färbt. Die Glashaut selbst kann verdickt sein oder umgekehrt stellenweise fehlen. In einem Falle konnte ich sehen, dass die Auflösung der verdickten Glashaut unter Aufsplitterung derselben in einzelne Lamellen vor sich ging. Das Stroma des Ciliarkörpers zeigt nur in den frischen Fällen eine leichte entzündliche Infiltration. In den älteren Fällen ist die Infiltration verschwunden, und häufig ist der Ciliarkörper infolge der bestehenden Drucksteigerung atrophisch geworden.

Die in einem Falle konstatierte Epithelwucherung im vorderen Teil der Aderhaut bestand darin, dass herdweise das Pigmentepithel eine 3—4 fache Lage bildete, ohne dass an solchen Stellen die Aderhaut oder Netzhaut verändert war (Taf. XI, Fig. 32).

Eine der Wucherung des Ciliarepithels analoge Wucherung fand sich in einem Falle am retinalen Epithel der Iris, wovon Fig. 15 ein Übersichtsbild gibt. Die spindelförmigen Zellen, welche die vordere retinale Epithellage bilden und zum Dilatator pupillae gehören, vermehren sich, anfangs noch unter Zunahme ihres Pigmentgehaltes, so dass mehrere Lagen spindelförmiger, dunkel pigmentierter Zellen entstehen (Taf. XI, Fig. 33). Bei weiterer Vermehrung der Zellen rücken die einzelnen Lagen derselben auseinander; die Zellen werden schmäler, pigmentärmer und lassen sich schliesslich nicht mehr deutlich abgrenzen von einem Gewebe, welches sich indessen zwischen den Epithelzellenlagen entwickelt hat. Dieses Gewebe, ursprünglich nur eine feinstreifige Substanz, nimmt später deutlichen Bindegewebscharakter an (Taf. XI, Fig. 34). In derselben Figur sieht man ausserdem noch unmittelbar vor der hinteren Epithellage den Querschnitt *a* eines durch Auswachsen der hinteren Epithellage entstandenen Zellschlauches. Durch die Proliferation der vorderen Epithellage wird die hintere abgehoben. Sie ist zumeist unverändert, doch an einigen Stellen ist auch sie zu einer mehrfachen Zellenlage herangewachsen.

Die Wucherung des ciliaren Epithels kommt nicht nur bei der chronischen Uveitis, sondern auch bei andern Erkrankungen des Auges vor und wurde seinerzeit von mir ausführlich beschrieben. In dieser Arbeit war auf die Ätiologie nur insofern Rücksicht genommen worden, dass ich die einfach senilen Veränderungen von den eigentlichen pathologischen trennte. Die ersteren bestehen nur in kleinen, meist knospenartigen Auswüchsen des unpigmentierten Epithels. Sie kommen daher, wenn es sich um eine Differentialdiagnose mit der chronischen

Uveitis handelt, nicht weiter in Betracht. Ausgedehnte Wucherungen wie bei dieser kommen vor teils frei an der Oberfläche des Ciliarkörpers, teils eingebettet in entzündliche Schwarten, welche auf dem Ciliarkörper liegen. Die freie Epithelwucherung wie bei chronischer Uveitis findet man am häufigsten in ektatischen Augen mit Drucksteigerung (alte Hornhautstaphylome usw.). Zugleich mit der Wucherung des Epithels im flachen Teil des Ciliarkörpers besteht hier auch häufig eine obsolete Retinochorioiditis, welche ja auch in manchen Fällen chronischer Uveitis vorkommt. Meiner Ansicht nach entsteht die Wucherung des Ciliarepithels in ektatischen Augen ebenso wie bei der chronischen Uveitis, nämlich durch einen schwachen aber lange dauernden Entzündungsreiz, welcher vom Kammerwasser oder vom Glaskörper aus auf die innere Oberfläche des Ciliarkörpers wirkt. Zur Illustration des Gesagten sei mir gestattet, von zwei ziemlich gleichen Fällen von Zündhütchenverletzung wenigstens den einen genauer anzuführen.

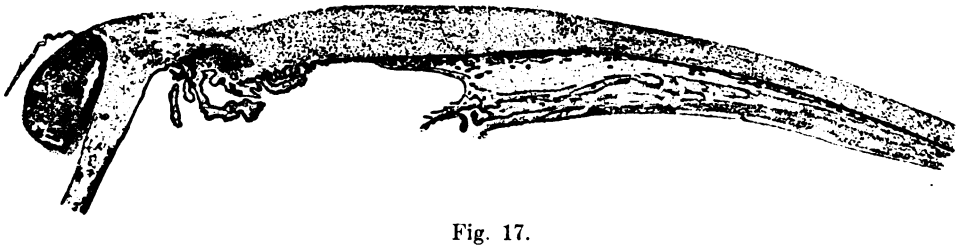

Fig. 17.

Einem 8jährigen Jungen war bei der Explosion eines Zündhütchens ein Stück davon ins Auge gedrungen, welches sich aber nach 14tägiger Entzündung beruhigte. Erst 8 Jahre später wurde es plötzlich wieder entzündet. Als der Junge deshalb in die Klinik kam, konstatierte man einen Bluterguss, der die vordere Kammer so erfüllte, dass von den tieferen Teilen nichts zu sehen war. Die anatomische Untersuchung des enucleierten Auges wies den Fremdkörper, einen kleinen Kupfersplitter, im unteren inneren Winkel der vorderen Kammer nach, wo er auf der Iris lag, eingehüllt in eine dicke Hülle (Textfigur 17). Dieselbe besteht der Hauptsache nach aus Leukocyten, einkernigen und mehrkernigen durcheinander, zwischen welchen man feine Bindegewebszüge erkennt. Diese gehören offenbar einer bindegewebigen Kapsel an, welche sich um den Fremdkörper gebildet hatte und jetzt, beim Wiederaufflackern der Entzündung, dicht von frisch ausgewanderten Leukocyten durchsetzt worden war. In der Iris besteht eine mässige Infiltration mit Lymphocyten und namentlich mit vielen Plasmazellen und eine herdförmige Infiltration im Ciliarkörper besteht fast ausschliesslich aus letzteren. Die Firsten der Ciliarfortsätze sind bis auf eine kleine Stelle ziemlich normal und erst im hintersten Abschnitt des gefalteten

Teiles beginnt die Epithelwucherung, welche sich bis zur Ora serrata erstreckt. Dieselbe betrifft sowohl die unpigmentierte als die pigmentierte Lage, welche beide auch im gewucherten Zustande leicht auseinander zu halten sind (Fig. 16). Sie beschränkt sich auf den Quadranten, in welchem der Fremdkörper sitzt, so dass im übrigen Umkreis des Bulbus der Ciliarkörper ungefähr normal ist.

Zur Erklärung der gefundenen Veränderungen muss man annehmen, dass der Kupfersplitter zunächst nur eine geringe Reaktion auslöste, welche gerade hinreichte, die Bildung einer dünnen bindegewebigen Kapsel zu veranlassen. Wie nun von reizlos eingeheilten Eisensplittern doch andauernd Eisensalze in das Auge übergehen, so muss es sich hier bezüglich der Kupfersalze verhalten haben, welche ja leichter wasserlöslich sind als die Eisensalze. Dieselben übten Jahre hindurch einen Reiz auf den Ciliarkörper aus, welcher nicht zu einer heftigen Entzündung desselben führte, sondern nur zur Wucherung seines Epithelüberzuges. Der Weg, den die Kupfersalze nahmen, ging nicht durch die Pupille, sondern quer durch die Iriswurzel, wie ich auf Grund folgender Erwägungen annehme. Es ist nur jener Teil des Ciliarkörpers verändert, welcher dem Meridian des Fremdkörpers entspricht. Dort müssen also die Kupfersalze in der stärksten Konzentration eingewirkt haben. Wenn die Kupfersalze durch die Pupille nach rückwärts gegangen wären, müssten sie den Ciliarkörper ringsum ziemlich gleichmässig affiziert haben. Der nächste Weg vom Fremdkörper zu dem erkrankten Teil des Ciliarkörpers geht durch die Iriswurzel, welchen Weg daher die Kupfersalze genommen haben müssen. Darauf weist auch die dichte Infiltration hin, welche entsprechend dem Sitz des Fremdkörpers in der unmittelbar darunter liegenden Iris besteht; dieselbe reicht bis an das retinale Epithel, ohne dieses jedoch an irgendeiner Stelle zu durchbrechen. Die durch die Iris dringenden Kupfersalze gelangen zuerst an die Ciliarfirsten und dann erst an den flachen Teil des Ciliarkörpers. Wenn nun erstere kaum, letzterer intensiv verändert ist, so muss man noch eine besondere Disposition der Pars plana annehmen, durch Wucherung ihres Epithels auf chronisch einwirkende Reize zu reagieren.

Wucherung des Ciliarepithels wird aber auch dort gefunden, wo entzündliche Schwarten auf dem Ciliarkörper liegen, wie dies nach abgelaufener plastischer Iridocyclitis (Endophthalmitis) der Fall ist. Hier wächst vor allem das pigmentierte Epithel in die Schwarten hinein (das unpigmentierte ist häufig zugrunde gegangen). Diese Art von Wucherung unterscheidet sich also durch die Gegenwart der entzündlichen Schwarten von der freien Wucherung bei der chronischen Uveitis. Man kann allerdings einzelne Fälle älterer Endophthalmitis finden, wo an manchen Stellen freie Wucherung des ciliaren Epithels, an anderen aber Wucherung in eine Schwarte hinein zu sehen ist. Es handelt sich dann in bezug auf die Stellen mit freier Wucherung ohne Schwarten wohl um solche Stellen, welche nur der Fernwirkung der Noxe ausgesetzt waren, weil sie dem Ausgangs-

punkt der Entzündung ferner lagen als jene Stellen, welche von Schwarten bedeckt gefunden werden.

Freie Wucherung des Epithels gleichzeitig mit Wucherung in eine Schwarte hinein kennzeichnet viele Fälle von Iridocyclitis nach Netzhautablösung, welche später noch genauer besprochen werden sollen. In solchen Fällen besteht eine Schwarte („Ringschwiele"), welche entsprechend der Ora serrata ringsum auf der Uvea ruht, in welche das pigmentierte Epithel in langen Zügen hineinwächst (Textfigur 20 u. 21). Ausserdem findet man aber öfter vor dieser Ringschwiele die typische freie Wucherung beider Epithellagen. Dieselbe hat mit der Wucherung bei der chronischen Uveitis und in ektatischen Augen gemeinsam, dass die Ciliarfirsten intakt sind. Es ist ferner, im Gegensatz zu den Fällen mit Schwarten, die unpigmentierte Lage, welche den Hauptteil der Wucherung bestreitet.

Aus den obigen Darlegungen geht hervor, dass die Grenze zwischen den einzelnen Formen der Wucherung nicht scharf ist, und es wäre verfehlt, aus der Art der Wucherung an einer umschriebenen Stelle des Auges auf die Natur des Krankheitprozesses im ganzen zu schliessen, wohl aber ist dies möglich, wenn man die Gesamtheit der anatomischen Veränderungen in Rechnung zieht.

Die Aderhaut zeigt öfter in ihrem vordersten Teil kleine frische Lymphocytenherde oder Herde obsoleter Chorioiditis. In fünf Fällen bestanden die Folgen einer über die ganze Aderhaut ausgebreiteten alten Chorioiditis mit fleckweiser Verwachsung der Netzhaut mit der Aderhaut, weshalb diese Fälle in der Tabelle als Retinochorioiditis angeführt sind. Nach der Anamnese begann in diesen Fällen die Sehstörung vor langer Zeit, so dass die Krankheit wahrscheinlich mit der Chorioiditis angefangen hatte und erst später die geringeren Veränderungen im vorderen Abschnitt der Uvea hinzutraten. In drei Fällen erwies sich bei der anatomischen Untersuchung der Ciliarkörper normal, war also beim Übergang der Entzündung von der Aderhaut auf die Iris übersprungen worden. Dies liess sich klinisch natürlich nicht diagnostizieren.

Die Netzhaut hatte in den vorliegenden Fällen nur sekundär gelitten, entweder infolge der Chorioiditis oder infolge der Drucksteigerung. Ebenso ist auch die Atrophie oder die Excavation des Sehnerven, welche in mehreren Fällen besteht, nur sekundärer Natur. Netzhautablösung war in keinem Falle vorhanden. Allerdings waren die meisten Fälle entweder mit Chorioiditis oder mit Drucksteigerung verbunden, welche beide einer Netzhautablösung entgegenwirken. Es

könnte wohl sein, dass manchmal die Wucherung des ciliaren Epithels an der Ora serrata sich mit der Netzhaut selbst in Verbindung setzt und einen Zug an ihr ausübt, welcher Netzhautablösung hervorrufen könnte. In meinen Fällen war von einem solchen Zuge nichts zu sehen.

Der Glaskörper enthält entsprechend der Gegend des Ciliarkörpers in seinen oberflächlichen Schichten etwas mehr Zellen als normal. In zwei Fällen bestand deutliche hintere Glaskörperabhebung, wobei die hintere Fläche des Glaskörpers sich zu einer Art Grenzmembran verdichtet hatte, auf welcher einzelne Zellen lagen.

Zusammenfassung.

Die untersuchten zehn Fälle gehören nicht zu den ganz leichten Fällen chronischer Cyclitis, sondern zu den etwas schwereren, welche chronisch und unscheinbar beginnen, dem Kranken oft erst durch die Sehstörung zum Bewusstsein kommen, später aber durch ihre Folgen, vor allem durch Drucksteigerung, zur Erblindung führen können. Wenn man wie hier, tuberkulöse und syphilitische Fälle ausschliesst, kommt diese Erkrankung hauptsächlich bei Frauen vor. Meine zehn Fälle betrafen vorwiegend Männer, und es ist daher nicht sicher, ob sie ätiologisch mit den gewöhnlich bei Frauen angetroffenen identisch sind. Äusserlich, bei bloss klinischer Beobachtung, sind freilich alle diese Fälle ähnlich, indem die Veränderungen der chronischen Iritis und ihre Folgen das Krankheitsbild beherrschen. Die anatomische Untersuchung zeigte, dass gewöhnlich die ganze Uvea beteiligt ist, ausnahmsweise aber doch bloss die Iris oder bloss Iris und Ciliarkörper oder bloss Iris und Aderhaut. Klinisch hat sich dies aber nicht auseinanderhalten lassen.

Die Fälle Leitner, Roseneder und die zehn schweren Fälle bilden, was die klinischen Symptome anlangt, eine zusammenhängende Reihe. Im Falle Leitner ist die Krankheit am frischesten und leichtesten, indem bloss Präcipitate und keine Veränderungen an der Iris bestehen. Von hier führt der Fall Roseneder, wo zu den Präcipitaten hintere Synechien kommen, hinüber zu den schwereren Fällen, wo die Präcipitate schon grösstenteils vermisst werden, dagegen stärkere Veränderungen an der Iris vorliegen. Die anatomischen Veränderungen bilden in gleicher Weise eine ansteigende Reihe. Im Falle Leitner kennzeichnet sich der Prozess durch geringe Oberflächenexsudation, wodurch die Präcipitate gebildet werden, während am ciliaren Epithel nur der Beginn der Epithelwucherung vorhanden ist. Im Falle Rose-

neder tritt die Zellauswanderung an die Oberfläche schon mehr zurück, und die Anwachsungen der Iris, sowie die Epithelwucherungen am Ciliarkörper werden deutlicher, um in den Fällen der dritten Reihe in den Vordergrund zu rücken. Man darf daraus vielleicht schliessen, dass wenigstens in vielen Fällen die Krankheit mit einer leichten entzündlichen Infiltration beginnt, durch welche die Präcipitate gesetzt werden, und dass in den späteren Stadien an die Stelle der Infiltration und Zellauswanderung die Anwachsungen der Iris, die Membranbildung und die Wucherung des Ciliarepithels tritt. Damit würde übereinstimmen, dass man während des so langen Verlaufes der chronischen Uveitis Verschlimmerungen häufig durch einen Nachschub von Präcipitaten eingeleitet findet.

Sämtliche Fälle zeigen Veränderungen an der Iris, welche nichts Charakteristisches bieten, da sie bei Entzündungen der Iris aus andern Ursachen in gleicher Weise vorkommen. Eine Iritis z. B. infolge eines Hornhautgeschwüres wird im frischen Zustande zwar ein wesentlich anderes anatomisches Bild geben wie bei der chronischen Uveitis, aber wenn sie abgelaufen ist, bleiben dieselben hinteren Synechien, dieselben Pupillarmenbranen zurück, wie sie sich bei der chronischen Uveitis langsam bilden.

In einer Anzahl von Fällen wurde auch der Ciliarkörper erkrankt gefunden, und zwar zum Unterschied von der Iris in einer ganz typischen Art. Der Ciliarkörper zeigt Veränderungen, welche in ganz gleicher Weise bei keiner andern Krankheit vorkommen. Sie sind als negatives Kennzeichen Abwesenheit plastischer Exsudation und als positives Wucherung des Ciliarepithels, ohne dass eine dem Grade der Veränderung entsprechende entzündliche Infiltration des Gewebes bestünde. Ich habe auf dieses Merkmal chronischer endogener Uveitis schon früher einmal hingewiesen[1]). Da es nicht in allen Fällen dieser

---

[1]) v. Graefe's Arch. f. Ophth. Bd. LXVIII. S. 541. 1908. Ich finde wohl einzelne Fälle in der Literatur verzeichnet, wo eine Wucherung des ciliaren Epithels bloss im flachen Teil des Ciliarkörpers erwähnt wird, so von Brailey (Transactions of the Ophth. Society of the United Kingdom. 1882. p. 61) und Weeks (A Treatise on diseases of the eye. 1910. p. 351). Beide erwähnen nichts über das klinische Verhalten ihrer Fälle, von welchen sie ein Präparat abbilden, aber aus der Abbildung ist ersichtlich, dass die Wucherung des Epithels in eine dicke Schwarte hinein erfolgt. Ridleys Beschreibung (Ophthalmic Hospital Reports. Vol. XIV. p. 255. 1895) ist zu kurz und ungenau, um über die Art der Wucherung, von der er spricht, ein Urteil zu gewinnen. Einfache Wucherung des Epithels ohne Schwarten, wie sie meinen Fällen chronischer Uveitis eigen ist, habe ich nirgends beschrieben gefunden.

Krankheit vorhanden ist (es fehlte in vier meiner Fälle), so darf man es nicht als allgemeines Kennzeichen derselben hinstellen, sondern nur als gemeinschaftliches Merkmal einer bestimmten Gruppe.

Was nun die Natur der Entzündung anlangt, so zeigten die anatomischen Untersuchungen keine für Tuberkulose oder Syphilis charakteristischen Veränderungen. Es besteht bloss eine leichte, meist nur diffuse Infiltration, gebildet durch Lymphocyten und Plasmazellen, während polynucleäre Lymphocyten fehlen. Diese Zellen wandern aus dem Gewebe an die Oberfläche, u. zw. teilweise — am Ciliarkörper — in ungleichmässiger Weise, indem die Exsudatzellen stellenweise zu Häufchen sich ansammeln. Auch die späteren Veränderungen, die Proliferation des Epithels, ist häufig fleckweise. Aus diesen Tatsachen kann man Schlüsse auf den Ort und die Art des Reizes ziehen. In bezug auf den ersten Punkt wissen wir, dass die Exsudatzellen dem Orte des Reizes zustreben, welche gesetzmässige Erscheinung als Chemotaxis bezeichnet wird. Greift der Reiz im Gewebe selbst an, wie dies z. B. bei Tuberkulose und Syphilis der Fall ist, wo die Erkrankung von den Blutgefässen ausgeht, so besteht Infiltration im Gewebe selbst. Wirkt der Reiz auf die Oberfläche, so ruft er Auswanderung der Zellen an die Oberfläche hervor, bei Schleimhäuten als vermehrte und veränderte Sekretion, bei serösen Häuten als Exsudatbelag und Erguss in die Höhlen. Von diesem Gesichtspunkte aus beurteilt, muss bei der chronischen Uveitis der Reiz auf die Oberfläche der Uvea einwirken. Dies kann nur vom Kammerwasser aus geschehen, soweit es sich um den vorderen Abschnitt der Uvea handelt. In das Kammerwasser können, da eine Perforation nicht in Frage kommt, die schädlichen Substanzen nur auf dem Blutwege gelangt sein. Sie werden aus den Gefässen des Ciliarkörpers, vielleicht auch der Iris, zugleich mit dem Kammerwasser ausgeschieden. Es muss dann noch die Annahme gemacht werden, dass die reizende Substanz nicht schon von den Blutgefässen aus das Gewebe der Iris und des Ciliarkörpers angreift, sondern erst nach Ausscheidung in das Kammerwasser von der Oberfläche aus. Entweder ist diese für die reizende Substanz besonders empfindlich, oder die Substanz selbst erfährt bei ihrer Ausscheidung in das Kammerwasser eine chemische Veränderung. Als Beispiel für einen solchen Vorgang führe ich die Reizung der Nasenschleimhaut bei innerer Darreichung von Jodkalium an, indem aus diesem bei der Ausscheidung an die Oberfläche Jod in Freiheit gesetzt wird.

Was die Art des Reizes anlangt, so kommen Mikroorganismen

und Toxine in Betracht. Für die Gegenwart von ersteren liegt kein Anhaltspunkt vor. Es gelingt nicht, sie im Auge nachzuweisen, und auch die Art der Entzündung spricht gegen Parasiten. Wenn solche, wie so häufig bei Verletzungen, in die Kammer oder den Glaskörperraum eindringen und von hier aus auf die Oberfläche der Uvea wirken, erregen sie schwere plastische oder sogar eitrige Entzündung. Man kommt also auf dem Wege der Ausschliessung zu der Annahme der Wirkung eines chemischen Entzündungsreizes, eines Toxines, das ja allerdings von Mikroorganismen abgeleitet sein kann.

Die Wirkung der Toxine auf die Oberfläche der Uvea ist ungleichmässig in doppeltem Sinne. Die einzelnen Teile der Uvea, Iris, gefalteter und flacher Teil des Ciliarkörpers sind in verschieden starkem Grade und in verschiedener Form ergriffen, und in den einzelnen Abschnitten selbst bestehen Herde besonders intensiver Entzündung, nämlich Häufchen von Zellen auf dem Ciliarkörper in frischen Fällen und fleckweise Wucherung des Epithels in alten Fällen. Für die herdförmige Anordnung der Entzündungsprodukte lässt sich wohl nur eine verschieden starke Einwirkung des Reizes auf verschiedene Punkte der Oberfläche annehmen. Die verschiedene Beteiligung der einzelnen Abschnitte der Uvea aber lässt sich vielleicht ableiten aus der verschiedenen Reaktionsfähigkeit derselben auf den Entzündungsreiz, welche wieder in der anatomischen Verschiedenheit ihre Begründung hat.

Was zunächst die Iris anlangt, so ist dieselbe in allen Fällen entweder leicht infiltriert oder atrophisch, und immer, mit Ausnahme des Falles Leitner, bestehen hintere Synechien oder eine Membran in der Pupille. Die Iris ist also häufiger ergriffen als der Ciliarkörper, welcher in vier Fällen nicht verändert war. Die Erkrankung der Iris betrifft in erster Linie den Pupillarrand, in zweiter die vordere Fläche, welche manchmal von einer Membran überzogen ist, während die hintere Fläche der Iris frei von Entzündungsprodukten ist. Die stärkere Beteiligung der Iris im Vergleich zum Ciliarkörper lässt sich vielleicht dadurch erklären, dass letzterer von einer doppelten Epithelschicht bedeckt ist, welche sein Gewebe bis zu einem gewissen Grade schützt; dasselbe gilt auch für die hintere Irisfläche. Die vordere Irisfläche ist dagegen nur von einem dünnen Endothel bekleidet, das sich überdies im Falle einer Entzündung leicht abstösst. Dadurch wird die frühe Erkrankung gerade der vorderen Irisfläche verständlich. Dass es gerade der Pupillarrand ist, welcher am stärksten reagiert, verlangt auch nicht die Annahme einer spezifischen Empfindlichkeit gegen das Toxin,

sondern steht im Einklang mit der Tatsache, dass dieser Teil der Iris, wahrscheinlich wegen seiner Gefässe und Zirkulationsverhältnisse, bei Entzündungen gewöhnlich am stärksten ergriffen ist.

Die Veränderungen am Ciliarkörper bestehen im Beginne in einer leichten Infiltration und in einer stellenweise stärkeren Auswanderung von Zellen an die Oberfläche, späterhin in einer Proliferation des Epithels. Auch diese Veränderungen entsprechen einem wenig intensiv, aber lange wirkenden Reiz, der seinen Angriffspunkt an der Oberfläche hat. Das Verhalten des Ciliarkörpers gleicht dem der Schleimhäute, welche auf einen auf ihre Oberfläche lange wirkenden Reiz zuerst mit einer Infiltration und Exsudation, später mit einer Verdickung ihres Epithels antworten. Allerdings ist das Ciliarepithel nicht dem Oberflächenepithel der Haut und der Schleimhaut gleichzusetzen, sondern hat sein Analogon im Ependym der Gehirnhöhlen, welches gleichfalls aus epithelähnlich geformten Zellen des Zentralnervensystems besteht. Gabriel Delamare und Pierrre Marie[1]) beschreiben unter den verschiedenen Formen von Ependymitis auch eine, bei welcher das Epithel wuchert, so dass es manchmal bis auf die achtfache Reihe von Zellen anwächst. Auf solche Weise entstehen reine epitheliale Erhebungen und ebensolche Einsenkungen. Diese Form von Ependymitis ist eine ganz chronische.

Wenn vom Ciliarkörper wieder nur der flache Teil erkrankt, so darf man daraus schliessen, dass dessen Epithelüberzug von dem der Ciliarfirsten und der hinteren Irisfläche insofern verschieden ist, als er entweder leichter für das Toxin durchgängig ist, so dass das darunterliegende Stroma angegriffen wird und sekundär zur Wucherung seines Epithelüberzuges Veranlassung gibt, oder dass hier das Epithel selbst leichter durch das Toxin unmittelbar zur Proliferation angeregt wird. Der Unterschied in dem Verhalten des Epithels ist ja nur ein gradueller, indem ausnahmsweise auch das Epithel der Ciliarfirsten, ja selbst das der hinteren Irisfläche in Wucherung gerät. Es ist durchaus nicht ungereimt, eine Verschiedenheit im Verhalten des Epithels der einzelnen Abschnitte des Ciliarkörpers anzunehmen, da es sich ja auch durch seine anatomische Beschaffenheit unterscheidet. Als Beweis für sein verschiedenes Verhalten gegen Toxine führe ich die diabetische Veränderung des Irisepithels an. Beim Diabetes besteht eine hydropische Aufquellung, welche sich streng auf das retinale Epithel der Iris beschränkt und an der Grenze des Ciliarkörpers

[1]) Archives de médecine expérimentale et d'anatomie pathologique. Juli 1909.

ganz scharf aufhört. Dies beweist eine Verschiedenheit im chemischen Verhalten zwischen dem Epithel der Iris und dem des Ciliarkörpers. Man darf daher wohl auch gegenüber dem angenommenen Toxin der chronischen Uveitis eine von hinten nach vorn abnehmende chemische Affinität des Epithels zum Toxin annehmen.

Wenn wir nun die Ergebnisse klinischer Beobachtung mit denen der anatomischen Forschung vergleichen, ergibt sich folgendes:

Vom klinischen Standpunkte aus kann man bei der endogenen, weder syphilitischen, noch tuberkulösen chronischen Uveitis drei Gruppen unterscheiden:

1. Ganz leichte Fälle, bloss mit Präcipitaten, ohne hintere Synechien, von mir als chronische Cyclitis bezeichnet. Dieser Zustand kann jahrelang bestehen (in einem von mir behandelten Falle durch 17 Jahre), ohne dass etwas anderes zu sehen wäre, als dass die Präcipitate wechseln, indem die einen verschwinden, und dafür andere kommen, ja zu manchen Zeiten gar keine Präcipitate zu sehen sind. Die einzige ernste Komplikation dieser Fälle ist neben Glaskörpertrübungen die Drucksteigerung, welche leicht für echtes Glaukom gehalten wird, wenn man die in diesen Fällen gewöhnlich feinen Präcipitate übersieht. In diese Gruppe der andauernd leicht bleibenden Cyclitis gehören auch die Fälle bei Heterochromie der Iris.

2. Mittelschwere Fälle, wo zu den Präcipitaten Synechien hinzutreten, also Iridocyclitis. Diese Fälle können ganz schleichend bloss mit Präcipitaten beginnen und eine Zeitlang ganz leicht verlaufen, oder die Iris beteiligt sich vom Anfang an der Erkrankung. Wenn die Synechien zahlreich werden, kann durch Seclusio pupillae Erblindung eintreten. Rechtzeitige Iridektomie vermag oft Stillstand der Krankheit herbeizuführen.

3. Ganz schwere Fälle, welche in Atrophie des Auges ausgehen. Für diese Fälle gilt das von Gruppe 2 Gesagte, dass sie manchmal im Beginne ganz leicht erscheinen, während andere von vornherein einen schweren Charakter zeigen.

Ein andauernd chronischer Verlauf, d. h. ohne äussere Entzündungserscheinungen, kommt gewöhnlich nur den Fällen der ersten Gruppe zu, in den anderen Fällen treten diese früher oder später auf. Eine scharfe Grenze zwischen diesen Gruppen besteht nicht. Es gibt unzählige Zwischenstufen, und ein leichter Fall kann allmählich in einen schweren übergehen. Der Kliniker, welcher sich einem frischen leichten

Falle gegenüber sieht, vermag nicht mit Sicherheit den weiteren Verlauf vorauszusagen.

Mit Rücksicht auf diese Übergänge muss man sich fragen, ob die drei Gruppen nur verschiedene Grade desselben Leidens darstellen, oder ob sich dieselben wenigstens teilweise ihrem Wesen nach voneinander unterscheiden? Die Antwort ist, dass beides zugegeben werden muss.

Dass ein leichter Fall von einem schweren sicher nur dem Grade nach verschieden sein kann, beweisen jene Fälle, wo die Krankheit an dem einen Auge leicht, an dem andern schwer verläuft. Beispiel: Eine 46jährige Frau bekam vor acht Jahren eine chronische Uveitis mit Präcipitaten an beiden Augen. An dem einen kam die Krankheit nach Iridectomie dauernd zum Stillstande mit S $^{6}/_{12}$; das andere Auge wurde trotz Behandlung blind und atrophisch. Die Präparate zeigten mächtige Schwarten im Augeninneren wie nach einer septischen Endophthalmitis.

Auf der andern Seite haben wir die Fälle von Cyclitis bei Heterochromie der Iris, welche nur ganz ausnahmsweise einen schweren Verlauf nehmen, so dass man wohl annehmen muss, dass es in ihrem Wesen liegt, niemals stärkere Exsudation zu veranlassen.

Man hat also wahrscheinlich zu unterscheiden:

1. Fälle, welche grundsätzlich leicht verlaufen. 2. Fälle, welche grundsätzlich schwer verlaufen. Ich meine dies z. B. in Analogie der sympathischen Entzündung, in deren Wesen es liegt, einen schweren Verlauf zu nehmen, wenn auch ausnahmsweise leichtere Fälle vorkommen. 3. Fälle, welche nach Umständen leicht oder schwer verlaufen, je nach der Individualität der Kranken und anderen Faktoren.

Der Kliniker vermag, wenn wir von den Heterochromiefällen absehen, diese drei Kategorien nicht auseinander zu halten; er unterscheidet nur leichte und schwere Fälle chronischer Uveitis. Wir wollen sehen, ob die anatomischen Befunde uns eine Zerlegung der Krankheit in wesensverschiedene Gruppen erlauben. Die Befunde lassen uns folgende Typen erkennen:

1. Fälle mit Veränderungen an der Iris (oft auch an der Aderhaut), aber ohne Beteiligung des Ciliarkörpers. An der Iris findet man leichte Infiltration, später Atrophie des Gewebes, Fixierung des Pupillarrandes an die Kapsel und eine Membran bloss in der Pupille oder auch an der vorderen Fläche der Iris.

Diese Fälle sind klinisch teilweise ganz leicht verlaufen (Fall 3), teilweise mittelschwer mit Seclusio pupillae (Fall 5, 6, 7).

2. Fälle mit Veränderungen an der Iris und auch am Ciliarkörper. Die ersteren sind dieselben wie bei der ersten Gruppe. Die Veränderungen am Ciliarkörper sind typische. Als negatives Kennzeichen ist wichtig die Abwesenheit von Schwarten, als positives die Wucherung des Epithels.

Der klinische Verlauf dieser Fälle ist bald ganz leicht (Fall 1 und 2), bald schwerer mit Seclusio pupillae (Fall 4, 8, 9). Dass im klinischen Verlauf die beiden Gruppen übereinstimmen, kommt daher, dass hierfür nicht das Verhalten des Ciliarkörpers, sondern das der Iris massgebend ist; die Iris ist aber in den Fällen beider Gruppen in gleicher Weise ergriffen. Das Verhalten des Ciliarkörpers scheint den Verlauf der Krankheit nicht wesentlich zu beeinflussen.

Ob Gruppe 1 und 2 mit Rücksicht auf das verschiedene Verhalten des Ciliarkörpers grundsätzlich zu trennen sind, wird erst auf Grund eines grösseren Materiales entschieden werden können. Leider gibt es gerade in bezug auf die klinisch so wohl charakterisierten Fälle von Cyclitis bei Heterochromie noch keine anatomischen Befunde über das Verhalten des Ciliarkörpers.

3. Fälle mit Schwarten im Augeninneren, auf dem Ciliarkörper und häufig auch auf der Aderhaut. Manchmal besteht Verknöcherung in den Schwarten. Dieselbe verursachen totale Netzhautablösung und Atrophie des Auges. Diesen Fällen kommt wahrscheinlich in den früheren Stadien die besonders starke Infiltration der Iris zu, welche von den Autoren (Knies, Harms, Baas, Hayashi) beschrieben wurde, wodurch die Iris auf das Doppelte verdickt und manchmal an ihrer vorderen oder hinteren Fläche in eine Art Granulationsgewebe verwandelt war. Ich selbst habe eine solche starke Infiltration der Iris nicht gefunden, wahrscheinlich weil ich meine schweren Fälle in einem zu späten Stadium zur Untersuchung bekam.

Der klinische Verlauf solcher Fälle kann im Beginn derselbe sein, wie bei den ersten beiden Gruppen (siehe das auf S. 276 zitierte Beispiel), oder er kann vom Anfang an schwer sein. Nach dem anatomischen Befund aber sind diese Fälle jedenfalls von denen der beiden ersten Gruppen grundsätzlich verschieden, auch wenn sie ihnen zuerst klinisch ähnlich sein mögen.

4. Fälle mit Veränderungen, welche denen bei sympathischer Ophthalmie gleichen. Von solchen sind bisher zwei von Dr. Botteri aus meiner Klinik veröffentlicht worden[1]). Der eine Fall war einseitig,

[1]) v. Graefe's Arch. f. Ophth. Bd. LXIX. S. 172.

der andere doppelseitig. Seitdem ist noch ein dritter, einseitiger Fall derselben Art an meiner Klinik zur Enucleation und anatomischen Untersuchung gekommen. Klinisch war der Verlauf der einer an Schwere allmählich zunehmenden chronischen Uveitis.

5. Fälle mit besonders mächtiger Infiltration der Uvea, aber auch der Netzhaut mit ausgedehnter Nekrose dieser Membranen. Der Höhepunkt der Krankheit liegt im hinteren Abschnitt der Uvea, der vordere ist weniger ergriffen. Der erste Fall dieser Art wurde von mir veröffentlicht[1]), der zweite aus meiner Klinik von Dr. E. V. L. Brown[2]). Der klinische Verlauf war vom Anfang an schwer.

Die Fälle der Gruppe 4 und 5 gehören der proliferierenden Form der Entzündung an, welche durch Infiltration im Gewebe selbst gekennzeichnet ist. Sie unterscheiden sich dadurch dem Wesen nach von den drei ersten Gruppen. Sie sind aber untereinander nicht bloss dem Grade, sondern auch der Art nach verschieden. In Gruppe 4 beschränkt sich die primäre Erkrankung auf die Uvea, und die Netzhaut ist nur sekundär in Mitleidenschaft gezogen; auch kommt es nicht zur Nekrose. In Gruppe 5 ist dagegen die Netzhaut ebenso wie die Uvea primär befallen, und die Entzündung hat einen ausgesprochen nekrotisierenden Charakter.

Die Aufstellung obiger 5 Gruppen ist nur eine provisorische, soweit eben das bisher vorliegende Material gestattet. Gruppe 1 und 2 gehören vielleicht zusammen, und von 2 mögen Übergänge zu 3 vorkommen. Gruppe 4 und 5 stehen jede für sich da. Weitere Forschungen werden vielleicht noch andere Typen aufstellen lassen.

Ein anatomisch verschiedenes Verhalten gestattet wohl auch Schlüsse auf eine verschiedene Ätiologie u. zw. umso eher, je grösser die Verschiedenheit im Befunde ist. So vermag die anatomische Untersuchung die Klinik, wo diese im Stiche lässt, zu ergänzen. Ich erinnere an die sympathische Ophthalmie. Einem an traumatischer Iridocyclitis zugrunde gegangenen Auge kann man nicht ansehen, ob es den Krankheitskeim für das andere Auge birgt oder nicht. Die anatomische Untersuchung vermag dies durch den Nachweis der typischen Veränderungen. — Welche Schlüsse auf die Ätiologie lassen sich nun aus den anatomischen Befunden bei der chronischen Uveitis ziehen?

Bezüglich der Gruppen 1 und 2 wurde schon auf S. 272 dargetan, dass die anatomischen Veränderungen auf einen leichten, aber

[1]) v. Graefe's Arch. f. Ophth. Bd. LXI. S. 437.

[2]) v. Graefe's Arch. f. Ophth. Bd. LXXXII. S. 300.

andauernden, auf die Oberfläche einwirkenden Reiz hinweisen, welcher wahrscheinlich auf der Gegenwart reizender Stoffe im Kammerwasser beruht.

In Gruppe 3 bestehen Schwarten, welche wir als Folge massenhafter, später organisierter Oberflächenexsudation kennen. Diese entsteht am häufigsten exogen, nach Perforation. Es mag daher sein, dass einzelne der anscheinend spontan entstandenen Fälle doch auf eine perforierende Verletzung zurückzuführen sind, wenn auch weder die Anamnese, noch der klinische Befund, noch die anatomische Untersuchung sichere Anhaltspunkte dafür ergeben. Natürlich kommt diese Möglichkeit nur für einseitige Fälle in Betracht.

Eine schwere Infektion kann auch auf endogenem Wege durch Metastase geschehen. Metastasen mit den eiterungserregenden Bakterien verursachen zwar gewöhnlich eine Panophthalmitis, doch können ausnahmsweise auch weniger schwere, ja selbst ganz leichte Entzündungen dadurch erzeugt werden (Axenfeld)[1]). Gewissen Metastasen kommt grundsätzlich ein guter Charakter zu, z. B. denen bei Febris recurrens. Manche Fälle von spontaner Uveitis mit Schwartenbildung, sowohl einseitig als doppelseitig, mögen also auf klinisch unerkannte Metastasen zurückzuführen sein.

Es ist aber nicht auszuschliessen, dass auch Toxine allein schwere Entzündung hervorzurufen vermögen. Axenfeld[2]) erklärt eine eitrige Entzündung durch blosse Toxinwirkung für unmöglich. Dies ist insofern richtig, als dadurch gewiss niemals eine Panophthalmitis entstehen wird. Lokalisierte eitrige Exsudate kommen aber sicher infolge blosser Toxinwirkung vor. Ich werde später über einen Fall von Iridocyclitis infolge von Netzhautablösung berichten, wo die Pupille von einem Eiterklumpen, ganz aus polynucleären Leukocyten bestehend, erfüllt war. Bei der schweren Iridocyclitis, welche durch Nekrose eines Aderhautsarkoms hervorgerufen wird, sieht man nicht selten ausschliesslich aus polynucleären Leukocyten zusammengesetzte Exsudate. Auch die Folgen schwerer Entzündung, die Schwarten, sind bei der sicher nichtbakteriellen Iridocyclitis nach Netzhautablösung nicht selten und ebenso bei intraoculärem Cysticercus. Es ist also möglich, dass auch eine spontan entstandene Uveitis mit Schwartenbildung ätiologisch mit den durch Toxine entstandenen Fällen der beiden ersten Gruppen identisch ist, was uns den Übergang der leichten in die schweren Fälle verstehen lässt.

[1]) Bakteriologie des Auges. I. Aufl. S. 326.

[2]) Loc. cit. S. 325.

Bei Gruppe 4 und 5 scheint die starke Infiltration des Gewebes selbst, welche die Entzündung als eine proliferierende charakterisiert, für den Angriffspunkt der Schädlichkeit, u. zw. vielleicht einer parasitären im Gewebe selbst von den Blutgefässen aus zu sprechen.

Aus diesen Betrachtungen ergibt sich, dass die Fälle chronischer Uveitis bei bloss klinischer Betrachtung fliessende Übergänge zeigen und nur eine Differenzierung dem Grade nach zulassen, während die anatomische Untersuchung gestattet, eine Anzahl von Typen aufzustellen, welche wenigstens teilweise einer verschiedenen Ätiologie entsprechen dürften. Welche diese ist, lässt sich heute noch nicht sagen. Man kann nur vermutungsweise aussprechen, dass es sich in gewissen Gruppen um Toxinwirkung, in anderen um eine parasitäre Schädlichkeit handelt.

VII. Iridocyclitis nach Netzhautablösung.

Ich habe die Iridocyclitis nach Netzhautablösung auch in den Kreis dieser Untersuchungen gezogen, weil sie in mancher Beziehung der chronischen Uveitis nahesteht. Sie ist gleich dieser endogen. Was wir von der chronischen Uveitis nur vermuten, steht für die Iridocyclitis nach Netzhautablösung fest, nämlich dass sie nichts mit Mikroorganismen zu tun hat. Dieselbe wird vielmehr mit Recht der reizenden Wirkung der subretinalen Flüssigkeit zugeschrieben. Dies wird erst neuerdings wieder durch die therapeutischen Versuche Birch-Hirschfelds bewiesen. Derselbe sog in Fällen von Netzhautablösung die subretinale Flüssigkeit mit einer Spritze an und injizierte sie dann, ohne die Spritze inzwischen herauszuziehen, in den Glaskörper. Hierauf folgte in mehreren Fällen heftige Reaktion in Form einer Iritis, einmal sogar mit Hypopyon[1]).

Das mir zu Gebote stehende Material waren 15 Bulbi. Einer dieser Fälle war ganz frisch, die andern älter. In einigen Fällen ergab die Krankengeschichte mit Sicherheit, dass das Leiden mit einer Netzhautablösung angefangen hatte. In andern Fällen war die Anamnese in dieser Beziehung lückenhaft. Man wusste nur, dass es sich um spontan erblindete Augen handelte, welche sich später entzündeten und wegen Schmerzhaftigkeit oder wegen Verdacht auf intraoculären Tumor enucleiert wurden. Wenn dann die anatomische Untersuchung nebst den Produkten der Iridocyclitis eine seröse Netzhautabhebung ergab, war zu entscheiden, was als das Primäre anzusehen

[1]) v. Graefe's Arch. f. Ophth. Bd. LXXXII. S. 259.

sei. Für die Netzhautablösung als Ausgangspunkt spricht ein stark kurzsichtiger Bau des Auges und die Abwesenheit von Schwarten, welche die Netzhaut an sich ziehen.

Der frische Fall betraf einen 65jährigen Mann, welcher seit seiner Jugend an beiden Augen stark kurzsichtig war und vor drei Monaten eine Netzhautablösung bekommen hatte. Die klinische Untersuchung zeigte eine sehr tiefe vordere Kammer infolge des Zurücksinkens der Linse. Die Lage der Iris war die für solche Fälle charakteristische: Sie zog von ihrem Ansatz zuerst nach hinten, um dann, winklig abgebogen, wieder nach vorn zur vorderen Linsenfläche zu gehen. Die Iris war verfärbt, die Pupille eng mit vielen Synechien,

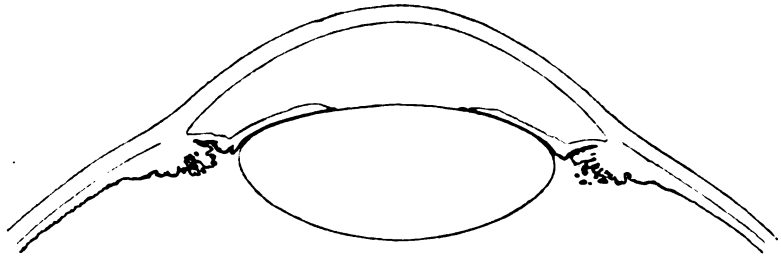

Fig. 18.

die Spannung vermindert. Durchschnitte durch das Auge zeigen (Textfig. 18), dass der Pupillarrand an die Kapsel angewachsen ist. Die Iris liegt der Vorderfläche der Linse innig an und entsprechend dem circumlentalen Raum senkt sie sich zwischen Linsenrand und Ciliarfirsten nach hinten, wobei sie mit letzteren in Berührung kommt. In der Iris und im Ciliarkörper besteht nur eine sehr unbedeutende Infiltration mit einzelnen Lymphocyten; die Oberfläche dieser Teile ist normal. Die Netzhaut ist vollständig durch seröse Flüssigkeit abgehoben.

In diesem Frühstadium fehlt also die Oberflächenexsudation ganz, und es besteht nur eine Verklebung des Pupillarrandes mit der Kapsel, welche offenbar zu den frühesten Veränderungen gehört. Dadurch wird verständlich, warum in den späteren Stadien so häufig Seclusio pupillae mit buckelförmiger Vortreibung der Iris gefunden wird, ohne dass entzündliche Schwarten bestünden.

Von den übrigen 14 Fällen zeigte die Hälfte Seclusio pupillae mit Vortreibung der Iris. Dies ist also ein häufiger Befund bei der Iridocyclitis nach Netzhautablösung. In den 7 Fällen, wo die Vortreibung der Iris fehlte, war als Ursache dafür zu finden 1. noch

nicht vollständige Ausbildung einer ringförmigen Verwachsung des Pupillarrandes 2. im Gegenteil eine so starke Entzündung, dass eine Flächenverlötung der Iris mit der Kapsel entstanden war. Eine solche totale hintere Synechie kam nur in einem Falle vor, ist also verhältnismässig selten. 3. Subluxation oder Luxation der Linse in zwei Fällen. 4. Frühzeitig eintretende Drucksteigerung, welche zu starker Verschmälerung der Iris geführt hatte, auch in zwei Fällen.

Wenn die Netzhautabhebung nicht das Primäre ist, sondern sekundär als die Folge einer Endophthalmitis eintritt, so besteht nebst den charakteristischen Schwarten am Ciliarkörper in der Regel auch Flächenverlötung der Iris mit der Linse und daher keine Vortreibung der Iris.

Dass die Iridocyclitis nach Netzhautablösung so häufig bloss ringförmige Synechien setzt, hat seine Ursache darin, dass die Entzündung sich hauptsächlich auf den Pupillarrand beschränkt, während an der hinteren Fläche der Iris und auf den Ciliarfortsätzen kein Exsudat liegt. Infolge der Entzündung des Pupillarrandes bestehen hintere Synechien und zumeist auch eine Membran in der Pupille. Letztere setzt sich häufig auf die vordere Irisfläche fort und ebenso in kurzer Ausdehnung auch hinter die Iris auf die Linsenkapsel, so dass sie ein hemdknopfförmiges Gebilde darstellt, welches mit seinem vorderen und hinteren Rande den Pupillarrand umgreift. Das Häutchen an der vorderen Fläche der Iris führt manchmal neugebildete Gefässe. Es kann sich bis an den Ciliarrand der Iris erstrecken und dann zur Verödung der Kammerbucht beitragen. Auch in Fällen, wo der Pupillarrand nicht angewachsen ist, kann ein solches Häutchen an der vorderen Irisfläche vorkommen. Es stülpt dann durch seine Zusammenziehung den Pupillarrand nach vorn um, so dass ein Ectropium des Pigmentblattes und des Sphinkters entsteht. Diese Formveränderung ist entgegengesetzt derjenigen, welche die buckelförmige Vortreibung der Iris begleitet, bei welcher der Pupillarrand nach hinten umgebogen ist.

Das Stroma der Iris ist oft ganz frei von Infiltration und zeigt nur Atrophie verschiedenen Grades. In anderen Fällen besteht eine mässige diffuse Infiltration mit denselben Zellarten, welche man bei der chronischen Uveitis findet. Zuweilen kommen knötchenförmige Lymphocytenanhäufungen vor. In einem Falle traumatischer Iritis mit gleich starken äusseren Entzündungserscheinungen würde die Infiltration der Iris viel stärker sein.

Veränderungen des Ciliarkörpers finden sich in $^2/_3$ der Fälle. Im

übrigen Drittel fehlten dieselben; da aber solche Veränderungen oft nur fleckenweise vorkommen, ist es nicht ausgeschlossen, dass sie in dem einen oder andern Falle, wo nicht alle Serien untersucht worden waren, doch in geringer Ausdehnung vorhanden waren. Dennoch kann man behaupten, dass bei einer Iritis, welche bis zur Seclusio pupillae geht, doch manchmal die Beteiligung des Ciliarkörpers minimal sein oder ganz fehlen kann. Eine solche Iritis steht also pathologisch-

Fig. 19 u. 22. Von Fällen myopischer Netzhautabhebung.

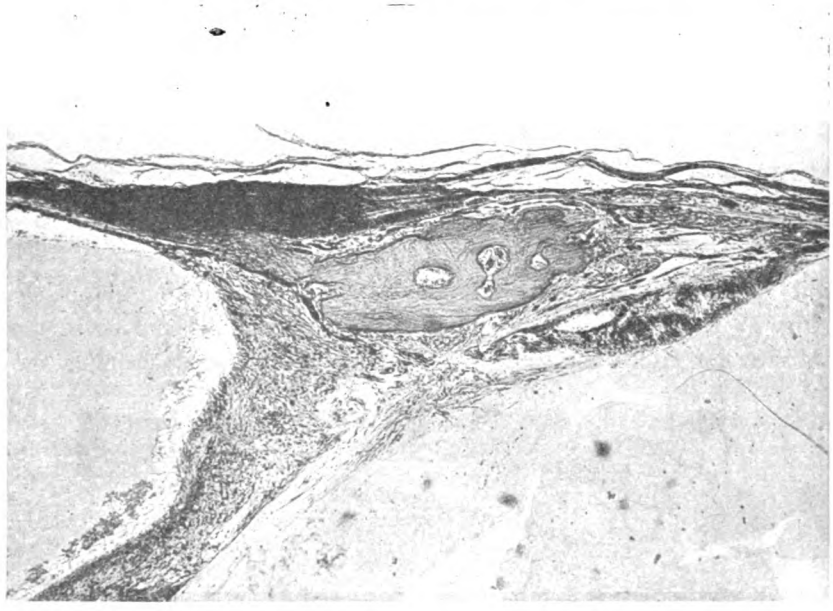

Fig. 19. Vergr. 33 : 1. Gegend der Ora serrata mit Ringschwiele. In derselben Verknöcherung, unter ihr dichte Infiltration der Aderhaut, die in der Photographie wie eine schwarze Masse aussieht. Von der Oberfläche der Ringschwiele geht die abgehobene Netzhaut ab.

anatomisch fest, während man klinisch die Diagnose einer Iritis allein, ohne gleichzeitige Cyclitis, kaum stellen kann.

Der Ciliarkörper zeigt oft in seiner ganzen Ausdehnung eine sehr leichte diffuse Infiltration, namentlich in den frischeren Fällen. Stärkere Veränderungen beschränken sich aber auf die Pars plana, nicht selten sogar auf deren hintersten Teil. Die Fortsätze habe ich bis auf drei Fälle immer von Veränderungen frei gefunden, ähnlich wie bei der chronischen Uveitis und im Gegensatze zur Endophthalmitis.

Die entzündlichen Veränderungen im flachen Teil des Ciliarkörpers sind:

1. Eine frische Infiltration, gewöhnlich in Form eines aus Lymphocyten bestehenden Knötchens in der Uvea, entsprechend der Ora serrata, so dass der Knoten mit seinem vorderen Teil dem Ciliarkörper,

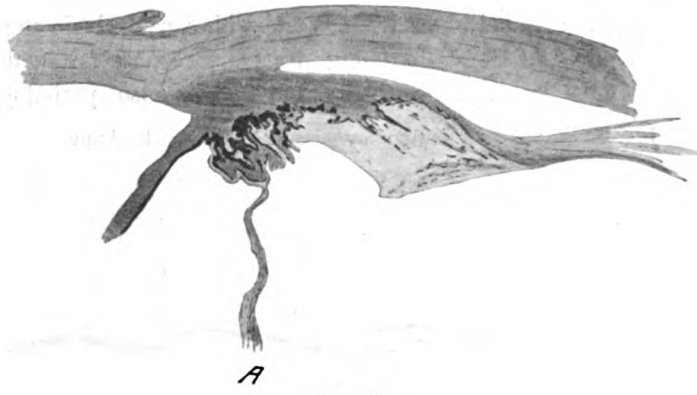

Fig. 20.

mit seinem hinteren dem vordersten Teil der Aderhaut angehört (Fig. 19 u. 21 *B*). Ich habe diesen frischen entzündlichen Knoten nur in etwa der Hälfte der Fälle gefunden; da er aber wahrscheinlich ver-

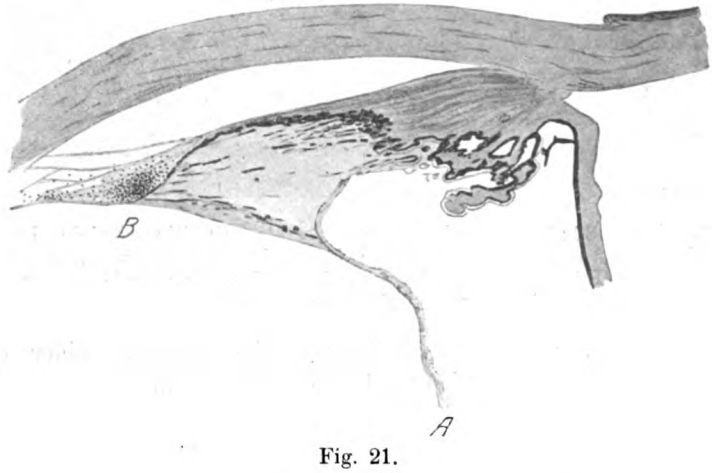

Fig. 21.

gänglicher Natur ist, mag er vielleicht in einigen Augen früher vorhanden gewesen und wieder verschwunden sein, bevor sie zur Enucleation kamen.

Über dem Knoten ist die Glashaut unverändert, doch sind oft einige Lymphocyten durch sie gedrungen und liegen auf ihrer inneren

Oberfläche. Starke Oberflächenexsudation besteht niemals. Der Knoten nimmt jene Stelle ein, wo die Uvea durch den Zug der Netzhaut ein wenig emporgezogen ist, so dass er die Folge dieses Zuges sein muss. Er ist also einem rein mechanischen Reize zuzuschreiben.

2. Eine oft dicke Schwiele, welche auf der inneren Oberfläche der Uvea liegt und sich ebenfalls von der Ora serrata nach hinten und vorn erstreckt. Sie ist von sehr verschiedener Dicke und Ausdehnung. In einem Falle hatte sie mehr als die Dicke der Sklera und erstreckte sich bis knapp an die Firsten der Ciliarfortsätze



Fig. 22. Vergr. 90:1. Auf Ciliarkörper und Aderhaut liegt eine pigmentierte Schicht, die ausgedehnte, aber noch dünne Ringschwiele *a b*. Am vorderen Rande derselben geht die abgehobene Pars ciliaris retinae *c* ab.

(Textfig. 20 u. 21, welche die nasale und die temporale Seite von demselben Auge darstellen). Sie besteht aus einem Gewebe, das sich mit Eosin und Fuchsin rot färbt, Blutgefässe führt und manchmal verknöchert (Fig. 19), so dass es unzweifelhaft als Bindegewebe angesprochen werden muss. Dasselbe ist manchmal fibrillär, andere Male aber ziemlich homogen. Die Schwiele enthält gewöhnlich lange pigmentierte und kernführende Züge, die Durchschnitte des flächenhaft oder strangartig in die Schwiele hineinwachsenden pigmentierten Epithels. Oft kommt auch hämatogenes Pigment in dieser Schwiele vor.

Die Lage der Schwiele ist manchmal ganz im subretinalen Raum, wenn nämlich die Pars ciliaris retinae auch abgelöst ist (*A* in Textfig. 20 und 22). Solche Fälle beweisen, dass die Schwiele sich erst nach Ablösung der Netzhaut gebildet hatte, sonst wäre diese mit ihr verwachsen[1]). In andern Fällen geht die Netzhaut (*A* in

[1]) Vgl. Bergmeister, v. Graefe's Arch. f. Ophth. Bd. LXXI. S. 554.

Textfig. 21) von der Höhe der Schwiele ab, so dass deren hintere Hälfte nackt im subretinalen Raume liegt, die vordere Hälfte von der Pars ciliaris überzogen ist. Diese wird durch die wachsende Schwiele vom Ciliarkörper abgedrängt. In dem einen wie in dem andern Falle besteht also eine Ablösung der Pars ciliaris, sei es durch subretinale Flüssigkeit, sei es durch festes Gewebe. Nur in vier Fällen fehlte die Abhebung der Pars ciliaris, indem die Netzhaut gerade nur bis zur Ora serrata abgelöst war; in zwei von diesen Fällen bestand überhaupt keine Schwiele, in den beiden andern lag sie vor der Ora serrata, aber nicht unter der Pars ciliaris, sondern auf ihr, im Glaskörperraume. Die Schwiele erfährt später eine Schrumpfung, wie die Falten beweisen, zu welchen die Oberfläche des Ciliarkörpers durch den Zug der Schwiele emporgezogen wird (Textfig. 20 und 21).

Die Schwiele kann die ganze Ora serrata entlang ringsum gehen, oder sie ist nur in einem Teile des Bulbusumfanges da. Ich will sie aber trotzdem der Einfachheit halber als Ringschwiele bezeichnen[1]).

Von der Ringschwiele verschieden ist eine viel kleinere Gewebsneubildung, welche sich manchmal in dem Winkel findet, welcher die vordere Fläche der abgehobenen Netzhaut mit der inneren Fläche des Ciliarkörpers bildet. Es handelt sich gewöhnlich um ein zartes, manchmal homogen aussehendes Gewebe, meist mit Gefässen, ausnahmsweise auch mit Verknöcherung. Einsprossungen von pigmentiertem Epithel fehlen hier begreiflicherweise.

Die Entstehung der Ringschwiele lässt sich an Fällen studieren, wo dieselbe noch sehr klein ist (Fig. 22). Vor allem ist es klar, dass sie nichts mit der unter 1. beschriebenen knötchen-

[1]) Mit der Ringschwiele ist nicht zu verwechseln eine zellige Auflagerung, welche sich nach Ablösung der Pars ciliaris manchmal auf dem Ciliarkörper findet und eine Regeneration der Pars ciliaris darstellt. Es ist ein zelliger Belag, der nur lose auf der Innenfläche des Ciliarkörpers sitzt und oft viel dicker als die normale Pars ciliaris wird. In einer zusammenhängenden Protoplasmamasse liegen mehrere Lagen von Kernen übereinander, wovon die untersten häufig länglich und senkrecht auf der Oberfläche stehen, sowie die Kerne der normalen Pars ciliaris (Taf. XI, Fig. 35). Die Regeneration der Pars ciliaris schiesst auch insofern über das Ziel hinaus, als sie sich manchmal noch auf den vordersten Teil der Aderhaut erstreckt. Mir scheint der Wiederersatz der Pars ciliaris von einzelnen Zellen dieser Schicht auszugehen, welche bei der Ablösung derselben zufällig auf dem Ciliarkörper haften bleiben. In Fällen, wo die Pars ciliaris vom Ciliarkörper abgerissen ist, kann die Regeneration derselben auch vom Rissrande ausgehen (Bergmeister, loc. cit. S. 558).

förmigen Infiltration zu tun hat. Sie kann vorhanden sein, wo dieser entzündliche Knoten fehlt; ist er da, so fällt sie häufig in bezug auf Lage nicht mit ihm zusammen, indem sie weiter vorn liegt (Fig. 19). Im frühesten Stadium der Ringschwiele sieht man eine Wucherung des pigmentierten Epithels, so dass bald mehrere übereinanderliegende Pigmentlagen entstehen, zwischen welchen man einzelne Bindegewebskerne oder selbst kapillare Blutgefässe sieht (Taf. XI, Fig. 36). Dieses Stadium zeigt eine gewisse Ähnlichkeit mit der Wucherung des ciliaren Epithels bei der chronischen Uveitis, nur dass im ersten Falle natürlich nur die pigmentierten Epithelien sich an der Wucherung beteiligen. Nur wenn von den unpigmentierten Zellen der Pars ciliaris einige auf der Oberfläche des Ciliarkörpers zurückgeblieben sind, können auch diese an der Wucherung Anteil nehmen. Im weiteren Verlaufe nimmt das Bindegewebe immer zu, sowohl unter dem Epithel, zwischen diesem und der Glashaut, besonders aber auch über dem Epithel, auf dessen innerer Oberfläche sich eine immer dickere Schicht jungen Bindegewebes bildet, das gegen den subretinalen Raum eine glatte Oberfläche hat, ja hier selbst eine Art Glashaut bildet. Die Bindegewebsbildung scheint mir mit einem Auswachsen der Gefässe der Uvea in der Gegend der Ora serrata zu beginnen, denn man findet schon frühzeitig feine Gefässe unter und zwischen den wuchernden Epithelien. Die Stellen, wo die hervorwachsenden Gefässe die Glashaut durchbrechen, sind schwer zu sehen.

Die Ringschwiele kann nicht wie der entzündliche Knoten an der Ora serrata aus einer Zugwirkung der Netzhaut erklärt werden, denn die Ringschwiele liegt ja häufig ohne Zusammenhang mit der Netzhaut im subretinalen Raum (Textfigur 20 und 22). Auch dort, wo der vordere Teil der Schwiele noch von der Pars ciliaris bedeckt ist, scheint es, als ob dieser Teil nur ein unter die Pars ciliaris vorgeschobener Anteil der Wucherung im freien subretinalen Raume wäre. Die Ringschwiele muss also auf eine Reizwirkung zurückgeführt werden, welche die subretinale Flüssigkeit auf die blossliegende Uvea ausübt. Da die gleichen Veränderungen gelegentlich auch bei sekundärer Netzhautablösung nach Endophthalmitis vorkommen, muss man auch hier der subretinalen Flüssigkeit toxische Eigenschaften zuschreiben. Diese kommen der subretinalen Flüssigkeit zu ohne Rücksicht auf die Art der Entstehung der Netzhautablösung.

Die schädliche Wirkung der subretinalen Flüssigkeit äussert sich auch im hinteren Teil der Uvea. Die Aderhaut zeigt häufig dieselben schwieligen Auflagerungen mit Wucherung des Pigmentepithels, wie

sie auf dem Ciliarkörper bestehen, und zwar nehmen dieselben gewöhnlich den hinteren Teil der Aderhaut, hauptsächlich im Umkreis der Papille ein. In diesen Schwielen kann auch Verknöcherung stattfinden, sowie auch in der Aderhaut selbst, auch wieder besonders im Umkreise der Papille. Eine weitere Veränderung sind die Drusen der Glashaut, welche zu einer Grösse heranwachsen, die unter andern Umständen nicht beobachtet wird. Alle diese Veränderungen gleichen denen am Ciliarkörper insofern, als es sich um chronische Gewebsproliferation als Folge eines langsam wirkenden Reizes handelt. Wenn man dieselben Veränderungen im hinteren Teil der Uvea auch bei Netzhautablösung infolge von Endophthalmitis findet, könnte man diese Veränderung der Aderhaut eben dieser Endophthalmitis und nicht der toxischen Wirkung der subretinalen Flüssigkeit zuschreiben. In Wirklichkeit ist aber während der frischen Endophthalmitis die Aderhaut gegen die vom Glaskörper aus wirkenden Entzündungserreger durch die Netzhaut geschützt, und zwar umso mehr, je frühzeitiger dieselbe abgehoben wird. In den frischen Fällen sieht man daher die in Rede stehenden Veränderungen nicht, sondern nur in älteren. Die seit lange atrophischen Augen sind es, welche die ausgedehntesten Verknöcherungen, die riesigsten Drusen der Glashaut aufweisen. Würden diese Veränderungen während des akuten Stadiums der Endophthalmitis entstanden sein, so würden sie die Netzhaut mit der Aderhaut verbunden und die Abhebung der Netzhaut verhindert haben.

Aus dem subretinalen Raum können die Toxine, welche wir in der subretinalen Flüssigkeit annehmen, auf dem Wege der Diosmose durch die Netzhaut in das Kammerwasser gelangen. Häufig findet sich aber bei Netzhautablösung ein Riss in der Netzhaut oder in der abgehobenen Pars ciliaris, oder es besteht eine Abreissung der Netzhaut an der Ora serrata. In diesen Fällen ist natürlich ein direkter Übergang der subretinalen Flüssigkeit in den Kammerraum möglich.

Vom Kammerwasser aus können die Toxine auf den Ciliarkörper und auf die Iris wirken. Trotzdem findet man den gefalteten Teil des Ciliarkörpers meist von Entzündungsprodukten frei. Dies kann nicht darauf zurückgeführt werden, dass die Toxine im Kammerwasser schon in zu grosser Verdünnung enthalten sind, denn die Iris ist ja stark ergriffen. Sie beteiligt sich, wie der in einem frühen Stadium untersuchte Fall beweist, als erste an der Entzündung, und in einem Drittel der Fälle war überhaupt nur die Iris affiziert. Man ist also auch hier zu derselben Annahme genötigt wie bei der chronischen

Uveitis, dass nämlich der Ciliarkörper infolge seiner Epithelbedeckung besser gegen die Toxine geschützt ist, als die bloss vom Endothel überzogene Iris. Die starke Beteiligung der Pars plana in Form des Ringwulstes kann vielleicht so erklärt werden, dass hier durch Abhebung der Pars ciliaris eben die eine Hälfte des schützenden Epithelüberzuges fehlt. Vielleicht kommt dazu noch eine grössere Empfindlichkeit der Pars plana, wie sie für die chronische Uveitis angenommen wurde.

Da ich die Fälle von Iridocyclitis nach Netzhautablösung nur wegen gewisser Analogien mit der chronischen Uveitis in die Untersuchung einbezog, sind diese Analogien hier noch kurz zu erörtern.

Ätiologisch handelt es sich in beiden Fällen um eine endogene Entzündung, bei welcher Mikroorganismen keine Rolle spielen dürften, sondern Toxinwirkung wahrscheinlich ist.

Klinisch besteht bei beiden Krankheiten eine vorwiegende Beteiligung der Iris und zwar besonders des pupillaren Teiles, so dass die häufigste Folge Seclusio pupillae mit Vortreibung der Iris ist, aber nicht totale hintere Synechie.

Anatomisch ist beiden gemeinschaftlich die Abwesenheit einer stärkeren Infiltration des Stroma der Uvea, ferner — im Gegensatz zur Endophthalmitis — das Freibleiben der Ciliarfortsätze, sowie die starke Beteiligung des flachen Teiles des Ciliarkörpers. Diese besteht bei der chronischen Uveitis in einer Epithelwucherung, bei der Iridocyclitis nach Netzhautablösung in einer Bindegewebsneubildung.

Erklärung der Abbildungen auf Taf. X—XI, Fig. 1—36.

Fig. 1. Iris bei chronischer Iritis. Vergr. 295 : 1. Die Iris enthält nebst Lymphocyten einzelne Plasmazellen.

Fig. 2. Iris bei seröser traumatischer Iritis. Vergr. 295 : 1. In der Iris liegen nebst Lymphocyten sehr zahlreiche Plasmazellen, welche sich auch nebst einzelnen polynukleären Leukocyten auf der Oberfläche der Iris finden.

Fig. 3. Iris bei Endophthalmitis septica. Vergr. 295 : 1. Neben grossen und kleinen Lymphocyten liegen zahlreiche polynukleäre Leukocyten; dieselben Zellen bedecken auch die freie Oberfläche der Iris, deren Dicke infolge der Infiltration zugenommen hat.

Fig. 4. Iris bei Heterochromie. Vergr. 295 : 1. In der streifigen Grundsubstanz fehlen die Chromatophoren, und an ihrer Stelle sind nebst einzelnen grossen Lymphocyten hauptsächlich längliche Kerne zu sehen.

Fig. 5. Iris bei Heterochromie. Vergr. 295 : 1. So wie Fig. 4, nur dass die Zahl der Kerne erheblich vermehrt ist.

Fig. 6. Pseudopräcipitate. Von einem Fall traumatischer seröser Iritis. Vergr. 90 : 1. Auf der Descemetschen Membran liegt ein kontinuierlicher Zellen-

belag, welcher sich an zwei Stellen zu kleinen Hügeln verdickt. Der eine der Hügel schliesst eine Morgagnische Kugel ein. Am Rande des Hügels sind die Zellen einzeln zu erkennen, in der Mitte liegen die Kerne in einer gemeinsamen Protoplasmamasse.

Fig. 7. Pseudopräcipitat. Ein kleiner Zellhaufen von demselben Fall. Vergr. 400 : 1. Die einkernigen Zellen mit grossem, gequollenem Protoplasmaleib liegen lose aufeinander; dazwischen zwei polynukleäre Leukocyten. Das Endothel ist lückenhaft.

Fig. 8. Pseudopräcipitat von einem Falle syphilitischer Iritis. Vergr. 295 : 1. Der Zellenbelag ist ganz frisch, weshalb die Zellen locker beisammen liegen, einzelne polynukleäre Leukocyten einschliessend. Das Endothel ist an mehreren Stellen defekt.

Fig. 9. Echtes Präcipitat mit eosinophilen Zellen. Von einem Falle sympathisierender Entzündung. Vergr. 400 : 1. Das Protoplasma der einkernigen Zellen ist grösstenteils zu einer gemeinsamen Grundsubstanz verschmolzen. An der Oberfläche des Präcipitates liegen einige eosinophile Zellen, deren rote Granula in der Zeichnung durch schwarze Punktierung wiedergegeben sind.

Fig. 10—14. Umschriebene Endothelwucherung an der Membrana Descemeti (Hydromeningitis) von einem Falle sympathisierender Entzündung. Fig. 10 bis 13 Vergr. 400 : 1. Fig. 14 Vergr. 295 : 1.

Fig. 10. Normales Endothel dieses Auges.

Fig. 11. Beginn der Endothelwucherung.

Fig. 12. Die Wucherung erhebt sich zu einer Knospe, gebildet durch Kerne in einer gemeinsamen Grundsubstanz und von einem feinen scharfen Kontur begrenzt.

Fig. 13. Rand eines grösseren Herdes. Der Grenzkontur des Endothels lässt sich eine Strecke weit auf den Abhang des Hügels verfolgen. Auf der Oberfläche des Hügels liegen lose Zellen derselben Art wie die, welche den Hügel selbst zusammensetzen. Unmittelbar an die Descemeti angrenzend ist die Grundsubstanz kernärmer und stärker tingiert. Die an die Descemeti angrenzende hinterste Hornhautlamelle ist aufgefasert und kernreicher.

Fig. 14. Ein ganzer durch Endothelwucherung entstandener Hügel. An seiner Basis, auf der hinteren Fläche der Descemeti, liegt eine dünne Schicht Bindegewebe; ebenso hat sich an der vorderen Fläche der Descemeti eine Bindegewebslage gebildet, welche die hintersten Hornhautlamellen bogenförmig nach vorn ausbaucht.

Fig. 15. Pigmentiertes Präcipitat vom Fall Roseneder. Vergr. 660 : 1. Die Zellkugel, dem unversehrten Endothel aufliegend, enthält einzelne sehr stark pigmentierte Zellen nebst feinen Pigmentkörnchen zwischen den Zellen.

Fig. 16. Fibroblasten im Präcipitat. Von einem Fall seröser traumatischer Iritis. Vergr. 635 : 1. Die Fibroblasten finden sich angeordnet in parallelen Lagen zwischen den Zellen des Präcipitates, von welchen einige zu grossen, feinkörniges Pigment enthaltenden Protoplasmamassen mit kaum sichtbarem Kern herangewachsen sind.

Fig. 17. Präcipitat auf der Iris. Vergr. 250 : 1. *aa* oberflächlichste Lagen der Iris. In der protoplasmatischen Grundsubstanz des Präcipitates finden sich zahlreiche Vakuolen und bei *b* eine riesenzellenähnliche Anhäufung von Kernen.

Fig. 18. Linsenpräcipitat. Vergr. 210 : 1. Nebst ein paar einkernigen Leukocyten liegen grosse Morgagnische Kugeln auf dem unversehrten Endothel.

Fig. 19. Makrophage aus dem Hypopyon bei Diplobacillengeschwür der Hornhaut. Vergr. 688 : 1. Nebst dem eigenen grossen Kern des Makrophagen enthält das Protoplasma schattenhafte blasse und einzelne dunkle geschrumpfte, von einem hellen Hof umgebene Kerne, sowie kleine Pigmentbröckel.

Fig. 20. Makrophagen auf der Iris. Von demselben Falle. Vergr. 295 : 1. *aa* Oberfläche der Iris. In den drei Makrophagen erkennt man deren eigenen grossen blassen Kern nebst den Schatten der Kerne der gefressenen polynukleären

Leukocyten; gut erhaltene Zellen letzterer Art kleben an der freien Oberfläche der Makrophagen.

Fig. 21. Präcipitat auf der Netzhaut. Von einem Fall von Endophthalmitis nach perforierender Hornhautverletzung. Vergr. 250 : 1. *aa* Faserschicht der Netzhaut mit Lücken (Ödem). Das bereits ältere Präcipitat hat eine ziemlich glatte Oberfläche; die derselben zunächst liegenden Kerne sind länglich und der Oberfläche parallel angeordnet; in der Mitte stehen die Kerne weniger dicht und sind rundlich. In der gemeinschaftlichen Grundsubstanz liegen Pigmentkörnchen; an der Oberfläche des Präcipitates kleben einige Lymphocyten.

Fig. 22. Präcipitat auf der Aderhaut. Vergr. 295 : 1. Von einem Fall von Endophthalmitis nach perforierendem Hornhautgeschwür. Die Grundsubstanz zwischen den Kernen enthält Pigmentkörnchen und Cholesterinkrystalle; an der Oberfläche des Präcipitates kleben einzelne freie Zellen.

Fig. 23—28. Cyclitis mit Präcipitaten, Fall Leitner.

Fig. 23. Frisches Präcipitat. Vergr. 385 : 1. Das Präcipitat hat sich noch nicht fest an die Hornhaut angelegt. Es besteht aus lose zusammen liegenden, einkernigen Zellen, deren Protoplasmaleib grösser ist als der der gewöhnlichen Lymphocyten und einzelne Pigmentkörnchen enthält.

Fig. 24. Epitheliales Geschwür am Ciliarkörper. Vergr. 295 : 1. Die Zeichnung stellt die Bucht zwischen zwei Erhebungen eines Ciliarfortsatzes dar, in welcher Lymphocyten liegen. *a* die vordere Seite der Bucht mit unversehrtem doppelten Epithelüberzug. An der hinteren Seite der Bucht ist das unpigmentierte Epithel *b* stark verändert und bei *d* abgehoben, während die pigmentierte Lage *c* bei *e* durch Lymphocyten zu einer Blase emporgehoben ist.

Fig. 25. Zellhaufen auf dem gefalteten Teil des Ciliarkörpers, ausserhalb der Zonula. Vergr. 280 : 1. Das Epithel des Ciliarfortsatzes ist kaum verändert. Die Zellen im Inneren des Haufens sind zu einer gemeinschaftlichen, etwas Pigment enthaltenden Masse verschmolzen.

Fig. 26. Zellhaufen auf dem flachen Teil des Ciliarkörpers, ausserhalb der Zonula. Vergr. 350 : 1. Das Epithel ist unverändert, ohne Zwischenlagerung von Lymphocyten zwischen die Epithelzellen. *aa* abgehobene Limitans interna ciliaris. Der Zellhaufen ist von derselben Beschaffenheit wie in Fig. 25, nur abgeplattet durch die Zonulafasern *bb*, innerhalb welcher noch vereinzelte Lymphocyten liegen.

Fig. 27. Zellhaufen auf dem flachen Teil des Ciliarkörpers zwischen den Zonulafasern. Vergr. 295 : 1. Auf dem unveränderten Epithel liegen zunächst einzelne Lymphocyten und darauf eine Zellkugel. Die Zonulafasern *a*, welche an der Kugel aufzuhören scheinen, sind bei Wechsel der Einstellung über und unter ihr zu verfolgen, so dass die Kugel also zwischen den auseinander gedrängten Fasern liegt, mit ihrer Kuppe sie überragend, so dass sie die Oberfläche des Glaskörpers *b* etwas eindrückt.

Fig. 28. Zellhaufen auf dem flachen Teil des Ciliarkörpers, zum grössten Teil auf der inneren Seite der Zonula. Vergr. 295 : 1. Innerhalb der unpigmentierten Epithellage sind die Kerne zweier Lymphocyten sichtbar. Die Zellkugel liegt zum kleineren Teile ausserhalb der Zonulafasern *a* und zwischen denselben, zum grösseren Teile innerhalb der Zonula, zwischen dieser und dem Glaskörper *b*.

Fig. 29. Wucherung des Epithels des flachen Teiles des Ciliarkörpers bei chronischer Iritis. Vergr. 295 : 1. *a* Stroma des Ciliarkörpers, *p* gewucherte pigmentierte Lage. Die Wucherung dieser erfolgt nur zum kleinsten Teil nach aussen, wie der in das Stroma eindringende pigmentierte Fortsatz *b* zeigt, zum grössten Teile aber nach innen. Je weiter man nach innen geht, desto weniger pigmentiert und desto mehr spindlig, fast faserig, werden die Zellen. Die Wucherung der unpigmentierten Lage ist gering und bildet eine kernhaltige, protoplasmatische Platte (Syncytium).

Fig. 30. Wucherung des Epithels des Ciliarfortsatzes bei chronischer Iritis. Vergr. 120 : 1. Bei *a* an der Vorderseite des Fortsatzes sind noch beide Epithel-

lagen pigmentiert und nicht gewuchert. Die Wucherung betrifft den Gipfel und den hinteren Abhang des Fortsatzes. Die innere unpigmentierte Epithellage wächst teilweise in Form von Zotten in die hintere Kammer. Die einzelnen isolierten Zellenballen sind nichts anderes als durch den Schnitt abgekappte Auswüchse. Die äussere Epithellage ist auf der Höhe des Fortsatzes auch unpigmentiert und hebt sich bei der schwachen Vergrösserung nicht deutlich von der inneren Lage ab. Die äussere Lage ist aber in Form stark pigmentierter Zellschläuche tief in das Stroma des Fortsatzes vorgedrungen. Der Querschnitt eines solchen Schlauches liegt unmittelbar an einer Vene *b—c* Ciliarmuskelfasern.

Fig. 31. Wucherung des Epithels des flachen Teiles des Ciliarkörpers bei chronischer Iritis. Vergr. 295 : 1. *a* von Lymphocyten durchsetztes Stroma. Die Lamina elastica ist an dieser Stelle zerstört; es folgen auf das Stroma unmittelbar mehrere Lagen gewucherten Epithels. Dieselben bestehen aus dünnen Zellplatten mit Pigmentkörnchen, so dass sich hier nicht mehr erkennen lässt, was von der pigmentierten und was von der unpigmentierten Lage abstammt. Die Verfolgung der Zellplatten nach vorn und hinten zeigt aber, dass die meisten derselben vom unpigmentierten Epithel abstammen. Zwischen den Zellplatten liegt eine feinstreifige Substanz *b* mit einzelnen Lymphocyten.

Fig. 32. Wucherung des Pigmentepithels der Netzhaut bei chronischer Iritis. Vergr. 250 : 1. *a* grosse, längsgetroffene Vene der Aderhaut. Auf der hier nicht erkennbaren Glashaut liegt das gewucherte Pigmentepithel in vierfacher Lage; zwischen den Lagen sind einzelne Bindegewebskerne sichtbar.

Fig. 33 u. 34. Wucherung des retinalen Epithels der Iris bei chronischer Iritis. Vergr. 400 : 1.

Fig. 33. Rand der gewucherten Stelle, wo nur die vordere Epithelschicht zu mehreren Lagen von Spindelzellen unter Abnahme des Pigmentgehaltes ausgewachsen ist; zwischen diesen Lagen sieht man einzelne Bindegewebsfasern.

Fig. 34. Mitte der gewucherten Stelle. Die hintere Epithelschicht ist in mässigem Grade gewuchert, indem die quergetroffenen Zellschläuche bei *a* von ihr abstammen. Die vordere Epithelschicht ist zu einer mächtigen Gewebsmasse *b* herangewachsen, in welcher sich die Lagen der zu Spindelzellen ausgewachsenen Epithelien von dem dazwischen liegenden Bindegewebe nicht mehr scharf sondern lassen.

Fig. 35. Regeneration der Pars ciliaris retinae auf der Oberfläche des Ciliarkörpers nach Abhebung derselben. Vergr. 260 : 1. Die regenerierte Lage besteht aus einer gleichmässig dicken Protoplasmamasse mit eingelagerten länglichen, zur Oberfläche senkrechten Kernen. Diese Masse ist von der unebenen Oberfläche der pigmentierten Epithellage durch eine Reihe heller Lücken getrennt, in welcher einzelne Kerne liegen.

Fig. 36. Entstehung der Ringschwiele bei Netzhautablösung. Vergr. 290 : 1. Auf der Glashaut *a* liegen zuerst noch wenig veränderte Pigmentepithelzellen *a*, welche ein Blutgefäss *b* einschliessen; weiter nach innen werden die Abkömmlinge der pigmentierten Epithelien immer flacher, und zwischen ihnen treten Bindegewebsfasern auf, welche endlich den innersten Teil der Auflagerung ganz allein bilden.

Herstellung eines gelbblauen Lichtfiltrates, in welchem die Macula centralis in vivo in gelber Färbung erscheint, die Nervenfasern der Netzhaut und andere feine Einzelheiten derselben sichtbar werden, und der Grad der Gelbfärbung der Linse ophthalmoskopisch nachweisbar ist.

Von

Oberarzt Dr. A. Vogt,

Aarau.

Die lebhafte Streitfrage, ob die Macula lutea (besser Macula centralis retinae nach Gullstrand[1]) intravital gelb gefärbt sei oder nicht, ist trotz sehr zahlreicher Untersuchungen bis jetzt nicht einwandfrei gelöst. Alle unmittelbar post mortem vorgenommenen Untersuchungen haben zwar eine mehr oder weniger deutliche Gelbfärbung ergeben — mit Ausnahme von wenigen von Gullstrand ausgeführten —, allein der Einwand Gullstrands, dass es sich in den Fällen von Gelbfärbung um eine postmortale Erscheinung durch Ansammlung von Gewebsflüssigkeit in und hinter der Macula handle, konnte nicht widerlegt werden[2]). Allerdings gelingt es nach Dimmer[3]) bei Benutzung des Sonnenlichts als Lichtquelle ophthalmoskopisch eine Gelbfärbung in der Maculagegend wahrzunehmen, doch ist diese weit weniger hervortretend als die postmortale. Gullstrand, der schon vor Dimmer mit Sonnenlicht untersuchte, konnte eine Gelbfärbung auf diesem Wege nicht wahrnehmen und bezieht die von Dimmer beobachtete auf das durch die dünne Macula stärker durchschimmernde Pigment, beziehungsweise auf Kontrastwirkung.

In seiner an ausgezeichneten Beobachtungen reichen Abhandlung über die Macula retinae centralis stellt Gullstrand eine Gelbfärbung

---

[1]) Die Farbe der Macula centralis retinae. v. Graefe's Arch. f. Ophth. Bd. LXII. 1906 und ebenda Bd. LXVI. 1907.

[2]) Schon früher hatte Schweigger einen ähnlichen Standpunkt vertreten.

[3]) Die Macula lutea usw. v. Graefe's Arch. f. Ophth. Bd. LXV. S. 486.

der Macula durch einen Farbstoff sowohl auf Grund seiner ophthalmoskopischen Untersuchungen bei Tageslicht als auch derjenigen von stark pigmentierten oder an acuter Ischämie der Netzhaut leidenden Augen — welche doch die Gelbfärbung zeigen müssten — in Abrede. Auch ophthalmoskopische Untersuchungen mit der *Hg*-Bogenlampe, die, da sie nur wenig rotes Licht emittiert, ebenso günstige physikalische Bedingungen für die Sichtbarkeit der vermeintlichen Lackfarbe bieten muss, wie die Leichentrübung der Netzhaut bei Tageslicht, hatten ein negatives Resultat. Grosses Gewicht legte Gullstrand auch auf die entoptischen Erscheinungen, welche die Macula centralis, bzw. die Fovea, zustande kommen lässt, und deren Farbenton mit einer Gelbfärbung nicht in Einklang zu bringen ist[1]). Sehr genaue Untersuchungen mit einem eigens konstruierten Farbenmischapparat ergaben ihm, dass das makuläre Gefälle[2]) des terminalen Lichts bei einer Wellenlänge von 497 $\mu\mu$ grösser ist als bei der Wellenlänge von 486 $\mu\mu$, so dass das makuläre Gefälle (Hering) nicht durch Absorption in einem gelben Pigment erklärt werden kann (vorausgesetzt, dass in dem in Betracht fallenden Netzhautbezirk die Farbenempfindung einheitlich ist). Am ehesten scheinen Gullstrand Fluorescenzerscheinungen der Netzhaut geeignet, die von ihm gefundene Tatsache zu erklären, dass unsere spektrale Tonreihe nur bis ins Blau reicht (ungefähr 450 $\mu\mu$), so dass die violetten Töne realiter Mischfarben mit dem Fluorescenzlichte darstellen. Je sorgfältiger nach Gullstrand die Netzhaut eben in vivo enucleierter Augen abgehoben wird, um so weniger ist von der Farbe der typischen Leichenmacula zu sehen, und wenn die Loslösung ohne jede Gewalt geschieht, ist keine Spur davon zu entdecken.

Für die Erklärung der funktionellen Sonderstellung der Macula hebt Gullstrand drei Momente von hervorragender Bedeutung hervor. Die dort fehlende Fluorescenz des Stäbcheninhalts, die ebenfalls dort fehlende Absorption des Lichts in demselben, endlich die selektive Absorption des Lichts in den Pigmentepithelfortsätzen. Er berechnet, dass der „Macula lutea-Farbstoff", wenn er die postmortal zunehmende Gelbfärbung der Macula erklären sollte, eine solche Konzentration haben müsste, dass er nach 30-maliger Verdünnung die intensive Farbe der Leichenmacula geben könnte!

Ausser Dimmer und zahlreichen früheren Beobachtern (Schmidt-

---

[1]) Ich kann mich nicht enthalten, über die unbeschränkte Beweiskraft farbiger entoptischer Wahrnehmungen zur Entscheidung der Frage der Farbe der Macula lutea Zweifel zu äussern, insofern als nach meinen Erfahrungen eine Beeinflussung der Farbe durch farbige Nachbildphasen denkbar ist.

[2]) Hering. Pflügers Arch. f. d. ges. Physiol. Bd. LIV. S. 277. 1893.

Rimpler[1]), Sattler und Hering[2]), Kühne[3]) u. A.[4]) haben besonders Polack und Chevellereau[5]) gegen den Standpunkt Gullstrands opponiert, doch fügten sie den von den früheren Autoren und besonders von Dimmer gebrachten Belegen keine neuen bei. In einem von J. v. d. Hoeve erwähnten Fall, bei welchem nach Verletzung das typische Bild des frischen Verschlusses der Arteria centralis retinae auftrat, erschien die Macula deutlich gelb. Die Gelbfärbung nahm einen Bezirk von halber Pupillengrösse ein, und ihre Sichtbarkeit wurde durch die Annahme einer Ischämie nicht nur der Netzhaut, sondern auch der Aderhaut infolge der Verletzung erklärt (J. v. d. Hoeve, De Kleur der Macula lutea, Nederl. Tijdschr. v. Geneesk. 1911. II. S. 376 und v. Graefe's Arch. f. Ophth. Bd. LXXX. S. 132.)

Dimmer hebt die Tatsache hervor, dass das gelbe Pigment postmortal gerade in den äusseren Netzhautschichten (äussere Körner und Zapfen) fehlt, was gegen eine postmortale Diffusion des Farbstoffs spreche (33. Vers. d. ophth. Ges. zu Heidelberg. 1906).

In dem Folgenden glaube ich, eine Methode angeben zu können, welche die Wahrnehmung einer gelben Färbung der Maculagegend des Augenhintergrundes gestattet, welche zwar der postmortal zu beobachtenden an Deutlichkeit nicht nachsteht, welche ich aber nicht oder doch nicht einzig auf das supponierte gelbe Pigment der Macula beziehen kann. Ich bin mir wohl bewusst, dass der von Gullstrand gegen die allerdings weit weniger deutlichen Befunde, die Dimmer mittels Tageslicht erhielt, erhobene Einwand, es müsse sich bei der ophthalmoskopisch sichtbaren Gelbfärbung um selektive Reflexion der vorderen Pigmentepithelschichten und um Kontrastwirkung handeln, nicht zu widerlegen ist.

Insbesondere führen mich eigene einfache spektroskopische Versuche dazu, zu vermuten, dass der Blutfarbstoff der Chorioidea, insbesondere der Capillaris hinter der Macula, welcher die letztere im gewöhnlichen Licht als meist kräftiger rot gefärbte Stelle erscheinen lässt, dazu beitragen kann, eine eventuelle Gelbfärbung der Macula bei der in Frage kommenden Belichtung zu verstärken oder selbst vorzutäuschen.

---

[1]) v. Graefe's Arch. f. Ophth. Bd. LVII, 1. S. 27.

[2]) Ber. über d. 30. Vers. d. ophth. Ges. zu Heidelberg. 1902. Diskussionsbemerkung.

[3]) Untersuchungen aus d. physiol. Inst. d. Univ. Heidelberg. Bd. II. S. 69.

[4]) Sobotta sah (Nagels Jahresber. 1902. S. 11) an den Augen zweier frisch Hingerichteter unmittelbar post mortem die schön gelbe Farbe der Macula sehr gut.

[5]) Die gelbe Färbung der Netzhaut. Soc. d'opht. de Paris. 2. Juli 1907.

Für jeden, der Einsicht in die exakten physikalischen Beweise Gullstrands hat, ist es absolut zweifellos, dass bis jetzt eine intravitale Gelbfärbung der Macula centralis retinae von niemand nachgewiesen ist. Von diesem Beweis sind auch die nachfolgenden Untersuchungen ebenso weit entfernt, wie die Beobachtungen Dimmers, v. d. Hoeves u. A.

Zweifellos werden diejenigen, welche meine Beobachtungen nachprüfen, von den Ergebnissen, wie ich es war, in hohem Grade überrascht sein. Denn die leuchtende schöne Gelbfärbung der Macula kontrastiert zum übrigen weissgrünen Fundus ausserordentlich lebhaft und wirkt überzeugend. Allein sie werden, wie es mir geschah, unter zahlreichen Untersuchten einige wenige finden, bei denen auch andere, namentlich sehr periphere Teile des Fundus infolge ihrer besonderen Beschaffenheit (siehe unten) Gelbfärbung zeigen, die diejenige der Macula ganz oder annähernd erreichen kann.

Gegenüber den von Gullstrand gegen seine Gegner erhobenen Einwänden könnte ich höchstens etwa anführen, dass es auffallend ist, dass die mit der zu beschreibenden Methode nachweisbare Ausdehnung des gelb erscheinenden Bezirks zusammenfällt mit der unmittelbar post mortem nachweisbaren, dass ferner bei Leuten unter 35—40 Jahren die Papille nie auch nur annähernd eine gleich gelbe Farbe wie die Macula zeigt, dass endlich bei weitaus der Mehrzahl der Untersuchten (in Betracht kommen, wie gezeigt werden soll, hauptsächlich Jugendliche) kein einziger Teil des Fundus eine ähnlich gelbe Farbe aufweist wie die Macula. Die dunklen Chorioidealinterstitien z. B. bei Täferung oder Pigmentherde bei Chorioiditis zeigten mir nie einen deutlichen gelben Ton. Die notwendige Bedingung zur Wahrnehmung der supponierten gelben Lackfarbe der Netzhaut, dass die Intensität des Lichts zu unterschwellig ist, um am Pigmente Gelbfärbung zu erzeugen, fehlt aber meinen Versuchen ebenso wie denen Dimmers und der übrigen Autoren[1]).

Die verwendete Methode, die nennenswerte Vorteile praktischer Natur bietet, ist eine so einfache, dass sie von jedem Augenarzt, dem Starkstrom und eine gute Projektionsbogenlampe zur Verfügung stehen, benutzt werden kann. Ob sich die Bogenlampe eventuell durch direktes Sonnenlicht oder eine gute Nernstlampe vertauschen lässt, habe ich nicht untersucht, doch erscheint es mir wahrscheinlich.

Was den praktischen Wert der fraglichen Beleuchtung be-

---

[1]) Dieser Bedingung dürfte die *Hg*-Dampflampe eher genügen.

trifft, so gewährt sie die Möglichkeit, den Grad der Gelbfärbung der Linse intravital zu bestimmen, sowie ophthalmoskopische Details des Fundus wahrzunehmen, welche bei der gewöhnlichen Beleuchtung nicht erkennbar sind. Insbesondere werden die Nervenfasern der Netzhaut sichtbar, sowie feinste Veränderungen der Maculagegend, kleinste Blutungen usw.

Setzt man voraus, dass eine intravitale Gelbfärbung der Macula vorhanden ist, so entsteht zunächst die Frage, welche physikalischen Bedingungen die Unsichtbarkeit derselben im gewöhnlichen ophthalmoskopischen Bild veranlassen. Jedem ist bekannt, dass gelbe Pigmente in künstlichem Licht, je nach der Gelbfärbung des letzteren, verschieden deutlich erscheinen. Die zum Ophthalmoskopieren gewöhnlich benutzte Glühlampe oder Gasflamme wird aus diesem Grunde eine Gelbfärbung, sofern diese die Gelbfärbung der Lichtquelle selber nicht erreicht, schwer erkennen lassen. Denn es fehlt ein genügender Kontrast. Die erwähnten Lichtquellen erscheinen aber bei gutem Tageslicht gelb.

Verwendet man dagegen Tageslicht, so sind die Bedingungen günstiger. Doch konnte Gullstrand (loc. cit.) mit solchem keine deutlichere Gelbfärbung der Macula centralis erzielen, als sie etwa Chorioidealinterstitien an stark pigmentiertem Fundus auch ergaben, und auch Verf., der allerdings nur normale Augen zur Verfügung hatte, konnte sich bei Verwendung von Sonnenlicht als Lichtquelle von einer deutlich hervortretenden Gelbrotfärbung der Macula nie überzeugen, während Dimmer eine gewisse Gelbfärbung der Macula in diesem Lichte unter besonderen Bedingungen erkannte. Dass aber diese nicht von einer Färbung der Netzhaut herrührt, ist von Gullstrand überzeugend dargetan worden.

Der Grund, warum Tageslicht keine einwandfreien Resultate liefern kann, liegt meines Erachtens offenbar darin, dass das von Sklera und Chorioidea zurückgeworfene, hauptsächlich rote Licht die Wahrnehmung eines eventuellen gelben Pigmentes, bzw. einer gelben Lackfarbe, hochgradig verdecken muss.

Dass dem so ist, zeigt ein einfacher Versuch.

Ein mit der supponierten gelben Lackfarbe der Macula gut vergleichbares Medium, nämlich ein gelbes Glas, lege man zur Hälfte auf ein weisses, zur Hälfte auf ein rotes Papier. Einerseits erscheint das Glas auf beiden Papieren bei Tageslicht viel intensiver gelb, als z. B. bei elektrischem Glühlicht, anderseits erscheint es in

beiden Lichtarten auf dem roten Papier viel weniger deutlich gelb als auf dem weissen. Das Licht, welches das rote Papier zu unserem Auge wirft, ist aber sehr gut vergleichbar mit dem Licht, das aus dem Augenhintergrund uns entgegenkommt (und das im ersteren Falle die angeblich gelb gefärbte dnrchsichtige Macula, im zweiten Falle das gelbe durchsichtige Glas passieren muss), denn beide Lichtarten enthalten vorwiegend rote Strahlen.

Aus diesem Grunde ist nicht nur das künstliche, sondern auch das Tageslicht zur Feststellung einer Gelbfärbung der Macula nicht geeignet. Denn auch hier wird das zurückgeworfene rote Licht die Gelbfärbung verdecken. Man hat angenommen, dass bei stark pigmentierten Individuen die Verhältnisse günstiger liegen müssen; aber einerseits wirft auch das stärkst pigmentierte Auge mehr langwelliges als anderes Licht zurück, wie man an der graurötlichen Farbe der Pupille bei der Durchleuchtung erkennt, anderseits wirft ein so dunkler Fundus relativ wenig Licht zurück, so dass die Gelbfärbung auch aus diesem Grunde undeutlich wird. Letzteres lässt sich wieder leicht mit Hilfe des gelben Glases demonstrieren, wenn man dasselbe zur Hälfte auf ein weisses, zur Hälfte auf ein schwarzes oder auch nur ein graues Blatt Papier legt. Auf dem grauen, bzw. schwarzen Papier ist die Gelbfärbung weit weniger deutlich, als auf dem weissen.

Nach dem Gesagten würde eine gelbe Lackfarbe in der Netzhaut umso grössere Chancen haben, gesehen zu werden, wenn es

1. gelingt, die roten Strahlen aus dem Ophthalmoskopierlichte zu beseitigen, und wenn

2. der Hintergrund nicht besonders pigmentiert ist, so dass er reichlich Licht zurückwirft.

Ein solches, von Rot befreites Licht wird grün erscheinen, und zwar, je nach seinem Gehalt an Gelb oder Blau, mehr gelb oder mehr blaugrün.

Wurde von mir ein solches Licht verwendet, so zeigte sich jedoch bei Untersuchung der Augen sehr pigmentarmer, die Chorioidealgefässe wenigstens in der Peripherie des Fundus mit hellen Interstitien zeigender oder albinotischer Individuen, dass Punkt 2 nur bedingt Geltung hat, dass bei völligem Fehlen oder bei spärlichem Vorhandensein von Pigment im Epithel und in der Chorioidea eine selektive Absorption durch die Sklera und besonders die Blutgefässe der Chorioidea auftritt, durch welche das reflektierte Licht an kurzwelligen Strahlen bedeutend ärmer wird. Seine Farbe nähert sich daher mehr dem gelben Ton. Ein völliges Fehlen oder ein spärliches Vorhandensein von

Pigment ist daher der Beobachtung einer eventuellen gelben Färbung der Macula nicht günstig, da deren Lackfarbe nicht mehr hinreichend mit der Farbe des übrigen Fundus kontrastieren wird.

Der Versuch bestätigt, dass das Gesagte zutrifft. Brachte ich die reine Sklera des Leichenauges in das benutzte Licht, so reflektierte sie ein gelblicheres Licht, als eine daneben gehaltene Porzellanplatte. Das Pigment der Chorioidea war in dickerer Schicht undurchlässig, in ganz dünner Schicht auf einem Objektträger zerstrichen, liess es jedoch stark nach Gelb gehendes Licht durch[1]). In ganz gleicher Weise verhielt sich ein Tropfen frischen Blutes. Er erschien schwarz, in ganz feiner Schicht aber in der Durchsicht in zu Gelb neigendem Grün. Mit Wasser verdünnt, ergab Blut eine spektroskopisch unschwer sichtbare hochgradige Absorption des kurzwelligen Lichtes. Dementsprechend erschien eine solche Blutschicht in dem blaugrünen Lichte der Lichtquelle gelbgrün. Also sowohl Sklera, als Pigment, als Blut hatten durch selektive Absorption einen wärmeren Ton zur Folge.

Zu den obigen beiden Bedingungen hat sich somit als dritte diejenige einer mässigen Entwicklung des Pigments, insbesondere des Epithels, zu gesellen, welche die Sichtbarkeit der Chorioidealgefässe und der Sklera verhindert.

Sind diese Bedingungen erfüllt, so fragt es sich weiter, ob die nach Ausschaltung des Rot übrig bleibenden Lichter in ihrer Gesamtheit zur Beobachtung zweckmässig sind. Diese Frage ist zu verneinen. Aus den Untersuchungen, die ich über die Fluorescenz der Linse anstellte (Klin. Monatsbl. f. Augenheilk. LI, 2. 1913), geht hervor, dass die Fluorescenz sowohl durch ultraviolette, als auch violette und blaue Strahlen in vivo erregt wird. Untersucht man in monochromatischem Violett, so ist, auch bei grösster Intensität des letzteren, ein Bild des Augenhintergrundes im linsenhaltigen Auge älterer Individuen nicht erhältlich, da die Linse ausserordentlich fluoresciert und opak erscheint. Auch werden die kurzwelligen Strahlen Netzhautfluorecenz bedingen, Violett und hochschwingenderes Blau wenigstens da, wo sie stärker absorbiert werden, also an gelben Stellen. Sie würden somit die Farbe der Macula, sofern sie gelb ist, durch Fluorescenz beeinflussen.

Aus diesen Gründen folgt die Notwendigkeit, dass das zu verwendende Licht nicht nur von Rot zu befreien ist, sondern dass auch Ultraviolett, Violett und Indigo abzuschwächen sind.

---

[1]) Wobei beigemischtes Blut und Gewebslymphe mitspielen mochten.

Würden nun konsequenterweise auch Blau und Grün zu eliminieren sein, so dass nur noch Gelb übrig bliebe?

Eine Eliminierung des blauen Lichts wäre sehr unzweckmässig, da dadurch eine gelbe Lackfarbe nicht mehr durch Kontrast hervortreten könnte. Kombinieren wir jedoch gelbes mit blauem Lichte, so erhalten wir ein Mischlicht von grosser Weissvalenz. In diesem muss eine gelbe Lackfarbe, da sie Blau absorbiert, im Ton der Komponente erscheinen, die sie am besten durchlässt, somit im gelben Ton, wobei sie sich gegen das unveränderte weissliche Mischlicht ihrer Umgebung abhebt. Hierbei ist es offenbar, dass der gelbe Ton um so stärker hervortreten muss, je intensiver die Absorption des Blau, bzw. Blaugrün ist, somit je deutlicher die Gelbfärbung in Wirklichkeit ist.

Wir kommen daher zum Schluss, dass das geeignetste Licht, das wir zum Sichtbarmachen der eventuellen gelben Farbe der Macula centralis benutzen können, ein Mischlicht ist, bestehend etwa zu gleichen Intensitäten aus reinem Gelb und reinem Blau.

Es ergab sich, dass es nicht notwendig ist, Grün auszuschalten. Eine solche Ausschaltung würde übrigens eine allzu starke Schwächung auch sehr intensiver Lichtquellen bedingen.

Es ist offenbar nicht gleichgültig, in welchen Mengenverhältnissen Blau und Gelb zueinander stehen. Der Farbenton, den ihr Mischlicht durch Beimengung von Grün erhält, ist je nach der Menge des Gelb, bzw. Blau mehr gelbgrün oder blaugrün, ja er kann, bei hoher Intensität einer dieser Komponenten, ganz den Ton dieser annehmen.

Es ist daher auch die Wahl der Kohlenelektroden von Bedeutung, sowie die Temperatur der Lichtquelle.

Am zweckmässigsten wird wohl diejenige Mischfarbe sein, in welcher der Fundus, vor allem die Papille, in möglichst neutralem Grün, etwa vom Ton der Wellenlänge 525—530 $\mu\mu$ erscheint.

Zweckmässiger als gewöhnliche Kohlen sind Chromokohlen, die ein an Blau reicheres Licht ergeben, als das gebräuchliche Kohlenlicht.

Bei der praktischen Durchführung der erörterten Aufgaben kommt in erster Linie die Ausschaltung des roten Lichts in Betracht.

Man kann letzteres, wie auch die kurzwelligen Spektralabschnitte, entweder durch Trennung mittels prismatischer Dispersion und nachherige partielle Wiedervereinigung eliminieren oder aber mittels geeigneter Filter. Der erstere Weg wäre ein technisch schwieriger und würde, auch bei intensiver Lichtquelle, wegen der notwendigen Verwendung einer schmalen Spalte, und infolge des Reflexions- und Absorptionsverlusts an dem zu verwendenden Glasmaterial eine schwache Lichtquelle liefern. Denn zur kompletten Aus-

schaltung der gewünschten Lichter müsste die Lichtquelle zweimal zerlegt werden.

Die zweite Methode, die Filtermethode, ist die einfachere, jedoch dadurch erschwert, dass es unter allen spektralen Lichtern gerade das Rot ist, welches am schwersten durch Filter ausschaltbar ist. In neuerer Zeit könnte aus diesem Grunde die Quecksilberdampflampe, die nur wenig Rot enthält, verwendet werden. Allein sie scheint mir zu den vorliegenden Versuchen ungeeignet, weil sie nur eine kleine Leuchtfläche und daher nur ein kleines beleuchtetes Feld des Hintergrunds bietet, und weil sie sehr viel kurzwelliges Licht enthält, das durch Fluorescenz störend wirkt. Wollte man dieses kurzwellige und das rote Licht der *Hg*-Lampe beseitigen, so würde vielleicht die Gesamtintensität dadurch allzu sehr leiden. Mir selber steht jedoch keine solche Lampe zur Verfügung, so dass ich mich auf die Angaben von Gullstrand und Dimmer stütze, welche mit diesem Licht die Macula centralis intravital nicht hervortretend gelb gefärbt sahen.

Die gebräuchlichen Lichtfilter bestehen entweder aus Lösungen von anorganischen Metallverbindungen, wie Cu_2O, Fe_2O_3, Cr_2O_3, K_2CrO_4, Mn_3O_4 usw.) in Glasflüssen, beziehungsweise von Salzen dieser Metalle in Wasser oder aber aus wässrigen, spirituösen oder Gelatinelösungen der Salze von Anilinfarbstoffen der verschiedensten Art.

Die zur Ausschaltung des Rot empfohlene Kombination von sauren und basischen, grün gefärbten Anilinfarbstoffen (Säuregrün, Malachitgrün, Brillantgrün usw.) mit Kupferacetatlösung genügt nach meinen Versuchen zur kompletten Ausschaltung des Rot aus dem Lichte einer guten Bogenlampe oder der Sonne nicht. Zweckmässiger wäre schon das Blauviolettglas (nicht zu verwechseln mit dem rotdurchlässigen Blauuviolglas) der Firma Schott und Genossen, das einzige bekannte Blauglas, das in mässiger Schichtdicke (ungefähr 5 mm) alles Rot exstingiert. Allein dieses Glas hat für unsere Versuche den Nachteil, dass es viel störendes Violett und Indigo, dagegen nur Spuren von dem erwünschten Gelb durchlässt.

Ich habe zwei flüssige Filter zusammengestellt, welche bei sehr befriedigender Durchlässigkeit von Gelb und Blau das Rot sehr intensiver Lichtquellen, z. B. des direkten Sonnenlichts, völlig absorbieren. Die zwei flüssigen Filter werden in zwei Glasgefässen[1]) mit planparallelen Wänden, von 10 cm Seite und 1 cm Lumen hintereinander in den Strahlengang einer Projektionslampe mit Chromokohlen geschaltet, welche mit einem Strome von 35—40 Ampère gespeist wird.

Eine solche Intensität der Lichtquelle ist für die vorzunehmenden Versuche erforderlich, wenn nicht mangelhafte Resultate erzielt werden sollen. Immerhin erhält man schon befriedigende Resultate mit den zu dem Lehmannschen Filter von Zeiss gelieferten, ein

---

[1]) Von C. Desaga, Bern-Heidelberg zu beziehen.

besonders starkes blaues Spektrum gebenden Kohlen, welche eine wesentlich geringere Stromstärke erfordern.

Die zwei flüssigen Filter bestehen aus 1. konzentrierter wässriger Kupfersulfatlösung, 2. einer wässrigen Lösung von Erioviridin B der Firma Geigy-Basel. Die grünblaue Lösung dieses Farbstoffs soll so dicht sein, dass sie etwas dunkler in der Durchsicht ist, als die erwähnte $CuSO_4$-Lösung. Das Erioviridin B scheint mir unter vielen von mir untersuchten grünen Anilinfarbstoffen der geeignetste zur Absorption des Rot zu sein. Bei geringer Lichtstärke (diffuses Tageslicht eines Zimmers) genügt die Lösung erwähnter Dichte dieses Farbstoffs, um alles sichtbare Rot zu absorbieren, wie der Versuch mit dem Spektroskop zeigt. Ich habe daher diesen Farbstoff schon früher für den Nachweis der Unabhängigkeit der Erythropsie von einem eventuellen Sichtbarwerden des Sehpurpurs benutzt. Dagegen zeigt die Erioviridinlösung bei grösserer Lichtintensität erkennbare, wie alle andern von mir untersuchten grünen Anilinfarbstoffe, Durchlässigkeit für das äusserste Rot, während sich im inneren Rot und äusseren Orange ein breiter Absorptionsstreifen zeigt. Das äusserste Rot lässt sich sehr gut durch die erwähnte Kupfersulfatlösung beseitigen.

In dem durch diese beiden Filter gewonnenen Licht sind Indigo, Violett und Ultraviolett genügend geschwächt und bei jüngeren Individuen und Untersuchern (etwa unter 45 Jahren) nicht störend. Bei älteren Versuchspersonen und Untersuchern wird man das kurzwellige Licht, sofern es wegen vorgeschrittener Gelbfärbung der Linse störend wirkt, durch ein Gelbglas beseitigen, wozu sich die gewöhnlichen Chrom- und Eisenoxydgläser, sowie Holzglas eignen oder auch die zu Brillengläsern gebräuchlichen Gelbgläser, sofern sie nicht mit Rauch kombiniert sind. Eine Ausnahme macht das Silberüberfangglas, welches nach Eder und Valenta (Denkschr. d. K. K. Akad. d. Wiss. math.-naturw. Kl. Bd. LXI. 1894) Violett und Ultraviolett gut durchlässt. Hat man eine photographische Gelbscheibe, so wird man diese benutzen.

Ein solches gelbes Filter hat allerdings den Nachteil, dass es die Lichtquelle mehr oder weniger gelb färbt, so dass eine eventuelle Gelbfärbung der Macula weniger deutlich erscheinen muss.

Endlich wäre noch das orangefarbene Licht (Wellenlängen 600—620) zu beseitigen, da es von Pigment und Blut relativ stark durchgelassen wird und daher ähnlich rotem Licht störend wirken könnte. Wir können es durch Verdichtung der Erioviridinlösung beseitigen, was tunlich ist, wenn dadurch die Gesamtintensitat des Lichts nicht zu sehr leidet.

Das so gewonnene Licht kontrollieren wir mit einem Handspektroskop auf seine Zusammensetzung. Es soll etwa von 600 $\mu\mu$ bis 420 $\mu\mu$ reichen und jenseits dieser Wellenlänge nur noch in geringer Intensität vorhanden sein. Das Maximum der Helligkeit findet sich in Gelb, Gelbgrün und Cyanblau. Von dem Projektionsapparat benutze ich nur die Lampe und den von den Linsen völlig befreiten Kasten, wobei jedoch das zum Schutze der Kondensorlinse angebrachte

Planglas in seiner Lage belassen wird. Die Lichtaustrittsöffnung wird durch eine Blende aus Blech mit einer runden Öffnung von 6 cm *D* abgeschlossen. Vor diese Öffnung werden die Filter geschaltet. Etwaige seitliche Öffnungen des Projektionskastens werden durch schwarze Tücher abgeblendet. Wird noch inneres Rot durchgelassen, so ist die Erioviridinlösung zu schwach. Eine maximale Lichthelligkeit erzielt man bekanntlich, wenn die Kohlenenden möglichst weit voneinander abstehen.

In diesem Lichte sind von Pigmentfarben nur Gelb, Grün und Blau als solche zu sehen. Mennige z. B. erscheint dunkelgelb, bei hoher Sättigung der Farbe schwarz. Ist kein Gelbglas vorgeschaltet, so ist auch Violett sichtbar.

Zu meinen ophthalmoskopischen Untersuchungen mit diesem Lichte benutzte ich den Haabschen Spiegel. Da die Maculagegend, wie sich zeigte, nur im aufrechten Bild eine prägnante Färbung aufweist, und auch die übrigen, im gewöhnlichen Licht nicht wahrnehmbaren Details nur im aufrechten Bild deutlich sind, wird zweckmässig, wo es immer angeht, zur bequemen Untersuchung der Maculagegend die Pupille durch Homatropin erweitert.

Während das Licht nach seinem Austritt aus dem Filter eine mehr blaugrüne Färbung von grosser Weissvalenz zeigt, erscheint die Papille und der übrige Augengrund ophthalmoskopisch in mehr nach Gelbgrün gehender Farbe. Offenbar ist das diffus vom Fundus zurückkommende Licht auf dem Wege nach dem Fundus und zurück oder in demselben selbst an kurzwelligen Strahlen ärmer geworden als an langwelligen.

Die Ursache dieser Erscheinung liegt einerseits in den oben erörterten Gründen, welche eine experimentell nachweisbare stärkere Absorption des kurzwelligen Lichts durch Blut, Pigment und Sklera[1]) ergaben. Eine derartige selektive Absorption muss aber auch die Linse zur Folge haben, da diese beim Menschen stets Gelbfärbung zeigt. Die Bestätigung hierfür lieferten mir mehrere frische Leichenlinsen von verschieden starker Gelbfärbung, die ich in dem gelbblauen Filterlichte untersuchte. Sie erscheinen in der Durchsicht gelbgrün, um so stärker gelb, je deutlicher sie bei Tageslicht gelb gefärbt sind. Zwei bei Tageslicht dunkelgelbrote Linsen einer 63jährigen Frau erscheinen in dem Filterlicht besonders leuchtend gelb. Lassen wir das

[1]) Auch durch die (leicht gelb gefärbte) Lymphe findet eine solche statt.

Licht zwei hintereinander geschaltete, gleich gelbgrün gefärbte Linsen passieren, so erhält dasselbe durch diese doppelte Filtration, wie sie ja auch bei ophthalmoskopischer Untersuchung in Betracht kommt, einen deutlicheren Beiklang von Gelb, als wenn es nur eine passiert.

Ein Individuum, dessen eines Auge aphakisch ist, dessen anderes eine gelbe klare Linse besitzt, zeigt ophthalmoskopisch an dem linsenhaltigen Auge, mit dem Filterlicht untersucht, eine deutlicher ausgesprochene Gelbfärbung des Hintergrundes als an dem aphakischen. Besonders schön ist dies bei Vergleich der beiderseitigen Papillen zu sehen.

Aus dem gleichen Grunde sieht ein Beobachter, der selber stark gelbe Linsen besitzt, dieses gelbblaue Licht und daher einen zu untersuchenden Augenhintergrund in anderem Ton als ein Beobachter mit schwach gelber Linse. Es wird eine eventuelle Gelbfärbung der Macula für ihn weniger deutlich durch Kontrast hervortreten, als dies für einen jüngeren Beobachter der Fall ist.

Wir können uns von dieser Tatsache wieder durch den einfachen Versuch überzeugen, in dem wir gelbe Pigmente verschiedener Intensität neben Weiss bringen (z. B. entsprechend gefärbte Papiere) und durch ein gelbes Glas betrachten. Die gelben Pigmente und ihre Nuancen treten weniger deutlich durch das gelbe Glas hervor. Wir können diesen Versuch noch überzeugender gestalten, wenn wir einen Raum durch eine Glühlampe mit intensiv gelbem Glas erleuchten. Wir werden in einem solchen Raum gelbe von weissen Papieren kaum mehr unterscheiden.

Aus diesem Grunde möchte ich, trotzdem es nicht unmittelbar hierher gehört, hervorheben, dass eine stark gelbgefärbte Linse nicht nur Blaublindheit hervorruft, sondern auch, was bisher nicht konstatiert wurde, relative Gelbblindheit.

Schon lange war bekannt, dass Gelbfärbung stärkeren Grades bisweilen zu Blausehen nach Extraktion der Linse führt. Diese Erscheinung ist auch in richtiger Weise erklärt worden: das aphakische Auge erhält gegenüber dem linsenhaltigen ein an blauen Strahlen sehr reiches Licht. Die hieraus zu folgernde relative Blaublindheit des linsenhaltigen Auges tatsächlich festgestellt zu haben, ist ein Verdienst von Hess[1]). Dieser Forscher hat auch eine messende

[1]) Schon vor 40 Jahren hat, wie ich finde, Liebreich die durch die Gelbfärbung der Linse bedingte Blaublindheit alter Leute erkannt und bemerkt, dass die Gemälde von Malern vorgerückten Alters oft so aussahen, als hätte der

Methode zur subjektiven Bestimmung des Grades der Gelbfärbung der Linse angegeben. Die einzige Beobachtung über eine Herabsetzung der Gelbempfindung (bei einer auf Blaublindheit untersuchten 69jährigen Person) finde ich kurz erörtert bei Hess (Über Blaublindheit durch Gelbfärbung der Linse, Arch. f. Augenheilk. Bd. LXI, 1. 1908). Die betreffende Versuchsperson konnte Gelb in gelbgrünen Strahlengemischen nicht wahrnehmen. Hess führt die Erscheinung auf die starke Adaptation des Auges für Gelb zurück, welche bedingt, „dass nur solche Lichter ihr gelb erscheinen, die ausser ihrer Gelb- nur wenig Weissvalenz haben".

Was die mangelhafte Unterscheidung von gelbhaltigen Strahlengemischen und insbesondere von Pigmentfarben betrifft, so scheint mir die Adaptation zur Erklärung nicht einmal nötig. Die nächstliegende Ursache erblicke ich in der durch die Gelbfärbung der Linse bedingten Verwischung des Kontrastes der Farben. Eine solche Verwischung muss z. B. eintreten, wenn wir, wie erwähnt, einen Raum durch ein durch gelbes Glas filtriertes Licht erleuchten, welches in der Mehrheit gelbe Strahlen durchlässt, wodurch nicht nur gelbe, sondern auch andere Pigmente relativ viel gelbes Licht reflektieren. So kommt es, dass sich ihre Farbenunterschiede verwischen. Enthält das Licht gar nur gelbe Strahlen, so sehen wir alle Dinge, seien sie weiss oder beliebig gefärbt, in Gelb und seinen Helligkeitsnuancen bis Schwarz[1]). Ist aber das Licht nur gelb gefärbt, indem der gelbe Anteil dominiert, so erhalten gelbe Pigmentfarben, je nach ihrer Sättigung, eine verschiedene Vermehrung ihres (subjektiven) gelben Tones: schwach gesättigte, eine stärkere als stark gesättigte. Relativ am meisten wird somit Weiss verändert werden. Ganz entsprechend können wir selber, da wir „normal" gefärbte Linsen besitzen, bei gelblicher Lichtquelle (Petrol- oder elektr. Kohlenfadenlicht usw.) gelbe Pigmente geringer Intensität von Weiss nicht unterscheiden.

Die gleiche Erscheinung können wir durch Vorschalten von gelben Gläsern vor die Augen nachahmen. Auch hierbei sehen wir, dass die „relative Gelbblindheit" nicht an eine Adaptation gebunden ist, sondern sofort auftritt.

Künstler beim Malen durch ein gelbes Glas geblickt. (Liebreich, On defects of vision in painters. Macmillans Magazine, April 1872. Nature Vol. V. p. 404, 506. Brit med. Journ. I. p. 271, 296, 318. Ref. Nagels Jahresber. durch Prof. Nagel 1872. p. 65ff.)

[1]) Wenn wir von den Kontrastfarben, die an dunklen Flächen auftreten, absehen.

Bei mehreren älteren Versuchspersonen konnte ich diese relative Gelbblindheit an Hand der Farbenmuster von Klincksieck und Valette feststellen. Am leichtesten werden gelbe, graue und blaue Töne geringer Sättigung verwechselt. Bezeichnenderweise wurden blassgelbe Wollproben häufig als grün benannt!

Während die Blaublindheit eine absolute werden kann, wird die Gelbblindheit stets eine relative sein.

Wie die Macula und der übrige Fundus dem Untersucher mit stark gelber Linse in dem beschriebenen Filterlicht erscheinen, genauer ausgedrückt, in welchem Farbenkontrast bei eventueller Gelbfärbung der Macula sie erscheinen, davon können wir uns einen Begriff machen, wenn wir ein Glasstückchen von $^1/_2$ cm Seite und gelber Farbe über die hintere Öffnung des Ophthalmoskops kleben. Wir erkennen sofort, dass der Kontrast zwischen Macula- und Fundusfärbung stark gelitten hat, und dass uns namentlich die Papilla n. opt. in weit stärker gelber Farbe erscheint als ohne jenes Glas.

Aus diesem Versuch und aus dem oben erwähnten Versuch, welcher an einem Individuum mit aphakischem und linsenhaltigem Auge angestellt wurde, folgt, dass uns die Untersuchung in dem gelbblauen Filterlichte ein Mittel in die Hand gibt, die Gelbfärbung der Linse in vivo objektiv zu bestimmen. Es ist dies in dem Grade möglich, als es erlaubt ist, die Farbe der normalen Papilla n. opt., bzw. die Farbe des temporalen Teils und der physiologischen Excavation derselben, als in demselben Lichte konstant anzunehmen[1]).

Es ist diese direkte Wahrnehmung der Gelbfärbung der Linse im gewöhnlichen Ophthalmoskopierlichte nicht möglich. Allerdings hat schon Gullstrand (die Farbe von Macula lutea loc. cit.) mit durch Kupferoxydammoniaklösung filtriertem Licht gezeigt, dass die Linse in der Jugend bei fokaler Belichtung weniger fluoresciert als im Alter, und Hess hat (Arch. f. Augenheilk. Bd. LXIV, 3.)[2]) in ähnlichen Versuchen dargetan, dass die mit dem Alter bei Blaubelichtung stärker werdende Fluorescenz von dem Grade der Gelbfärbung der Linse abhängt. Verf. dieses hat dasselbe kürzlich mittels mono-

---

[1]) In gewöhnlichem Lichte rötlicher gefärbte Abschnitte der Papille erscheinen in dem Filterlichte gelblicher. Eine chorioideale Pigmentsichel erscheint schwarz, eine sklerale Sichel etwas gelblicher als z. B. die physiologische Excavation.

[2]) Herrn Geh. Hofrat v. Hess verdanke ich die gütige Überlassung der betreffenden Arbeit.

chromatischen Lichts, insbesondere violetten, beweisen können (Klin. Monatsbl. f. Augenheilk. Bd. LI, 2. 1913). Auch gelang es mir (ibid.), die Gelbfärbung meiner eigenen Linse im Ultraviolett entoptisch wahrzunehmen mit Hilfe des Fluorescenzlichts. Endlich hat Dimmer (dies. Arch. Bd. LXV. S. 501. 1907) gezeigt, dass bei Tageslichtuntersuchung Papille und übriger Fundus bei älteren Individuen durch Gelbfärbung der Medien einen gelben Farbenton erhalten.

Gegenüber indirekten Methoden gewährt die von mir beschriebene den Vorteil, dass sie gestattet, in ähnlicher Weise die Lackfarbe der Linse in der Durchsicht wahrzunehmen, wie die eines beliebigen durchsichtigen Mediums, z. B. eines Glases. Was die Farbe betrifft, so erscheint sie in dem Filterlichte wegen des Fehlens der roten Komponente kälter als im Tageslichte.

Vergleichen wir in meinem Lichte die Papille eines 20jährigen mit der eines 60 bis 70jährigen, so sind die Farbendifferenzen, welche die Papillen zeigen, meist sehr lebhaft. Die Fluorescenz der Linse spielt bei diesem Unterschied keine nennenswerte Rolle, denn wenn wir dieselbe durch ein Gelbglas ausschalten, bestehen die Farbendifferenzen weiter, wenn sie auch, entsprechend der gelben Färbung des Glases, geringer sind.

Die Macula centralis zeigt bei allen untersuchten Personen — es sind ungefähr 40, im Alter von 5—35 Jahren — eine zur Farbe des übrigen Fundus, besonders auch der Papille, in schroffem Gegensatz stehende Gelbfärbung. Bei ungenügender Intensität des Lichtes ist sie bräunlichgelb, bei guter Intensität hellgelb bis citronengelb. Bei mittlerer Beleuchtung entspricht sie etwa Nr. 202 des côde des couleurs von Klincksieck und Valette[1]). Ihre Oberfläche erscheint gekörnt (Pigment!). Bei den meisten Personen zeigt keine Stelle des übrigen Fundus eine auch nur annähernd ähnliche Farbe, auch nicht die dunklen Chorioidealgefässinterstitien bei Täferung. Dass aber bei schwacher Entwicklung des Pigmentepithels und des chorioidealen Pigments — wie dies bisweilen auch bei sonst gut pigmentierten Individuen in der Peripherie des Fundus zu beobachten ist, — wobei die chorioidealen Gefässe auf hellem Grunde hervortreten, eine sehr deutliche Gelbfärbung des Fundus auch in diesen Abschnitten besteht, ist oben hervorgehoben worden. Übrigens zeigen die meisten Individuen in den äquatorialen Abschnitten eine mehr gelbliche Fär-

[1]) Zu beziehen von Klincksieck u. Valette, éditeurs, Rue Corneille, Paris.

bung als in den der Papille benachbarten, ohne dass jedoch jene die der Macula entfernt erreicht.

Bei dem von mir untersuchten Albino H. aus Beinwil am See hatte der Augenhintergrund eine gleichmässig gelbgrüne, annähernd gelbe Färbung. Letztere zeigte sich im Fundus deutlicher als an der Papille, während sonst das Umgekehrte der Fall ist. Die Chorioidealgefässe verschiedensten Kalibers stellen ein tiefschwarzes Netz auf gelbgrünem Grunde dar und zeigen zueinander z. T. deutliche Parallaxe. Wegen des lebhaften Nystagmus der sowohl bei H. als auch seiner ebenfalls albinotischen Schwester besteht, war es mir trotz Mydriasis nicht möglich, ein Bild der Macula zu gewinnen.

Das Gegenstück zu diesen albinotischen Augen bot mir Frl. M. aus Brugg, die Tochter einer Abessynierin. Der sehr tief pigmentierte Fundus bot bei gewöhnlichem Licht einen mehr grauen als rötlichen Reflex. In dem Filterlicht erschien die Macula, die in gewöhnlichem Licht von dunkelrötlicher Farbe war, im Gegensatz zum grünen Fundus in besonders leuchtendem Gelb.

Was die Ausdehnung der gelben Partie der Maculagegend anbetrifft, so bestehen wahrscheinlich nur geringe individuelle Verschiedenheiten, wenigstens konnte ich keine bemerkenswerten wahrnehmen. Am dichtesten ist die Färbung in unmittelbarer Nähe des zentralsten Reflexes der sichel- bis rautenförmig oder auch unregelmässig erscheint, oft einen dunklen Punkt umschliesst und eine hochgradige parallaktische Verschiebung gegenüber den Randteilen der Fovea aufweist. Gegen den wallartigen Ring zu, welcher Anlass zu der etwa Pupillenumfang besitzenden runden bis querovalen Fovealreflexlinie[1]) gibt, wird die gelbe Färbung zusehends schwächer, erstreckt sich aber meist deutlich auch noch auf die nächste Umgebung der Fovea, um sich allmählich zu verlieren.

Es sei endlich nochmals betont, dass eine gelbe Färbung der Macula aus erörterten Gründen hauptsächlich bei jugendlichen Individuen (oder aber bei aphakischen) und nur im aufrechten Bilde hervortritt. Wo sich hierbei die Macula im gewöhnlichen Licht kaum oder gar nicht gegen die Umgebung abhebt, tritt sie in dem Filterlicht in prächtigster Weise hervor.

Wie das schon Gullstrand für die *Hg*-Bogenlampe hervorgehoben hat, erscheinen auch in dem beschriebenen Filterlichte Arterien und Venen schwarz. Erstere sind von letzteren nur an ihrem Verlauf

---

[1]) Einen zwischen dem grossen und kleinen Reflexring gelegenen mittleren Reflexring von etwas grösserer Breite und geringer Schärfe konnte ich in diesem Licht mehrfach beobachten, besonders im umgekehrten Bild.

und an dickeren Stämmen durch ihre etwas hellere Farbe unterscheidbar. (In analoger Weise erscheint ein Tropfen Blut in diesem Lichte undurchsichtig, schwarz [siehe oben.]) Kleinste Blutungen der Netzhaut erscheinen als tiefschwarze Stippchen von scharfen Umrissen. Feinste gelbe Herde, insbesondere der Maculagegend, treten in diesem Filterlichte äusserst scharf hervor. Die Netzhautcapillaren sind bis in die Nähe des Foveazentrums verfolgbar. Man sieht sie hier und da als tiefschwarze Linien in elegantem Bogen über den wallartigen Rand der Fovea in deren Tiefe hinuntersteigen und bis in nächste Nähe des Zentrums treten.

Es dürfte kaum angehen, ophthalmoskopisch feststellbare Veränderungen der Maculagegend auszuschliessen, wenn solche (wie nach Sonnenblendung, corpus alienum in oculo usw.) nach der subjektiven Prüfung zwar zu erwarten, in gewöhnlichem Lichte aber nicht erkennbar sind, ohne dass vorher die Untersuchung in von Rot befreitem Lichte vorgenommen wird.

Was nun das beschriebene Filterlicht noch besonders auszeichnet und dem Augenhintergrund ein ganz spezielles Gepräge verleiht, ist die ungeheure Zahl von Reflexen, die man nicht nur an jüngeren, sondern auch an älteren Augen beobachtet. Die Gefässe, insbesondere die grösseren, erinnern lebhaft an reifbehangene Äste. Wo sich die Limitans interna, bzw. die Grenzfläche zwischen Glaskörper und Netzhaut über die Netzhautgefässe hinwegwölbt, erstrahlen longitudinale Reflexe, von denen flächenhafte zerschliessene und fetzig aussehende, ihre Form bei Bewegung rasch wechselnde Ausläufer abgehen. Ausser diesen, den Wölbungen der Grenzfläche folgenden und die Gefässe deckenden Reflexen fesseln das Auge eine Unzahl feiner streifiger, regelmässig geordneter Spiegelflecken, welche, dunklere und hellere, in länglich lanzettlicher bis linearer Gestalt, oft korbgeflechtartig neben einanderliegen, von der Papille aus ausstrahlen und den Verlauf der Nervenfasern der Netzhaut in schönster und auch bei Individuen über 30 Jahren deutlicher Weisse anzeigen. Bisweilen erkennt man deutlich, besonders wo Gefässe senkrecht zum Faserverlauf ziehen, wie die Fasern die Gefässe überdecken, in Form paralleler leuchtender, zum Gefässverlauf senkrechter Streifchen. Entsprechend dem Gefässverlauf ist dies häufiger an den dünneren als dickeren Netzhautgefässen zu beobachten.

Was den Verlauf der Nervenfasern im einzelnen betrifft, so folgt ihre Richtung im ganzen derjenigen der Gefässe. Nasal der Fovea centralis ist sie deutlicher als temporal derselben. Man sieht

sie von der Papille wie parallele Stäbchen zum fovealen Reflexring ziehen. An diesem angekommen erscheinen die Stäbchen plötzlich scharf abgebrochen, so, dass die Knickungsstellen eine glänzende Bogenlinie bilden, welche im Reflexringe liegt.

Ob das Sichtbarwerden der Nervenfasern in diesem Lichte diagnostische Bedeutung bei Netzhauterkrankungen hat, hatte ich noch nicht zu entscheiden Gelegenheit.

Endlich ist zu bemerken, dass auch die Fovea centralis kleinste Reflexfleckchen aufweist, die aber mehr oder weniger konzentrisch geordnet sind.

Die Erklärung des ausserordentlichen Reflexreichtums im gelb-blauen Filterlicht, wird vielleicht durch spätere Untersuchungen mit monochromatischem Licht gegeben werden können. Einstweilen scheint mir sehr wahrscheinlich, dass die Reflexe im gewöhnlichen Ophtalmoskopierlichte deshalb nicht oder nur unbedeutend auftreten, weil das diffus vom Skleral- und Chorioidealgebiete zurückgeworfene, hauptsächlich rote Licht jene Reflexe verdeckt. Untersuchte ich nämlich in konzentriertem, rein rotem Licht (durch Kupferoxydulglas filtriertes Bogenlicht), so erhielt ich äusserst spärliche Reflexe, kaum etwa, wie sie im gewöhnlichen Licht vorkommen, bei sonst sehr deutlichem Hintergrund.

Die vorliegenden Versuche hatte ich ursprünglich zum Zwecke des intravitalen Nachweises des Sehpurpurs angestellt. Hierzu konnte eine Mischung etwa aus grünem und rotem Licht aus oben erörterten Gründen nicht in Frage kommen. Ich vermutete aber, dass eventuell die purpurhaltigen Stellen in dem beschriebenen, an gelben und grünen Strahlen reichen Lichte zufolge selektiver Absorption einen anderen, eventuell dunkleren Farbenton geben würden als die Maculagegend. Ich hatte aber kein sicheres Resultat.

Dass etwa der Sehpurpur im peripheren, stäbchenhaltigen Bezirk der Netzhaut die gelbe Färbung der Macula hervortreten lasse, ist, abgesehen von Einwänden physikalischer Art, von der Hand zu weisen, indem die Papille etwa im selben Farbenton wie die ausserhalb der Macula gelegene Gesamtnetzhaut erscheint.

Zusammenfassung.

Mit Hilfe des beschriebenen, hauptsächlich aus gelben, grünen und blauen Strahlen zusammengesetzten, mittels Filtration gewonnenen Bogenlampenlichts lässt sich am lebenden Auge im aufrechten Bilde

eine gelbe Färbung des zentralen Teils der Maculagegend erkennen. Deren Ausdehnung fällt zusammen mit der unmittelbar post mortem sichtbaren Gelbfärbung. Die Gelbfärbung ist offenbar auf selektive Absorption in Pigment und Blutfarbstoff usw., nicht auf eine Lackfarbe der Netzhaut zu beziehen.

Mit diesem Lichte werden auch feinste Details der Netzhaut, insbesondere der Macula, sichtbar, die z. T. mit den bisherigen Methoden nicht nachweisbar waren. Insbesondere kann der Verlauf der Nervenfasern der Netzhaut verfolgt werden.

Endlich gestattet dieses Licht, die Gelbfärbung der Linse objektiv festzustellen. Die Gelbfärbung der Linse beeinflusst, je nach ihrer Intensität, das ophthalmoskopische Bild.

Es wird mit Rücksicht hierauf dargetan, dass stärkere Gelbfärbung der Linse eine relative Gelbblindheit bedingt.

[Aus der Universitäts-Augenklinik zu Heidelberg.
(Dir.: Geh. Hofrat Prof. Dr. Wagenmann.)]

Über hochgradigen traumatischen Astigmatismus bei Schielamblyopie des andern Auges.

Von

Dr. Erich Seidel,
Assistent der Universitäts-Augenklinik.

Die im folgenden mitgeteilten Beobachtungen beziehen sich auf einen Patienten, der der Heidelberger Augenklinik zur Begutachtung überwiesen wurde.

Der Fall bietet nach 2 Seiten hin besonderes Interesse: Einmal wegen des infolge einer perforierenden Bulbusverletzung entstandenen rechtsseitigen ausserordentlich starken Astigmatismus, nach dessen Korrektionen mit entsprechenden Gläsern sich eine überrachend gute Sehschärfe ergab, weiterhin aber noch wegen der innerhalb kurzer Zeit beobachteten erheblichen Besserung der Sehkraft des andern schielamblyopen Auges.

Zunächst soll auf Grund des Aktenmaterials und der Angaben des Patienten die Krankengeschichte kurz mitgeteilt werden.

Krankengeschichte.

P. R., Schlosser, 24 Jahre alt.

Patient hat seit früher Kindheit mit dem linken Auge nach innen geschielt. Vor 14 Jahren wurde deshalb links eine Schieloperation vorgenommen. Seitdem normale Stellung.

1907 wurde ein bei der Arbeit gegen die linke Hornhaut geflogener oberflächlich sitzender Fremdkörper entfernt.

8. VIII. 11. Beim Meisseln flog dem Patienten ein etwa fingerstarkes Stück Eisen gegen das rechte Auge.

Bei der augenärztlichen Untersuchung fand sich eine in der unteren Hornhauthälfte verlaufende bogenförmige, klaffende Hornhautwunde mit Irisvorfall, Glaskörperverlust und traumatischer Katarakt.

Die vorgefallene Iris, sowie der Glaskörper wurden abgetragen und zwei Suturen angelegt.

Die Heilung erfolgte ohne Störung.

21. IX. 11. Vis.: R. Handbewegung vor dem Auge.
L. Finger in 2—3 m; + 3 *D* cyl. Av. $^{5}/_{50}$. Jäger 11 kaum noch buchstabiert.

R. Auge sehr wenig gereizt. Dichte, breite, bogenförmige Narbe in der unteren Hornhauthälfte, leichte Trübung der Hornhaut. Iris ausgedehnt verwachsen mit der Hornhautnarbe. Im Pupillargebiet häutiger Nachstar. Druck normal.

L. Auge blass. Leichte zentrale Macula corneae.

20. X. 11. R. Optische Iridektomie nach oben.

22. XI. 11. R. Der dicke häutige Nachstar mit Schere durchtrennt.

19. XII. 11. R. Auge reizlos. An der nasalen Wundecke Narbe etwas eingezogen. Pupille schwarz, jedoch nur bei gewissen Blickrichtungen etwas rotes Licht (Glaskörpertrübungen).

Vis.: R. + 7 *D* comb. cyl. + 3 *D* Av. $^{3}/_{50}$.

In der Nähe nur grober Druck buchstabiert.

L. $^{1}/_{10}$. In der Nähe noch kein Zeitungsdruck gelesen. Von Jäger 5 nur einzelne Worte nach und nach entziffert.

Patient hat täglich Übungen mit starkem Konvexglas vorgenommen.

10. II. 12. Folgende Brille verordnet:
R. + 19 *D* comb. cyl. — 14 *D* Ah. 30° i. o. $\left(\overset{+5}{\underset{+19}{\cdot\!|\!-}}\right)$.

L. Mattglas.

29. IV. 12. Untersuchung in der Heidelberger Universitätsaugenklinik zwecks Rentenfestsetzung.

Vis.: R. o. Gl. Finger in 5 m; + 7 *D* comb. cyl. + 14 *D* Av. 20° a. o. $\left(\overset{+7}{\underset{+21}{\cdot\!|\!-}}\right)$ $^{5}/_{15}$ p. + 14 *D* comb. cyl. + 14 *D* Av. 20° a. o. $^{0,14}/_{0,4}$.

L. o. Gl. $^{5}/_{25}$; + 1,5 *D* comb. cyl. — 2,0 *D* $^{5}/_{20}$ $^{0,20}/_{0,5}$ zögernd einzelne Zahlen. Lider beiderseits frei geöffnet. Bulbi blass, in normaler Stellung.

R. Innen unten grosse, bogenförmige, weisse Hornhautnarbe, mit der die Iris verwachsen ist. Nach oben schlitzförmiges Iirscolobom. Geringe Linsenkapselreste.

Mit dem Spiegel vollkommen klares Bild des Augenhintergrundes. Starke Bildverzerrung. Sonst normaler Befund.

L. Macula corneae centralis. Ophthalmoskopisch normal.

Gutachten: 60% Rente zuerkannt.

12. IX. 12. Zweite Untersuchung (unabhängig von Begutachtung).

Vis.: R. o. Gl. Finger in 5 m; + 19 *D* comb. cyl. — 14 *D* Ah. 30° i. o. $\left(\overset{+5}{\underset{+19}{\cdot\!|\!-}}\right)$ $^{5}/_{10-7,5}$ + 25 *D* comb. cyl. — 14 *D* Ah. 30° i. o. 0,4 Schrift fliessend.

L. o. Gl. $^{5}/_{25}$ p. + 1 *D* comb. cyl. — 2 *D* Ah. $^{5}/_{20}$ p. $^{0,3}/_{0,7}$ einzelne Buchstaben.

Sonstiger Befund wie am 29. IV. 12.

Epikrise.

Es handelt sich im vorstehenden um einen Patienten, dessen rechtes allein sehtüchtiges Auge durch eine perforierende Verletzung

aphakisch und enorm astigmatisch geworden war, während links infolge früheren, jetzt durch Operation beseitigten, Einwärtsschielens Schielamblyopie bestand. Wie schon erwähnt, verdient der Fall sowohl Beachtung wegen des ausserordentlich starken durch die Verletzung hervorgerufenen Astigmatismus als auch wegen der konstatierten erheblichen Besserung der Sehschärfe des linken bis vor der Verletzung hochgradigen amblyopen Auges.

Was zunächst das rechte Auge anbetrifft, so fand sich bei der objektiven Untersuchung ein regulärer Astigmatismus von über 14 Dioptrien, also eine Abflachung des horizontalen Hornhautmeridianes, ähnlich wie in einer Beobachtung Laqueurs[1]), wo ein Astigmatismus von mehr als 10 Dioptrien an einem Auge festgestellt wurde, welches durch ein angeflogenes Holzstück eine perforierende Hornhautwunde mit Irisprolaps erlitten hatte.

Durch Gläserkorrektion des ausserordentlich stark astigmatischen Auges liess sich für die Ferne eine Sehschärfe von $^1/_3$, später sogar von fast $^2/_3$ erreichen. Trotz dieser guten Sehschärfe wurde jedoch der Gebrauch des korrigierten rechten Auges für die Ferne abgelehnt und das linke Auge vorgezogen, obgleich seine Sehschärfe infolge der bestehenden Schielamblyopie nur $^1/_5$ betrug.

Anders verhielt es sich jedoch beim Lesen in der Nähe: Das korrigierte rechte Auge erwies sich hier bei weitem brauchbarer als das linke. Während rechts mit entsprechendem Glase feinster Druck fliessend und ohne Ermüdung gelesen werden konnte, vermochte das linke amblyope Auge feinen Druck nur mit Mühe langsam zu entziffern.

Für den Gebrauch in der Nähe wurde daher die Benutzung des korrigierten aphakischen und hochgradig astigmatischen rechten Auges dem Gebrauche des linken vorgezogen. Es ergab sich somit ein bemerkenswerter Unterschied bezüglich der Verwendung der beiden Augen, insofern also für die Ferne das amblyope Auge und für die Nähe das korrigierte aphakisch-astigmatische Auge sich am brauchbarsten erwies.

Diese zuerst etwas auffällig erscheinende, aber durch wiederholte Versuche festgestellte Tatsache findet ihre Erklärung in der optischen Wirkung der zur Korrektion der anormalen Refraktion des rechten Auges nötigen Gläserkombination. Bei dem verwandten starken Cylinderglase musste beim Blick in die Ferne der Astigmatismus

---

[1]) v. Graefe's Arch. f. Ophth. 1884. Abt. I. S. 133.

schiefer Strahlenbüschel schon bei geringfügigen Bewegungen des Auges besonders störend auf die Bildschärfe einwirken. Wie nach dieser Richtung hin angestellte Versuche ergaben, genügte schon eine Bewegung des Auges hinter dem Brillenglase um 10—20° nach oben von der Horizontalen in der Vertikalebene, um die Sehschärfe von $^5/_{7,5}$ auf $^5/_{35}$ herabzusetzen. Weiterhin liess sich eine starke Einengung des Blickfeldes neben einer erheblichen Abnahme der Tiefenwahrnehmung feststellen. Diese Störungen waren zurückzuführen auf die hypermetropische Refraktion und entsprachen den bekannten Eigenschaften des hypermetropischen Blickfeldes.

Wenn nun auch der Astigmatismus schiefer Büschel vielleicht durch die Beschaffung eines punktuell abbildenden Glases zu beheben gewesen wäre, so mussten doch als unkorrigierbar die zuletzt genannten Störungen zurückbleiben, die im Verein mit der fehlenden Accommodation die Angabe des Mannes ohne weiteres erklärten, dass er für die Ferne dem rechten Auge trotz seiner guten Sehschärfe das linke schielamblyope vorziehe.

Bei der Naharbeit, beim Lesen, kamen die genannten Brillenfehler kaum störend in Betracht: Der Astigmatismus schiefer Büschel konnte durch geeignete Haltung des Buches leicht vermieden werden, die mangelnde Tiefwahrnehmung wurde ebenso wie die engen Grenzen des Blickfeldes nicht empfunden; und auch die fehlende Accommodation trat bei entsprechender Gläserkorrektion nicht störend hervor. Bedenkt man ferner, dass das rechte Auge das früher allein benutzte war, da das linke schielamblyope erst seit der Verletzung zum Sehen herangezogen wurde, so waren die Angaben des Patienten bezüglich der Brauchbarkeit für die Naharbeit ebenfalls ohne weiteres verständlich.

Bei der Beurteilung der Verminderung der Erwerbsfähigkeit war somit nur die Sehschärfe des unkorrigierten rechten Auges, die $^1/_{12}$ betrug, in Betracht zu ziehen. Wenn auch im Gutachten dem rechten Auge eine gewisse Mithilfe zur Erweiterung des Gesichtsfeldes und für die Ermöglichung der Tiefenschätzung zugesprochen werden musste, so war doch zu bedenken, dass der Mann für die Arbeit allein auf sein schwachsichtiges, leicht ermüdbares, linkes Auge angewiesen und durch den Unfall deshalb besonders hart betroffen war, weil dadurch sein rechtes, einzig sehtüchtiges Auge linsenlos, stark astigmatisch und für die Arbeit unbrauchbar geworden war, so dass es in erwerblicher Hinsicht, trotz der durch Gläserkorrektion erreichten guten zentralen Sehschärfe, geringer bewertet werden

musste, als das seit langem amblyope linke Auge. Es wurde deshalb eine Rente von 60% in Vorschlag gebracht mit dem Hinweise, dass eine Verminderung der Rente in Zukunft möglich werden würde, falls das linke Auge noch weiter an Sehkraft gewinnen sollte.

Nach den bisherigen Beobachtungen musste man an die Möglichkeit einer Besserung der Sehkraft des linken Auges denken. Wie aus der Krankengeschichte hervorgeht, war die Sehleistung des linken unkorrigierten Auges, die 6 Wochen nach dem Unfalle (21. IX. 11) Fingerzählen in 2—3 m, also $^1/_{30}$—$^1/_{20}$ der Norm betrug, innerhalb dreier Monate (19. XII. 11) auf $^1/_{10}$ und nach 6 Monaten (29. IV. 12) sogar auf ein $^1/_5$ gestiegen. Da es sich um die Sehschärfe des unkorrigierten Auges handelt, konnte diese Verbesserung der Sehleistung nicht etwa auf die Verordnung einer andern Gläserkombination zurückgeführt werden. Zweifellos war der Hergang doch der, dass nach der Verletzung, die das bisher allein zum Sehen verwandte Auge fast vollständig unbrauchbar machte, der Patient allein auf das linke infolge früheren Einwärtsschielens nicht gebrauchte und daher amblyop gewordene Auge angewiesen war, welches deshalb jetzt ständig zum Sehen herangezogen wurde, so dass es infolge der fortwährenden Inanspruchnahme und Übung allmählich wieder an Leistungsfähigkeit gewann. Durch diese Beobachtung, die sich den von Bielschowsky, Herrenheiser, Klein, Rogmann u. A. gemachten anschliesst, wird somit ein weiterer beweiskräftiger Beleg erbracht für das Vorkommen einer Amblyopia ex anopsia.

[Aus der Kgl. Univ.-Augenklinik zu Erlangen (Direktor: Hofrat Prof. Dr. Oeller).]

Zur Frage der Netzhautablösung.

Von

Dr. R. Kümmell,

Assistent der Klinik.

Mit Taf. XII u. XIII, Fig. 1—6, und 2 Figuren im Text.

Im vorigen Jahre kam in der hiesigen Augenklinik ein Auge mit stärkster Drucksteigerung zur Beobachtung, bei dem sich eine ausgesprochene tiefe vordere Kammer fand. Die heftigen Schmerzen machten bei dem ohnehin erblindeten Auge die Enucleation nötig. Unsere Vermutung, dass es sich bei dem auffallenden Verhalten der vorderen Kammer nicht um ein gewöhnliches Glaukom handeln könnte, wurde durch die anatomische Untersuchung bestätigt, indem sich hier eine Netzhautablösung ergab. Wenn nun zwar schon eine allerdings nicht grosse Reihe derartiger Augen untersucht ist, so lässt sich doch gegen alle der Einwand Birch-Hirschfelds erheben, dass nur Netzhautablösung mit sekundärer Komplikation, Iridocyclitis oder Drucksteigerung zur Untersuchung gekommen sind. Dieser Einwand besteht auch gegen unsern Fall vollständig zu recht, aber bei der Seltenheit unkomplizierter Ablösungen ist man auf derartiges Material angewiesen, und zumal hier erscheinen die Veränderungen relativ frisch, dass eine Bekanntgabe von Interesse sein dürfte. Zudem halte ich auch diese sogenannten Komplikationen nur für eine Weiterbildung des übrigen Prozesses.

Es handelt sich um einen etwa 50jährigen Mann, dessen linkes Auge starke Lidschwellung, Chemosis, trübe Hornhaut mit gesticheltem Epithel und tiefe vordere Kammer aufwies. Die vordere Kammer schien besonders in der Mitte vertieft, indem die Iris sich rechtwinklig gegen die Hornhauthinterfläche absetzte, so dass der Kammerwinkel weit offen war. Die Regenbogenhaut war von undeutlicher Zeichnung und ausgesprochen grün, die Pupille starr, ein Einblick ins Augeninnere war nicht möglich. Die Spannung des Auges war ausserordentlich erhöht. Es bestand totale Amaurose.

Es wurde wegen der heftigen Schmerzen die Enucleation ausgeführt.

Topographie: Sagittaler Durchmesser des Bulbus 23,5 mm.

Vordere Kammer stark vertieft, 4,3 mm von der Hornhauthinterfläche zur vorderen Linsenkapsel gemessen, da die Iris rechtwinklig von der Hornhauthinterfläche abgeht, und die Linse nebst der damit fixierten Iris nach hinten verlagert ist. Auch die Ciliarfortsätze sind nach hinten gerichtet. Die Linse erscheint klein.

Netzhaut in toto abgelöst, nasal in flachem Bogen, etwa 5—6 mm von der Aderhaut entfernt, temporal in mancherlei Krümmungen, doch im ganzen quer durch den Bulbus nach der entsprechenden Äquatorseite der Linse ziehend. Glaskörper verkleinert, liegt hinter der Linse.

Der retroretinale Raum ist mit feinkörnig geronnener Masse erfüllt.

Mikroskopischer Befund: Hornhaut im ganzen und in den einzelnen Schichten von gehörigem Gefüge. Episklerale Gefässe mit deutlichem Lumen ohne abnorme Erweiterung oder Füllung. Keine Zelleinscheidung.

Die vordere Kammer ist von einem feinkörnig geronnenen Inhalt erfüllt ohne wesentliche Zellelemente. Der Kammerwinkel ist weit offen, so dass das Lig. corneosklerale freiliegt. Da die Iris in ihren peripheren Teilen konvex nach hinten zurückgebogen ist, so bildet sie im Kammerwinkel mit der Hornhauthinterfläche etwa einen rechten Winkel. Lig. corneosklerale mit tadellos erhaltenen Räumen, die mit Endothel ausgekleidet sind. Sie lassen sich bis zum Schlemmschen Kanal, der meist mehrere Lumina zeigt, gut verfolgen. Es besteht so eine sehr weite und offene Verbindung zwischen vorderer Kammer und Schlemmschem Kanal.

Iris-Struktur unverändert.

Fast vom Äquator an liegt sie der vorderen Linsenfläche eng auf, so dass dadurch das Verhalten der vorderen Kammer wesentlich beeinflusst wird.

Die hintere Pigmentfläche ist fest mit der vorderen Linsenfläche verwachsen, so dass an einer Reihe von Schnitten das Pigmentblatt parallel zur Irishinterfläche gespalten ist, indem der grössere Teil an der Linsenkapsel haftet. An einzelnen Schnitten hat sich der pigmentierte Pupillarrand eine Strecke von der auf der Linsenkapsel festhaftenden zelligen Unterlage zurückgezogen. Zellige Elemente sind sonst bei der starken Pigmentierung nicht sichtbar. Aus dem Kammerwinkel geht eine aus zelligen Elementen bestehende Membran in die vordere Kammer hinein, ohne jedoch eine bedeutende Grösse zu erreichen, und ohne irgendwie den Eingang zum Schlemmschen Kanal zu behindern.

Linse: Im ganzen klein. Die vordere Fläche ist kaum gewölbt. Grösster Durchmesser vom Äquator zum Äquator: 8,85 mm. Dickendurchmesser: 3,835 mm.

Das Kapselepithel ist teilweise gut erhalten, an andern Schnitten ist eine Verdickung der Epithellage durch Wucherung vorhanden. Die einzelnen Zellen weisen unregelmässige Kerne und verschiedene Färbbarkeit auf. Kapsel gut erhalten, nur hinten schlecht zu verfolgen. Das Epithel hört nicht am Aquator auf, sondern zieht in fast zusammenhängender Lage auch über die hintere Linsenfläche, vielfach ist dort eine mehrfache Zellage. Die einzelnen Zellen erscheinen vorn ohne Veränderungen, hinten jedoch sind sie oft dicht aufeinander gelagert, dazwischen sind einzelne gequollene Zellen.

Unter diesen Zellen findet sich in der ganzen Peripherie der Linse in Felder und Fasern zerfallene Linsenmasse, und in diesen rundlichen Feldern liegen zahlreiche Zellen, die ähnlichen Charakter tragen, wie die Epithelien, doch finden sie sich hier meist gequollen und entartet.

Auch die mittleren Partien der Linse erscheinen zerklüftet, einzelne Rundzellen in ihnen dürften Leukocyten sein.

Am hinteren Pol ist die Kapsel kaum zu erkennen, und es beginnt von dort aus eine Art ausstrahlender Zerklüftung.

Die Zonula Zinnii ist nur bruchstückweise vorhanden und an der einen Seite eng zusammengedrängt, so dass der Petitsche Kanal sehr schmal ist; wegen der Kleinheit der Linse sind die Fasern sehr lang.

Netzhaut: wie schon oben erwähnt, in toto abgelöst. Die Ablösung beginnt gleich hinter den Ciliarfortsätzen noch vor der Pars plana, auf beiden Seiten etwa in gleicher Höhe. Was die Struktur betrifft, so werden die inneren Zellen der abgelösten Partien, die der Pars plana corpor. cil. entsprechen, nach der Ablösung unregelmässig angeordnet, teilweise knospenförmig vorspringend, oft kleine Klumpen bildend. An der Ora serrata beginnt die eigentliche Netzhautstruktur erst langsam, indem sich mehr und mehr Zellen vom Aussehen der Körnerzellen zunächst unregelmässig einschieben, die aber schliesslich regelmässig geordnet sind. An dieser Übergangsstelle sind einige cystöse Bildungen vorhanden. Die Stäbchen und Zapfen sind teilweise noch, wenn auch in fetzigen und fasrigen Rudimenten, erhalten, während die Anordnung der übrigen Schichten hinten im grossen und ganzen wenigstens gut zu erkennen ist.

Die Ganglienzellen weisen viele Exemplare auf, die fein granulierten Zelleib haben, von denen sich der Kern kaum abhebt. Diese Zellen sind grösser als die andern. Wieder andere zeigen deutliche Vakuolenbildung. In der Nähe des Sehnerven tritt vielfach eine Verdickung der äusseren Netzhautschichten auf, die oftmals zur Bildung kleiner Cysten führt. Die Wandung dieser Cysten bilden dann Zellen der äusseren Körnerschicht, so dass die Kerne dieser Schicht sich um den ganzen Hohlraum herum finden.

Die Nervenfaserschicht ist in der Nähe des hinteren Pols vielfach verdickt.

Der Riss selbst sitzt temporal im vorderen Teil und hat folgende Gestalt:

Im sagittalen Durchmesser beträgt seine Öffnung etwas über 1 mm, während sie von oben nach unten 0,3 mm beträgt.

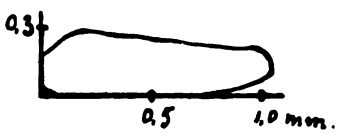

Fig. 1.

In der dem Riss benachbarten Netzhaut ist von einer Struktur kaum die Rede, da hier die Zellen mehr oder weniger unregelmässig gelagert sind, besonders im vorderen Abschnitt. Beide Rupturenden sind abgerundet und deutlich nach einwärts gebogen. In der nach vorn vom Riss gelegenen Netzhautpartie sind vielfache Unregelmässigkeiten in der Dicke der Netzhaut. In dem zellreichen Gewebe, das teils eigentlicher Netzhaut sein Dasein verdankt, teils aber wohl auch sekundären Wucherungen, sind einzelne Hohlräume, die mit einer fast homogenen oder nur leicht streifigen Masse erfüllt sind. Auf der nasalen Seite ist im vorderen Teil eine Knickung der Netzhaut, indem sich der eine Teil über den andern zu schieben scheint,

wie wenn hier die beiden Enden sich nach vorheriger Trennung wieder vereinigt hätten.

Der grössere Teil des Glaskörpers liegt vorn, und zwar hauptsächlich an der temporalen Seite, nach der Rissstelle zu. Von der Stelle des Beginns der Ablösung abgehend, zieht hier die vordere Begrenzung etwas horizontal herüber zum Linsenäquator, dessen hinterer Kapsel der Glaskörper ausserordentlich dicht anliegt. In weniger dichter Masse zieht er dann auch zur nasalen Seite herüber. Der auf der temporalen Seite liegende Glaskörper ist ausserordentlich eng beisammen, die einzelnen Fasern sind so dicht aneinander gefügt, dass eine Art von Bändern entsteht, deren Grundzusammensetzung aber deutliche Fasern sind. Die Fasern verlaufen ausserordentlich stark gewellt. Während sich hier fast nur Glaskörper findet, sind im übrigen Raum vielfach nur einzelne Stränge vorhanden, vor allem gilt das vom hinteren Abschnitt. Dazwischen ist (im Präparat) oft nichts, oft eine feinkörnig geronnene Masse von geringer Dichte. Im hinteren Teil ist der Glaskörper mit seinen Hauptbestandteilen von der Netzhaut entfernt, so dass hier hintere Glaskörperabhebung besteht. Die Grenzschicht nach hinten zu bildet eine dicht zusammenliegende, randartige Faseransammlung (siehe Taf. XII, Fig. 1).

Grosser Wert ist meist auf die Glaskörpergrenzschicht gelegt. Beginnend an der nasalen Seite (ohne Netzhautriss) zieht eine zarte Glaskörpermasse dicht auf den abgelösten Teilen der Netzhaut her, zunächst den der Pars plana corp. cil. entsprechenden. Hier folgt sie überall eng dem Verlauf der knospenförmigen Vorsprünge dieser Gegend, nach der andern Seite steht sie noch in engem Zusammenhang mit dem übrigen Glaskörper. In dieser Weise geht sie auch über die eigentliche Netzhaut, doch überspringt sie gelegentlich kleine Teile, um dann wieder in feste Verbindung, die sich oft zapfenförmig in die Netzhaut einsenkt, zu treten. Da, wo sie sich etwas von der Netzhaut entfernt, sind deutlich feinste fadenförmige Verbindungen mit der Netzhaut vorhanden, und die Faden treten in die Nervenfaserschicht über, wo sie sich noch eine Strecke weit verfolgen lassen. Oft lässt sich noch an Mallorypräparaten eine zarte rötliche Farbe an ihnen feststellen, die gegen das Blau der Glaskörperschicht kontrastiert, so dass der Schluss gerechtfertigt erscheint, dass es sich hier um gliöse Bildungen handelt. Das ist auch bei Heldscher Färbung gut sichtbar, die zum Studium dieser Grenzverhältnisse ebenfalls unentbehrlich ist. Bis zum Äquator stehen diese Glaskörperteile mit mehr oder weniger dichten andern Teilen dieses Gebildes in Zusammenhang, doch schiebt sich von da an eine wenig dicht gekörnte Masse dazwischen, die die Hauptmasse des Glaskörpers von der Netzhaut abdrängt. Doch erscheint weiterhin der Zwischenraum leer. Nach hinten zu zieht offenbar nur eine ganz feine Membran mit der Netzhautoberfläche, die auch weiterhin mit feinsten Fasern mit ihr verknüpft ist. Bald aber tritt eine Änderung ein, indem diese zarte Membran hinter eine rötlich gefärbte, aus mehreren Fasern bestehende Gliaschicht tritt, so dass diese zu innerst liegt. Nach und nach treten auch einzelne Zellen in diesem zu innerst liegenden Gewebe auf, von langgestrecktem Charakter mit ovalen Kernen. Je weiter nach hinten, desto häufiger und stärker werden diese zelligen Bildungen, so dass schliesslich nach dem Sehnerven-

kopfe zu eine breite zellig-streifige Membran besteht (siehe Taf. XIII, Fig. 5) Der Aufbau dieser zart rötlich gefärbten Membran (Mallorytärbung) erinnert im Aussehen an junges Bindegewebe. Sie senkt sich in schmäleren Streifen in das den Gefässtrichter umgebende Gewebe ein und geht auf die temporale Seite nur auf kurze Strecken über. Nach Aufhören dieser Membran verhält sich die stets zu verfolgende, vom Glaskörper abzuleitende feine Membran, die auch schon auf der andern Seite zu sehen war, ebenso wie dort. An der Rissstelle endet sie so, dass sie sich in das Gewebe der Netzhaut mit einzelnen Zapfen einsenkt, und an ihrem Ende dort mit einem zelligen Gewebe überzogen wird, welches sich von der abgerundeten Rissstelle vitralwärts herüberzieht und in einem ausgezogenen Fortsatz endet.

Die vordere Ansatzstelle des Glaskörpers an den Netzhautriss ist besonders eng und fest. Die durch den aus dem Riss hereindrängenden Erguss (feinkörnig geronnene Masse) stark nach dem Riss zu konkav geformte Glaskörpergrenzschicht, deren Hauptmasse, wie ja schon erwähnt, zwischen diesem Abschnitt der Netzhaut und der Linse sich findet, läuft, in stark S-förmig gewundenem Verlauf sich zuspitzend, zu dem abgerundeten peripheren Ende des Netzhautrisses, wo sie sich in das Gewebe einsenkt. Nach dem Riss zu ist sie noch von einer dünnen Zellage, die von der Netzhaut herkommt, überkleidet, so dass sie direkt in das Gewebe eingeschlossen erscheint (siehe Taf. XIII, Fig. 4).

An manchen Präparaten sieht man, wie gliöses Gewebe eine Strecke weit auf die Glaskörpermembran herübergreift. Auch weiterhin bestehen direkte Einsenkungen des Glaskörpers in die Netzhaut, vor allem ciliarkörperwärts liegt der Glaskörper der Netzhaut ausserordentlich dicht und eng auf. Weiter ist stets innigste Verbindung der Netzhaut mit der Glaskörpergrenzschicht, die hier mit der Hauptmasse direkt zusammenhängt, bis zum Beginn der Ablösung zu erkennen. Es finden sich ausser dichter Anlagerung, so dass Zwischenfäden überhaupt nicht erkennbar sind, an andern Stellen gröbere Einsenkungen, die dann ihrerseits mit Gewebsfäden mit den Zellen der degenerierten Netzhaut eng zusammenhängen, ferner sind auch noch feinste netzförmige Verbindungen vorhanden, die von der Glaskörperschicht zwischen den Zellen in grosser Masse sich verzweigen.

Die Glaskörperschichten verlaufen stets parallel der Netzhautoberfläche, nicht senkrecht dazu.

Aderhaut und Pigmentepithel: Die Aderhaut scheint etwas verbreitert, da die Gefässe stark gefüllt sind. Die eigentliche Struktur ist im grossen und ganzen unverändert. An den Arterien finden sich einige halbmondförmige Endothelwucherungen ins Lumen hinein.

Entzündliche Infiltrationen sind nur vereinzelt, aber deutlich sichtbar, und zwar in kleinen und kleinsten Herden verstreut. Es sind derartige Anhäufungen aus kleinen Rundzellen mit fast die ganze Zelle ausfüllendem Kern, sowohl im vorderen Teil, an der Ora serrata, ferner etwas hinter der Äquatorgegend, als auch am hinteren Pol vorhanden. Diese Herde sind unscharf begrenzt und nehmen meist die Schicht der grossen und mittleren Gefässe ein, die Chorioicapillaris und Suprachorioidea sind im allgemeinen frei von derartigen Zellen. An diesen Stellen ist die Lamina vitrea und das Pigmentepithel bis auf geringe Depigmentation meist, doch nicht immer,

gut sichtbar und ohne Störungen. Temporal von der Stelle der Netzhautablösung an den Proc. cil. bis zu einem spindeligen Herd in der Gegend der Ora serrata, ist die Lamina vitr. chorioid. gut erhalten. Nur ganz im Beginn schieben sich einige Fortsätze der Pigmentzellen über sie hinaus in die Pars plana des Strahlenkörpers. Dagegen zeigt hier die von der inneren unpigmentierten Lage abgetrennte und auf der Aderhaut haften gebliebene Pigmentepithelschicht stärkste Veränderungen. Zunächst einmal fällt eine ausserordentlich ungleichmässige Pigmentierung auf, indem das Pigment stellenweise dicker, stellenweise dünner angeordnet ist. Während es teilweise bis zur Lamina vitr. hinzieht, ohne dort jedoch scharf begrenzt zu sein, rückt es meistens von dieser ab in unregelmässiger Linie, auch nach vorn zu ist eine durchaus unregelmässige Begrenzung, indem hier sowohl die vordere Linie sich unregelmässig vorschiebt, oder aber das Pigment nach hinten zurückweicht. Unregelmässige Pigmentationen sind überall verstreut in der Umgegend. Zellkerne sind wegen der häufigen geringen Pigmentierung überall sichtbar.

Von vornherein (von den Proc. cil. her gerechnet) beginnt eine mehr oder weniger starke Zellwucherung, die von den pigmentierten Epithelien ausgeht. Sie führt so zu einer Verdickung der ganzen Schicht durchschnittlich um das Doppelte, häufig um das 4—5 fache und in durchaus unregelmässiger Weise. Diese neugebildeten Zellverbände werden hauptsächlich innen auf der freien Oberfläche dieser Schicht gefunden und gehen ohne weiteres aus den Pigmentepithelien hervor. Eine Scheidung ist von ihnen nicht möglich. Sie bilden so hintereinander gereihte Zellstränge und Membranen, die sich zuweilen mit einer Zwischensubstanz fibrillären Aussehens verbinden. Die Zellkerne sind meist gross, oval, seltener rund. Diese Zellen sind vielfach nicht pigmenthaltig, hier und da verschwinden sie in den von der Umgebung verstreuten Pigmentkörnern. Auf der freien Oberfläche ist eine Art Grenzmembran.

Auf der der Aderhaut zugekehrten Seite ist eine fast homogene, nur bei stärkerer Vergrösserung leicht streifige Membran, die, da die Lamina vitrea gut erhalten ist, nach dorthin scharf begrenzt ist. Hinter der veränderten Pigmentschicht füllt sie die Zwischenräume der knospenförmig vorspringenden pigmentierten Zellen, so dass auch sie von wechselnder Breite ist, bald von der Breite, die etwa sonst den Pigmentepithelien zukommt, schwillt sie bald auf das Mehrfache an.

Mit van Gieson-Färbung ist sie nur ganz zart rötlich gefärbt. Zellen finden sich nur vereinzelt in ihr, und zwar solche mit langen schmalen Kernen. An der spindelförmigen Verdickung der Pigmentepithelschicht in der Gegend der Ora serrata schwillt auch diese prächorioideale Masse etwas an, bietet grösseren Zellreichtum, und hier ist auch die Abgrenzung zur Lamina vitrea weniger deutlich. Hinter dieser Stelle geht sie noch fast bis zur Äquatorgegend in gleicher Art wie vorher, um allmählich immer schmäler zu werden und schliesslich ganz zu verschwinden.

In der Gegend der Ora serrata bildet die innere gewucherte Lage des Pigmentepithels eine auf dem Querschnitt spindelförmige Anschwellung von etwa 0,9 mm Längs- und etwa 0.2 mm Höhenausdehnung. Im grossen und ganzen ist der Charakter dieser stärkeren Zellanhäufung der gleiche, wie er

schon vorher gewesen ist, doch finden sich hier zwischen den längs angeordneten und Stränge-, bzw. Membranen bildenden grossen Zellen mit ovalen Kernen auch kleinere rundliche oder ovale. Da hier das Pigment hauptsächlich in der äussersten Schicht liegt, nur dünner verstreut über die benachbarten Partien, so sind hier die einzelnen Zellen deutlicher zu sehen, und man wird auch hier dazu gedrängt, diese gewucherten Zellen von den Pigmentepithelien abzuleiten, da sie an vielen Stellen epithelial zusammenliegend ihre Abkunft auch durch das ins Protoplasma abgelagerte Pigment erkennen lassen, auch im Aussehen entfärbten Pigmentepithelien im Querschnitt durchaus gleichen. Verfolgt man diese Zellstränge weiter, so schiebt sich, bald mehr oder weniger ausgedehnt, feinfasrige Zwischensubstanz zwischen die einzelnen Zellen. Zwischen den Zellsträngen nun sind zwischengelagert aus einfachen Endothelschläuchen bestehende Gefässe in relativ reicher Zahl (siehe Taf. XII, Fig. 2 u. 3).

Nach der nach hinten zu allmählichen Abnahme der Dicke dieses Herdes hören die Wucherungen dieser Schicht bald ganz auf, so dass hier nur die mehr oder weniger unregelmässige Pigmentepithellage vorhanden ist. Während sie zuerst noch knospige Vorsprünge nach beiden Seiten auszusenden scheinen, nimmt die Schicht sogar bald an der gehörigen Breite ab, so dass die Zellen direkt platt erscheinen. Der Pigmentgehalt ist mehr oder weniger defekt, besonders an den Abflachungsstellen, so dass man vielfach die Zellkerne sieht. Dazwischen erscheinen wieder knospenförmig vorspringende Epithelien. In der Äquatorgegend ist die Kontinuität unterbrochen, indem hier die Epithelien blasig gequollen sind, offenbar gewuchert, so dass ein Zellhaufen in den freien Raum geschleudert ist. Das Pigment ist nur in einzelnen dieser degenerierten Zellen vorhanden. Die abgestossenen, teilweise auch in der Lücke liegenden Zellen sind rundlich, stark vergrössert, blasig. Zellkern häufig kaum gefärbt, so dass sie wie Schatten erscheinen. Von Zeit zu Zeit kommt dann in der Reihe der meist wenig pigmentierten Pigmentzellen ein derartiger Herd von wuchernden und rundlichen Zellen, die in mehr oder weniger starker Degeneration begriffen sind. Zuweilen fehlen auch die Zellen an ihrem eigentlichen Platz, so dass diese entarteten Zellen wie aus der Reihe herausgepresst erscheinen. Selbst wenn die Pigmentepithelien an Grösse gleichmässig erscheinen und auch in regelmässiger Lagerung ist diese Pigmentierung stets defekt, indem bald hier, bald dort, abgesehen von einer diffusen Pigmentierung, die Pigmentkörner mehr oder weniger ganz fehlen.

Während die Lamina vitr. der Aderhaut meist gut erhalten ist, ist sie bei diesen kleinen Wucherungsherden der Aderhaut weniger deutlich sichtbar. Stellenweise erscheint sie verbreitert, wie aufgefasert. Bei einem grösseren Herd erscheint sie direkt eingerissen, indem hier das eine Ende über das andere gelagert ist, doch durch eine granulierte Zwischensubstanz getrennt, während nach innen zu wieder die rundlichen, degenerierten Pigmentzellen sind. Je weiter nach vorn, je unregelmässiger wird die Zellage, und schliesslich haben wir im vorderen Abschnitt etwas hinter der Ora serrata bis zum Beginn der Ablösung an den Ciliarfortsätzen wieder ähnliche starke Zellwucherungen der Pigmentepithelien, wie auf der temporalen Seite; die spindelförmige Anschwellung fehlt auch hier nicht, ist jedoch etwas kleiner.

Überall nach innen von der Pigmentschicht sind ihr aufliegend viele degenerierte Epithelien vorhanden.

Ciliarkörper[1]): keine Veränderungen sichtbar. An einer Stelle ist ein kleiner Rundzellenherd unterhalb des Epithels.

Ciliarepithel: (von vorn nach hinten).

Im Anfang nahe der Iris sind beide Zellreihen noch stark pigmentiert, doch schon nach kurzer Strecke beginnen Unregelmässigkeiten der Pigmentierung, die sich bis zur Ablösung erstrecken. Nicht nur die zuerst noch leicht pigmentierte innere Lage wird immer dünner pigmentiert, um schliesslich auf Strecken ganz pigmentfrei zu werden, sondern auch die äussere Lage ändert ihren Pigmentgehalt, der zunächst immer zarter wird. Es kommen bald grössere Lücken vor, in denen nur einzelne Pigmentkörner in den Zellen, oft den Kern verdeckend, liegen, dazwischen dann wieder grössere Strecken, die sich über ganze Fortsätze erstrecken, in denen gar keine oder nur ganz minimale Pigmentkörner liegen. Auch in der inneren Schicht hat man gelegentlich wieder eine feine Pigmentierung. Da wo der Pigmentgehalt wieder stärker wird, sind die Grenzen nach beiden Seiten vollständig unregelmässig, indem sowohl nach innen, als wie nach aussen Fortsätze in Gestalt von Haufen oder Körnern ausgestreut werden. Das geht bis weit in das darunter liegende fibröse Gewebe herein. Im ganzen ist alles mehr oder weniger stark depigmentiert, so dass man die Zellkerne meist deutlich erkennen kann.

Was nun das Aussehen der Zellen betrifft, so haben wir auch hier grosse Verschiedenheiten zu verzeichnen, nicht nur in der wechselnden Dicke der inneren Zellage, von der zunächst die Rede ist, sondern auch im Verhalten der Zellkerne. Die innere Schicht ist zum Teil dadurch unregelmässig, dass die Zellen selbst verschiedene Lagen haben, und ferner dadurch, dass offenbar Wucherungsvorgänge vorhanden sind, so dass die Zellen häufig sich vor- und übereinander schieben. Vielfach entstehen dadurch Auswüchse und nach innen zu knospenartige Gebilde, die aus in ihrer Form verwandelten Zellen bestehen; sie sind vielfach flach. Vakuolenbildung ist selten und nur vereinzelt anzutreffen.

Die Zellkerne sind ebenfalls verschieden. Das Gros verhält sich gleich, es sind meist grosse, im Längsschnitt ovale Kerne mit deutlichem Nucleolus; im Querschnitt sind sie rund. Doch ist auch hier schon verschiedene Färbbarkeit vorhanden, indem sich einzelne Kerne gut färben, andere dagegen an der Grenze der Sichtbarkeit stehen, so dass sie nur Schatten gleichen. Dazwischen finden sich alle Übergänge. Eine Änderung im entgegengesetzten Sinne ist ebenfalls recht häufig, nämlich eine Verdichtung der Kernsubstanz, so dass hier gelegentlich ganz dicke Kernklumpen neben den gewöhnlichen Kernen liegen. Meistens trifft diese Verdichtung jedoch die Kerne, welche sich aus dem regelmässigen Zellverbande nach vorn schieben und die Knospen bilden. Diese sind fast stets von derartigen Zellen mit pyknotischen Kernen gebildet. Die Kerne verlieren nun vielfach bei diesem Prozess ihre regelmässige Gestalt, indem sie schlanker, stäbchenförmig werden oder auch sich einschnüren, so dass sie fast Kommagestalt haben. Fast immer sind sie

[1]) Färbung mit Heidenhains Eisenhämatoxylin, Nachfärbung mit Rubin-S.

kleiner, zuweilen wie kleine runde dunkle Punkte. Nach innen zu befindet sich eine zellige Ausscheidung, die auf der Schicht in wechselnder Dicke ruht und sich verschieden tief zwischen die Zellen hineinsenkt. Nach dem Ende des Ciliarkörpers zu wird sie allmählich stärker. Sie steht mit den Zonulafasern in innigem Zusammenhang.

Auch die äusserste, eigentlich pigmentierte Schicht zeigt ausser der häufig totalen oder teilweisen Depigmentierung Änderung der einzelnen Zellformen, die eben wegen des mangelnden Pigments ohne weiteres sichtbar sind. Nicht nur dass die scharfe Begrenzung nach innen und aussen fehlt, so sind vor allem die Zellen selbst in einem Zustand wechselnden Verhaltens. Deutliche Zellgrenzen sind meist nicht sichtbar, wenigstens nicht gegeneinander. Die Kerne sind zum grössten Teil entartet. Nur selten eine Kernstruktur erkennen lassend, sind sie meist gleichmässig dunkel gefärbt, fast schwarz aussehend. Dabei haben sie ganz verschiedene Formen von länglichen, ovalen bis zu rundlichen oder auch eckigen Gebilden, die vielfach Einschnürungen erkennen lassen. Häufig findet man nur Kerntrümmer. Dort wo die Pigmentierung stärker ist, sind auch in der Regel die Kerne regelmässiger und gehörig gefärbt. Nach der fibrösen Lage zu springen gelegentlich auch in dieser Lage Knospen vor, was zum Teil auch mit der Verbreitung des Pigments Hand in Hand geht. Auch hier bestehen diese Auswüchse meist aus Zellen mit verdichteten Kernen, um die sich oft Hohlräume finden. Verbreitert erscheint diese basale Schicht durch eine ähnliche Membran, wie sie sich auf der Innenfläche der inneren Schicht findet, die mit den Zonulafasern zusammenhängen.

In gleicher Weise wie diese schliesst sie sich ciliarkörperwärts den Zellen dicht an und erreicht zuweilen die halbe Breite der Zellen, doch ist das wechselnd, da sie sich zwischen den einzelnen Zellen einsenkt. Oft homogen ist sie auf Schrägschnitten fein gestreift. Bald scheint sie durch eine scharfe Grenze von dem benachbarten fibrösen Gewebe abgesetzt, bald aber steht sie mit feinen Fasern, die sowohl von ihr als von dem Bindegewebe ausgehen, mit letzterem in Verbindung. Es kommt nicht selten vor, dass jenseits dieser cuticularen Schicht, also von dem Zellbelag getrennt, abgesprengte Zellnester mit pyknotischen Kernen und deutlicher Vakuolenbildung sich finden.

Cystöse Bildungen sind in verschiedenen Schnitten vorhanden, zumeist an den Ciliarfortsätzen. An ihrer Bildung beteiligen sich beide Schichten, indem sowohl die basale Schicht allein derartige Hohlräume liefert, als auch die innere Schicht allein, als auch drittens beide Schichten zusammen, indem die Wandung aussen von der dann meist entpigmentierten basalen, innen dagegen von der innersten Epithelschicht gebildet wird. Die Cysten sind bald leer, vereinzelt mit einer fein netzförmig geronnenen Masse erfüllt, in der sich Kerntrümmer finden.

Zwischen Netz- und Aderhaut ist ein äusserst feinkörniger Erguss, der durch den Netzhautriss zunächst pilzförmig hindurchdrängt und den Glaskörper beiseite schiebt. Er dringt nur eine kurze Strecke vor die Netzhaut, während im Glaskörper selbst eine viel weniger stark geronnene Masse liegt.

An der Anamnese unseres Patienten ist leider nicht zu ersehen, wie das Leiden begonnen hat. Immerhin kann man daraus entnehmen. dass die heftigen Schmerzen, die durch die Drucksteigerung bedingt waren, erst kurze Wochen vor der Enucleation aufgetreten waren, und somit macht man keinen Fehlschuss, wenn man auch die Drucksteigerung in dem vorher erblindeten Auge erst zu diesem Zeitpunkt auftreten lässt. Dass zunächst einmal das Auftreten des intraoculären Druckes, das bei der klinischen Untersuchung beträchtlich war, nicht mehr als zwei Monate in dieser Stärke bestanden hat, geht aus dem Verhalten der Papille hervor, die nicht excaviert ist. An anderer Stelle konnte ich zeigen, dass eine Druckexcavation sich in der Regel spätestens innerhalb zwei Monate ausgebildet hat, wenn der Druck in dieser Zeit in gleicher oder annähernd gleicher Höhe bestanden hat. Dass in diesem Falle stets Drucksteigerung seit dem Beginn derselben vorgelegen hat, dafür sprechen die seit dem stets in fast gleicher Stärke vorhandenen Schmerzen. Aus den klinischen und anatomischen Bildern ergibt sich ferner mit Sicherheit, dass ein primäres Glaukom mit sekundärer Ablösung nicht dagewesen ist, was deutlich aus dem Verhalten der vorderen Kammer zu erkennen ist. Klinisch und anatomisch stark vertieft, drückt sich hier ein vom primären Glaukom ganz verschiedenes Verhalten aus, da wir bei letzterer Erkrankung eine flache vordere Kammer haben. Zudem ist hier der Kammerwinkel weit offen, das Trabekelwerk des Lig. corneo-sklerale gut durchgängig, alles Zustände, die bei einer mehrwöchigen Dauer eines Glaukoms nicht mehr bestehen können, da dann bereits durch den von hinten wirkenden Druck eine sekundäre Anpressung, resp. Verwachsung der Iriswurzel mit der Hornhauthinterfläche eingetreten ist. Fügt man hinzu, dass die extra- und intraocularen Gefässe keine wesentlichen Veränderungen aufweisen, die Iris flächenhaft mit der Linse verwachsen ist, dass letztere offenbar schon längere Zeit degeneriert ist, wofür ihre Kleinheit und der Zellbelag der Hinterfläche sprechen, so kann es sich nur um eine im Anschlusse an eine frühere Erkrankung eingetretene sekundäre Tensionszunahme handeln. Und diese vorgehende Erblindung war zweifellos die Netzhautablösung. Gerade die Vertiefung der vorderen Kammer ist ja von verschiedenen Seiten, zuerst von Schweigger und Samelsohn als pathognomisch für Netzhautablösung angesehen worden.

Was in diesem Falle das Wichtigste erscheint und auch als das Ältere, sind die Veränderungen der Aderhaut, des Pigmentepithels und der Ciliarepithelien. In der Aderhaut haben wir zunächst entzünd-

liche Herde kleinzelliger Infiltration, die zwar vereinzelt sind, sich aber bei der Durchsicht einer grossen Reihe der Präparate finden. Unscharf begrenzt und meist nur wenig dicht sitzen sie, wenn sie kleiner sind, in der Schicht der mittleren Gefässe, um sich beim Grösserwerden auch noch über die benachbarten Schichten zu erstrecken. Eine Infiltration bis an die Lamina vitr. chorioid. wurde nie gefunden. Ihrer Lage nach sitzen die meisten vor oder hinter der Gegend der Ora serrata, sie finden sich aber auch am hinteren Pol (ein Herd). Die darüber liegende Schicht der Pigmentepithelien ist hier nicht anders verändert, als an den übrigen Partien.

Wenn sich so in der Aderhaut zweifellose entzündliche Veränderungen frischerer Art finden, so ist unser Hauptinteresse doch auf die sich an der Innenfläche der Aderhaut, in der Pigmentepithelschicht abspielenden Veränderungen gerichtet, und zwar beginnen diese Störungen schon am Corp. ciliare. Sie sind charakterisiert teilweise durch regressive Umwandlung der Pigmentepithelien, Depigmentierung, starker Anhäufung von Pigment, und Pigmentzerstreuung in der Umgebung, teilweise durch mehr oder weniger starke Poliferation. Die Begrenzung der Pigmentschicht ist durchaus unregelmässig, nicht nur wegen der Ausstreuung der Pigmentkörner in die Umgebung, sondern auch wegen der an und für sich unregelmässigen Lagerung der Zellen selbst. Letztere ist z. T. wiederum bedingt durch die Wucherungserscheinungen der Epithelien, die in unregelmässiger Weise zur Verdickung der Pigmentschicht geführt haben. Man gewinnt häufig den Eindruck einer bindegewebigen Wucherung, doch lässt sich an vielen Stellen ein direkter Zusammenhang dieser zellreichen Gewebsstränge mit den Pigmentepithelien verfolgen, teils durch den Pigmentgehalt, teils durch ein direktes Auswachsen der Epithelien zu diesen Strängen. An einzelnen Stellen, auch an den im Durchschnitt spindelförmigen Verdickungen der Ora serrata-Gegend sieht man eine feinfaserige Intercellularsubstanz. Es ist natürlich bei dem Vorhandensein von Gefässen nicht ausgeschlossen, dass derartige Bildungen durch echtes Bindegewebe hervorgerufen sind, und auch die teilweise etwas abweichenden Zellformen sprechen vielleicht für eine Mischung. Überwiegend jedoch sind es von den Pigmentepithelien ausgehende Bildungen. Hess beschreibt in einer Orbitalcyste bindegewebsähnliche Wucherungen der Pigmentepithelien, die der Abbildung nach mit den unseren nur eine bedingte Ähnlichkeit haben. Ebenso ist Imre bei seinem Fall retroretinaler Strangbildung bei Netzhautablösung geneigt, die vorhandenen bindegewebsähnlichen Wucherungen als Produkt der

Pigmentepithelien anzusehen, wenn er auch nicht vollständig das Hineinspriessen von bindegewebigen Elementen durch die Lamina elastic. chorioid. in Abrede stellt. Auch auf ähnliche Befunde von Oeller und Uhthoff sei aufmerksam gemacht. Es findet sich ferner an der Aussenfläche des vorderen Abschnitts vor der Lamina vitr. eine scheinbar homogene, bei starker Vergrösserung feinfaserige, Platte, die sich mit Fuchsin-S. zart rötlich färbt. Auch hier haben wir offenbar das Produkt einer proliferierenden Entzündung. Auffallend ist, dass sich die Lamina elastic. wahrscheinlich nur wenig oder gar nicht an diesem Prozess beteiligt, und nur in der Nähe des grösseren Herdes sieht man eine feine Auffasserung, resp. ein Undeutlicherwerden dieser Lamellen.

Weiter rückwärts hören auf der temporalen Seite die proliferierenden Veränderungen kurz vor dem Äquator auf, nasal noch eher, und dann finden sich hauptsächlich degenerative Veränderungen, Depigmentierung, unregelmässige Pigmentierung, Abplattung der Zellen usw. Es sind das Zustände, die sich in geringerer Ausbildung auch als senile Veränderungen charakterisieren (Kerschbaumer), wenn sie auch bei dieser einfachen senilen Degeneration nicht so ausgesprochen vorhanden sind. Dazwischen sind Veränderungen die deutlich als poliferierender Natur anzusprechen sind, nämlich die kleinen Herde rundlicher Epithelzellen, die nach aussen vor der Pigmentschicht ausgestreut sind. Hier finden sich alle Übergänge von normalen Zellen zu schwer hydropisch gequollenen, die schliesslich nur noch als Epithelschatten, ohne deutlich sichtbaren Kern, sich in dem eiweissreichen Erguss finden. Daneben Zellen, weniger gequollen, mit geringem Pigmentgehalt. Im normalen Niveau der Pigmentepithelien fehlt vielfach jede Zelle, es erscheint so die Zellwucherung einfach herausgepresst. Dass offenbar in der Aderhaut der Druck höher ist, geht aus dem gefundenen Einriss der M. elastica chorioid. hervor. Hier sind dann auch die Zellhaufen der degenerierten Epithelien besonders ausgeprägt. Die Wucherung der Epithelien erscheint hier als das Primäre, während die hydropische Entartung der einzelnen Zellen wahrscheinlich eine Wirkung des eiweissreichen Ergusses ist.

Der Prozess, der sich so fast in ganzer Ausdehnung der Pigmentepithelschicht findet, setzt sich auch in etwas modifizierter Form, wie es z. T. schon durch die andere Anordnung bedingt ist, auf die Epithelien der Ciliarfortsätze fort. Auch hier steht die unregelmässige Pigmentverteilung im Vordergrund des Bildes, indem sie im ganzen und grossen weniger dicht angeordnet ist, als es der Regel entspricht.

Stellenweise gar ist völliges Fehlen des Pigments aufzuweisen, so dass sich nur ab und zu einige Pigmentkörner oder Haufen um die Zellen herum finden. Wenn ja auch der Pigmentgehalt schon in senilen Augen grössern Schwankungen unterliegt, so muss doch ein derartiges Verhalten oft totaler Entblössung auf grössere Strecken hin als pathologisch bezeichnet werden. Dazu kommt noch das Übergreifen sowohl des Pigments auf die Nachbarschaft nach innen und aussen als auch der Pigmentzellen selbst, vor allem ciliarkörperwärts, die sich mit ihren Wucherungen in die Unterlage hineinsenken.

Die übrigen Zellveränderungen gehen ebenfalls über den Rahmen einfacher seniler Degeneration hinaus. Es verhält sich mit den sog. Altersveränderungen wie mit den arteriosklerotischen, die bei den meisten Individuen der gleichen Altersklasse vorkommen, aber unter andern Umständen schon als schwer krankmachende Störungen angesprochen werden müssen, so dass also hier eine genaue Abgrenzung der gewissermassen physiologischen senilen Involutionen von schwer pathologischen Zuständen, häufig nur dem subjektiven Ermessen des Autors anheimgegeben ist. Meines Erachtens geht es keinesfalls an, derartige Veränderungen gleichsam als senil und damit als harmlos abzutun, sondern die an den Ciliarepithelien gefundenen Störungen sind schon aus dem Grunde stark ins Gewicht fallend, da sie nur die Fortsetzung sicher pathologischer Zustände an anderem Ort sind. Die Knospenbildung ist hier weniger auffallend, als vor allem die Entartung der Zellkerne. Diese sind in den knospenförmigen Wucherungen missgestaltet und pyknotisch, so dass sie meist nur eine gleichmässige dunkle Masse darstellen. Doch auch in den in reihenförmigem Zellverband stehenden finden sich, wenn auch seltener, derartige Kerne.

Vielfach noch stärker sind die Veränderungen der Zellkerne in der ursprünglich pigmentierten äusseren Lage, und hier gehen offenbar die Zellveränderungen mit dem Pigmentgehalt Hand in Hand. Da, wo letzterer fehlt, sind auch die Zellkerne stark verändert, so dass sicher beide als Ausdruck gleicher Zellschädigung aufzufassen ist. Und auch die Verbreitung dieser basalen Zellreihe durch eine Ausscheidung dürfte als Ausdruck einer veränderten Zelltätigkeit anzusprechen sein.

Herr Professor Spuler hat mich auf diese Veränderungen aufmerksam gemacht und mich auch sonst bei der technischen Darstellung und Deutung dieser Zellstörungen aufs freundlichste unterstützt, so dass ich ihm zu grossem Dank verpflichtet bin.

Vielfach sind cystöse Bildungen der Ciliarepithelien als Altersveränderungen beschrieben, z. B. von Kuhnt und Kerschbaumer, sie finden sich auch hier in verschiedenen Präparaten. Offenbar sind aber auch sie das Produkt einer veränderten Zelltätigkeit. Auch Kuhnt spricht bei diesen Bildungen von krankhafter Transsudation als Ursache der cystoiden Bildungen, und er ist gradezu geneigt, diese Cystenbildung für die Genese der Netzhautablösung als wichtig anzusehen. Es würde bei längerem Bestande die Glaskörperzusammensetzung leiden. Platzt eine derartige Cyste, so würde daraus ohne weiteres eine veränderte chemische Beschaffenheit des Glaskörpers entstehen. Kuhnt fasst also diese Bildungen nicht einfach als senil auf, sondern als schon in das Gebiet des Pathologischen fallend. Meines Erachtens wird nun nicht die Cyste durch ihren Inhalt auf den Glaskörper, bzw. die Linse wirken, vielmehr wird die gleiche Schädigung, die zur Bildung des Hohlraums Veranlassung gegeben hat, auch schädigend auf den Glaskörper wirken.

Wenn auch die Bedeutung dieser feinen Veränderungen des Ciliarepithels nicht in ganzer Tragweite feststehen, dürfte doch eine Störung der Zelltätigkeit und eine dadurch bedingte sekundäre Schädigung des Glaskörpers mit hoher Wahrscheinlichkeit anzunehmen sein. Dass auch bei Naphtalinvergiftungen z. B. die Ciliarepithelien verändert sind, sei hier nur gestreift, da sie offenbar ganz anders sind, als hier, ebenso sei erinnert an Veränderungen dieser Zellen, wie sie Peters bei Schichstar fand.

Vergegenwärtigen wir uns noch, dass auch noch in der Iris sich Veränderungen proliferierender Art finden, die vom Kammerwinkel nach vorn in das Gebiet der vorderen Kammer in dünnen Zügen hereinragen, dass auch am Pupillenrand fibröse Verwachsungen bestehen, dass ferner die Pigmentschicht mit der vorderen Linsenkapsel zusammenhängt, so haben wir Veränderungen, die sich über die ganze Uvea, bzw. die Pigmentschicht erstrecken.

In der Aderhaut frische, wenn auch kleine, entzündliche Herde, Degeneration und proliferierende Entzündung des Pigmentepithels, im Ciliarepithel ebenfalls vorwiegend Degenerationszeichen; es kann das für die Ernährung der von ihr abhängigen Gebilde, des Glaskörpers und der Linse durchaus nicht gleichgültig sein, und so erklärt sich auch das so häufige Vorkommen von Katarakt bei oder nach der Netzhautablösung vollständig natürlich und durch die gleiche Grundursache bedingt, wie die Ablösung selbst.

Es bleibe vollständig dahin gestellt, ob die Ernährung ausschliess-

lich von den Ciliarepithelien erfolgt oder auch mit Hilfe der Aderhaut, was nach den Versuchen Wesselys, wahrscheinlich ist die zur Atrophie der Chorioidea und nachfolgender Phtisis bulb. post. führten, sowie schliesslich im geringen Grade der Netzhaut. Ich persönlich neige durchaus dazu, eine Beteiligung aller Membranen hierbei anzunehmen, wenn auch in verschiedenen Graden, doch sei auf diese Streitfrage nicht weiter eingegangen.

Diese Veränderungen stehen durchaus nicht vereinzelt da, sondern es sei ausdrücklich hervorgehoben, dass schon in den älteren Veröffentlichungen derartige Dinge berichtet sind, die sich mit dem Obigen sehr gut in Einklang bringen lassen, wenn auch oft wegen einer gewissen Selbstverständlichkeit nicht besonders darauf eingegangen wurde. Überhaupt ist als ätiologische Ursache fast stets, teils auf diesen erwähnten pathologischen Befunden, teils auf klinischen (ophthalmoskopischen) Beobachtungen oder auch auf theoretischen Erwägungen fussend, eine Chorioiditis, seltener Veränderungen der Ciliarepithelien angenommen, und ich muss mich dem anschliessen, doch noch ein Stück darüber hinausgehen.

Zunächst seien die Befunde der Literatur über diese oder ähnliche Veränderungen angeführt, soweit sie mir zugänglich war.

Nordensons erster Fall ist besonders wichtig, weil er zwar nicht so sehr frisch, als vielmehr ohne sog. komplizierende Entzündungserscheinungen, wegen subjektiver Lichterscheinungen enucleiert wurde. Bei einem Myopen (8 *D*) trat Netzhautablösung ein, die nach wechselndem Verlauf stärker wurde und nach etwa $1^1/_4$jährigem Bestehen zur Herausnahme des Auges führte. Auch hier bestand Vertiefung der vorderen Kammer.

Die Pigmentzellen zeigen eine auffallend ungleiche Grösse und ungleichmässige Pigmentierung. Kuhntsche Gigantenzellen sind reichlich vorhanden. Im Bereiche des Äquators findet man eine schmale, streifenförmige Erhebung, welche nur aus kleinen, stark pigmentierten Epithelzellen besteht.

Zottige Auswüchse und Auflagerungen von kernhaltigen Zellen und Drüsen an der Aussenfläche der Netzhaut sind vorhanden und ebenso ähnliche Auflagerungen an der Innenfläche der Aderhaut in Form flacher Erhebungen im hinteren Abschnitt des Auges. Auch in der Nähe der Ora serrata ist ein Herd kernhaltiger Zellen, deren einzelne spindelförmig sind und aus Zügen von Pigmentklumpen bestehen. Flache Auflagerungen im hinteren Teil des Auges bestehen aus einer homogenen oder körnigen Masse mit eingestreuten Rundzellen und veränderten Pigmentepithelien. In der Umgebung einiger Venen der Aderhaut liegen herdweise Rundzellen. In einigen Arterien findet sich eine körnige Masse, deren Natur nicht feststeht. Auch in einzelnen Ciliarfortsätzen sind an manchen Stellen Anhäufungen von Rundzellen an den Aussenwänden der Venen.

Fall 2. Auch hier Myopie mit totaler Netzhautablösung, das Auge wurde nach 5 Jahren bei der Sektion gewonnen.

Die Chorioidea zeigt auf der Innenfläche die Epithelschicht mit etwas unregelmässiger Pigmentierung; stark pigmentierte Zellgruppen wechseln mit weniger pigmentierten ab, und hier und da erheben sich Drusen, die mehrenteils in der Mitte pigmentlos und mit stark pigmentierten Zellen umsäumt sind. Übrigens zeigt die Aderhaut einen ziemlichen Kernreichtum, welcher von Einlagerung kleiner Rundzellen herrührt; ähnliche Zellen findet man auch an einzelnen Gefässen in kontinuierlicher Schicht in der Adventitia eingelagert . . . Kernreichtum findet sich sowohl in dem muskulären Teile des Corpus ciliare als im Gewebe der Proc. ciliares.

Fall 3. Bei geringer Myopie entwickelte sich Netzhautablösung, der sich nach 4 Wochen Iritis anschloss. Nach $1^1/_2$ Jahren sekundäre Drucksteigerung, die zur Enucleation führte.

Die Iris ist am Pupillarrand mit der vorderen Linsenkapsel verwachsen, und auf der vorderen Linsenkapsel besteht eine Zellage wechselnder Dicke. Fibrinöse Ausscheidungen fehlen nicht. Das Irisgewebe ist reichlich mit Rundzellen infiltriert.

Die Aderhaut, von gewöhnlicher Dicke hat an einigen Stellen das Pigment eingebüsst, an einer derartigen Stelle findet man statt dessen eine Masse Rundzellen. Im hinteren Abschnitt des Auges sind Drusenbildungen vorhanden, und vorn an der Ora serrata ist eine kurze Chorioidealzotte. In der Pars plana ist ein chorioiditischer Herd, der aus gewucherten Pigmentepithelien besteht. Zwischen diesen Pigmentzügen liegt: geronnenes Eiweiss, Gefässe, Häufchen von Rundzellen und Blutpigment. Aderhautgefässe in der Nähe des Herdes strotzend mit Blut gefüllt und mit einer grossen Anzahl von Rundzellen umgeben. Die Glasmembran ist gefaltet und zeigt an ihrer Innenfläche eine homogene, glasartige Auflagerung.

Die Cylinderzellen des Ciliarteils der Netzhaut sind etwas verlängert, Rundzellen im interstitiellen Gewebe leicht vermehrt. Auf der andern Seite ist der Glaskörper atrophisch.

Fall 4. Doppelseitiges Auftreten von Netzhautablösung in emmetropischen Augen. Schon bei der ersten Untersuchung bestand die Ablösung auf beiden Augen, der sich auf dem rechten Auge dann nach 7 Tagen ein schwerer Anfall von Drucksteigerung mit Vertiefung der vorderen Kammer anschloss. Die Enucleation wurde etwa 6 Wochen nach Beginn der Ablösung vorgenommen.

Auch links traten später iritische Erscheinungen mit Drucksteigerung auf.

Die Iris war verschmälert. In der Suprachorioidea findet sich stellenweise Transsudat. Zwischen den Lamellen sind Rundzellen, ebenso wie in der Schicht der grossen Gefässe. Das Gleiche gilt von den Ciliarfortsätzen.

In Deutschmanns Fall von Netzhautablösung eines myopischen Auges waren ebenfalls Zeichen der Iridocyclitis mit Vertiefung der vorderen Kammer aufgetreten, dabei war die Spannung stark herabgesetzt.

Im vorderen Teil war das Corpus ciliare mit der Aderhaut abgehoben durch eine homogen geronnene Masse, die gleiche Masse war auch zwischen Aderhaut, und abgehobener Netzhaut. Die Aderhautablösung ging bis zum

Äquator und von hier an war diese Membran teils atrophisch, teils eher verdickt und hier ziemlich stark mit Rundzellen infiltriert, je näher der Papille, desto mehr Pigmentepithel z. T. gut erhalten, z. T. auseinander gezogen, atrophisch, mit Bröckeln geronnener homogener Masse bedeckt.

Auch Druault beobachtete bei seiner Kranken mit Myopie zuerst Netzhautablösung, darauf stellte sich nach 3 Monaten Iritis ein, zu der später noch Drucksteigerung trat, erst mehrere Monate später konnte die Enucleation gemacht werden.

Netzhaut sehr stark verändert.

Die Pigmentepithelien, die wie stets an der Aderhaut haften geblieben waren, sind, soweit ersichtlich, alle pigmenthaltig.

Die Lamina elastica bildet halbmondförmige knospige Proliferation. Aderhaut selbst verdünnt.

Die Aderhautverdünnung ist ohne Zweifel auf die lange bestehende Drucksteigerung zurückzuführen, so dass sich über den früheren Zustand nichts aussagen lässt, ebenso wenig vom Corpus ciliare. Der hochgradige degenerative Zustand der Netzhaut lässt ebenfalls erkennen, dass hier schon schwere sekundäre Veränderungen eingetreten sein müssen, die die Deutung natürlich sehr erschweren, welche dieser Veränderungen für die Entstehung der Netzhautablösung von Wichtigkeit sind.

Gonin. 1. Fall. Klinisch trat 20 Monate nach der Netzhautablösung auf einem emmetropischen Auge Ciliarinjektion auf mit Drucksteigerung. Die Hornhaut ist leicht getrübt, die Pupille erweitert, die vordere Kammer vertieft. Radiäre Linsentrübung hindern jetzt den Einblick ins Innere.

Pathologisch-anatomischer Befund: Die Aderhaut ist in einem Zustand diffuser Atrophie. In der Gegend des Äquators sind an verschiedenen Stellen Depigmentationen des Stromas vorhanden, dem entsprechen kleine Zellhaufen, die mehr weniger gegen das Augeninnere vorspringen und scheinbar alten chorioiditischen Herden gleichen. — An anderer Stelle erwähnt er noch einen Kranz chorioiditischer Narben mit unregelmässiger Pigmentierung an den den Netzhautrissen entsprechenden Stellen.

Netzhaut mit starken Veränderungen.

2. Fall. Bei einem emmetropischen Auge trat ziemlich plötzlich Netzhautablösung auf, der sich nach 8 Wochen eine Iridocyclitis anschloss. Es bestand weitere 3 Wochen später starke ciliare Injektion und Druckempfindlichkeit des Auges. Spannung vermindert (— 2). Vordere Kammer vertieft. Iris hyperämisch und mit hinteren Synechien versehen. Linse teilweise getrübt. 9 Wochen nach Beginn der Ablösung, 4 Wochen nach Beginn der entzündlichen Erscheinungen wurde enucleiert.

Pathologisch-anatomisch: Die Aderhaut zeigt wenig Veränderungen ausser einem Kranz pigmentierter Flecke in der Äquatorgegend. Über Veränderungen der Iris und des Ciliarkörpers ist trotz der Verwachsung nichts erwähnt.

Fast normale Netzhaut.

3. Fall. Ein hochgradig kurzsichtiges Auge bekommt eine Netzhautablösung, der sich nach 3 Monaten Schmerzhaftigkeit zugesellt. Es be-

stand starke ciliare Injektion mit grosser Druckempfindlichkeit. Spannung vermindert. Vordere Kammer sehr tief. Bereits nach etwa 8 Tagen wurde die Enucleation gemacht.

Pathologisch-anatomisch ist zu erwähnen, dass an der den Netzhautrissen entsprechenden Stellen der Aderhaut ein kleiner grauer Fleck ist und Unregelmässigkeiten der Pigmentierung. Bei genauerer Untersuchung ergab es sich, dass es sich um einen ziemlich beträchtlichen und wahrscheinlich frischen chorioiditischen Herd handelte, der die ganze Dicke der Aderhaut durchsetzte und das Pigmentepithel teilweise zerstört hatte. Vor dieser Stelle war etwas Exsudat mit Leukocyten, granulierten Körperchen und Pigmentkörnern ohne Spur von Netzhautelementen. Ebenso fand sich ein zweiter derartiger Herd. — Das Pigmentepithel ist sichtbar im Stadium der Wucherung. — Uvea mit starker Hyperämie und Ödem, sowie Blutung in die Aderhaut und Kammerwinkel.

Gonin nimmt daher eine Chorioiditis an, die vor allem schleichenden Verlauf hat, und zwar eine Chorioiditis des vorderen Teiles der Aderhaut.

Uhthoffs Veröffentlichung war mir leider nicht im Original zugänglich, dem Referat ist zu entnehmen, dass eine ausgedehnte zusammenhängende Aderhautatrophie mit starken Pigmentveränderungen bestand, die als alte Chorioiditis imponiert.

Auch in Mügliches Falle sind Veränderungen der Aderhaut und des Pigmentepithels vorhanden, doch sei hierauf nicht eingegangen, weil stellenweise wieder eine Anlegung erfolgt ist, so dass dadurch die Verhältnisse kompliziert werden.

v. Hippel. Fall 1. Myopisches Auge, Dauer der Ablösung unbekannt. Später Tension vermindert, vordere Kammer vertieft, Pupille weit, Linsen- und Glaskörpertrübungen. Die Untersuchung des Präparats ergab an Stelle des Netzhautrisses einen chorioretinitischen Herd. An den Pigmentepithelien waren die Kerne deutlich sichtbar, zuweilen bildeten sie halbkugelige Häufchen. An der vorderen Bulbushälfte fehlen sie streckenweise über chorioiditischen Herden. Hier bestand Lymphocyteninfiltration, z. T. in dichten Haufen, am stärksten vor Beginn der Ablösung. Hinten sind nur vereinzelt Häufchen von Lymphocyten vorhanden. Auch im Corp. cil. sind einzelne Herde von Lymphocyteninfiltration, ebenso in der Iris; dort fand sich auch ein Ödem mit Fibrinnetzen.

Die Linse war teilweise getrübt.

Fall 2. Zunächst Blutung im Auge, 2 Jahre darauf Netzhautablösung.

Wegen Tumorverdacht Enucleation.

Stäbchen und Zapfen noch zu erkennen.

Die Aderhaut zeigte in ihrem hinteren Teil kleine papillenartige Vorsprünge, über deren Natur sich v. Hippel nicht äussert.

Das Pigmentepithel bildet stellenweise halbkugelige oder mehr längliche, mehrschichtige Auflagerungen. Frische entzündliche Veränderungen sind weder an Aderhaut, noch am Corpus ciliare oder Iris nachzuweisen.

Auffallend ist, dass v. Hippel im ersten Fall für die Entstehung der Netzhautablösung durch Zug des Glaskörpers oder der zelligen Membranen

vor derselben eintritt, während er die komplizierende Aderhautablösung auf Grund der entzündlichen Veränderungen der Chorioidea als durch das retrochorioideale Exsudat bedingt auffasst, ohne dass er jedoch eine definitive Stellung einnimmt.

Ob sich in dem 3. Fall v. Hippels, der sich bei Linsenluxation fand, die an der Aussenfläche der Netzhaut und den Pigmentepithelien gefundenen Veränderungen mit den bisher angeführten übereinstimmen, ist nicht sicher aber durchaus möglich. Im übrigen ist hier gerade das Vorliegen der Linsenluxation ein Moment, das auch eine Entstehung der Ablösung im Sinne der Retraktion, wie es auch v. Hippel will, begünstigt.

Lauber. Fall 3. In einem myopischen mit chorioretinitischen Veränderungen versehenen Auge trat Netzhautablösung ein, der sich nach einiger Zeit iritische Veränderungen anschlossen. Wegen Drucksteigerung und Schmerzen wurde das Auge enucleiert.

Die verdichtete Iris zeigte an verschiedenen Stellen Rundzelleninfiltration und stand mit einer organisierten Exsudatmasse mit der vorderen Linsenkapsel in Verbindung. Katarakt mit Wucherung der Kapselepithelien. Aderhaut stark atrophisch, zuweilen mit Rundzellen infiltriert, besonders in der Gegend der Ora serrata. Stellenweise ist das Pigmentepithel gewuchert, und es hat sich ein zellenreiches Gewebe gebildet, welches auf dem Pigmentepithel liegt. — An der Ora serrata besteht ebenfalls eine bedeutende Wucherung des Pigmentepithels, welches in Form von Strängen in eine aus Bindegewebe und gewucherter Glia bestehende Gewebsmasse hineinzieht.

Wenn auch in den angezogenen Fällen die Veränderungen nicht genau die gleichen sind an Art und Ausbreitung, ergibt sich doch eine weitgehende Übereinstimmung, besonders was die Veränderungen der Pigmentepithelien betrifft. Es stehen da vielfach Wucherungserscheinungen im Vordergrund, vor allem bei Nordenson und Gonin. Auch v. Hippel beschreibt ähnliche Gebilde, die Ähnlichkeit mit den Befunden von Pes haben, und auch in unsern Präparaten sind derartige Ähnlichkeiten nicht zu verkennen. Ich stimme ganz mit Pes überein, diese Gebilde als entzündlicher Natur anzusehen.

Die vielfach wechselnden Befunde der frischen und älteren entzündlichen Veränderungen der Aderhaut und des Ciliarkörpers kehren immerhin recht häufig wieder und sind deshalb als vielleicht nachher in der Intensität gesteigert, aber in ihrer Grundanlage durchaus nicht als sekundär anzusehen. Das gleiche gilt für die Iris. Von den Ciliarepithelien sind die Befunde nur spärlich, doch lenkt gerade Leber in neuerer Zeit auch auf diesen Punkt die Aufmerksamkeit.

Es lässt sich also hieraus in Übereinstimmung mit unserem Fall pathologisch-anatomisch ein einheitliches Bild der Krankheit feststellen, das, in verschiedenen Teilen der Uvea und der Pigment-

schicht der Netzhaut beginnend, vielfach den grössten Teil dieser Gebilde ergreift und so zu den weiteren, meist als Komplikation aufgefassten Störungen führt, nämlich der Iridocyclitis, der Katarakt eventuell der Phthisis bulbi. Auf Grund dieser Befunde komme ich zu dem gleichen Ergebnis wie Lauber (auch Heine bringt in einer gerade erschienenen Arbeit ähnliche Gedankengänge zum Ausdruck), der auf Grund klinischer Erwägungen ebenfalls zu dem Satz gedrängt wird, dass es sich fast ausnahmslos um koordinierte Teilerscheinungen derselben Erkrankung handelt, und dass es unzulässig ist, etwa annehmen zu wollen, dass eine Netzhautablösung eine Iritis oder eine Katarakt erzeugen könne. Die von ihm angeführten Krankengeschichten, die ohne weiteres leicht vermehrt werden können, sind charakteristisch für diese Verhältnisse.

Dass diese Veränderungen in der Tat das Grundlegende sind und schon vor der Ablösung bestanden, geht aus dem Umstand hervor, dass vielfach derartige Zotten von gewucherten Pigmentepithelien in Verbindung mit andern Elementen sich auf der Aussenfläche der abgelösten Retina finden. In unserem Fall sowohl als auch in den verschiedenen Beobachtungen der Literatur sind derartige, häufig als Chorioidealzotten bezeichnete Gebilde vorhanden, und diese können selbstverständlich nicht nach der Ablösung dorthin gelangt sein.

Ob nun die Netzhaut sich auch an diesen primären Prozessen beteiligt, lasse ich dahingestellt, ich möchte nur die Möglichkeit durchaus zugeben.

Im Zusammenhang damit mögen die Veränderungen der Linse ihre Erwähnung finden, vor allem die Veränderungen des Kapselepithels. Die Linse selbst war kataraktös getrübt. Das Epithel der vorderen Kapsel hatte plaqueweise eine Proliferation erfahren, so dass ganze, aus mehrfachen Epithellagen bestehende Inseln vorhanden waren. Am Äquator nun hörten die Zellen nicht auf, sondern gingen in meist mehrfacher Lage fast kontinuierlich über die ganze Hinterfläche der Linse herüber. Auch in den benachbarten Linsenteilen waren hier und dort meist degenerierte Zellen oder ihre Reste nachweisbar.

Hess gibt an, dass er dies Pseudoepithel häufig bei Linsen gefunden hat, deren Hinterfläche einige Zeit mit fremdem Gewebe in Berührung gewesen ist, so z. B. bei Netzhautablösung. Das liegt hier vor, und ich konnte mich an andern Präparaten von der Richtigkeit dieser Angaben überzeugen. Im vorigen Jahr sah Christel bei einem Fall von Buphthalmus, diesen Epithelbelag der hinteren Kapsel und

führte ihn auf entwicklungsgeschichtliche Störungen zurück. Doch müssen sie offenbar im gleichen Sinne wie der Epithelbelag in unserem Falle von Ablatio gedeutet werden.

Im allgemeinen sind die Veränderungen der Uvea und des Pigmentepithels, die doch ganz offenbar die zuerst vorhandenen sind, in der Literatur weniger ausführlich behandelt, als die daraus resultierenden des Glaskörpers und der andern in Betracht kommenden Teile. Dass wir aus dem fertigen Zustand auf die einzelnen wirkenden Kräfte schliessen müssen, hat schon Leber erwähnt, und so ist es kein Wunder, dass bei gleichen anatomischen Veränderungen die Deutung so verschieden ist, wie wir es hier bei den Anhängen der sog. Sekretions-, bzw. Retraktionstheorie und ihren verschiedenen Modifikationen sehen.

Es ist nicht meine Absicht, was schon oft geschehen ist, das Für und Wider beider Ansichten zu erörtern, sondern es liegt mir nur daran, meine Ansicht, wie sie sich auf Grund pathologisch-anatomischer Tatsachen und klinischer Beobachtung ergibt, kurz darstellen. Sie stellt durchaus nichts Neues dar, und ähnliche Gedanken sind schon von vielen Autoren ausgesprochen.

Ausgehend von den anatomisehen Grundlagen, wie sie unser Fall in mehr oder weniger enger Übereinstimmung mit den Ergebnissen anderer Forscher bietet, ist von vornherein anzunehmen, dass hier der in seiner Ernährung von Ciliarkörper und Aderhaut abhängige Glaskörper bei einer Störung dieser ernährenden Membranen ebenfalls geschädigt wird. Das sieht man häufig bei Cyclitis, und die Änderungen dürfen nicht nur in quantitativer, sondern auch in qualitativer Hinsicht erfolgen. Wenn wir uns nun vergegenwärtigen, dass der verminderte Druck, also die Hypotonie ein nahezu konstantes Zeichen der Cyclitis ist (Schirmer), so können wir bei der mannigfachen Schädigung des Ciliarepithels auch hier eine Herabsetzung des Druckes theoretisch erwarten. Dass sie in der Tat bei Netzhautablösung besteht, darauf weist vor allem Lauber hin, der die Befunde der Literatur zusammengestellt und eigene Beobachtungen hinzugefügt. Er fand unter 53 Fällen 48 mal verminderten Druck verzeichnet, eine Häufigkeit die allerdings von Deutschmann bestritten wird, trotzdem auch er im Grunde verminderte Spannung des Glaskörpers heranzieht. Dass sie ausserordentlich häufig ist, ja fast pathognomisch für Netzhautablösung, darüber kann nach der Literatur kein Zweifel sein.

Andere nachweisbare Veränderungen des Glaskörpers sind die, dass eine sicher abnorm feste Verbindung mit der Netzhaut eintritt.

Im hinteren Teil haben wir vielfach eine Glaskörperabhebung, die meines Erachtens auch im Leben bestanden haben muss, doch sind einzelne Glaskörperschichten, losgelöst von der übrigen Masse, auch hier in ziemlich engen Zusammenhang mit der Netzhaut getreten. Diese Verbindung ist besonders eklatant am vorderen Abschnitt, besonders vor der Rissstelle, wo eine deutliche Grenze öfters nicht vorhanden ist, indem sich, wie das bei Malloryscher Bindegewebsfärbung sehr schön sichtbar ist, hier die Glaskörperfasern nicht von ähnlich gefärbten, wohl bindegewebigen Anteilen der Netzhaut trennen lassen. Ja am peripheren Teil der eingerissenen Netzhaut haben wir direkt eine Umklammerung der Glaskörperelemente von Teilen der Netzhaut. An den Glaskörperfasern ist eine direkte Veränderung nicht sichtbar, und es ist kaum anzunehmen, dass sog. geschrumpfter Glaskörper eine höhere Zugwirkung äussern sollte, als nicht in dieser Weise veränderter; von zelligen Bildungen sehe hier ich vollständig ab. Denn dass diese imstande sein können, die Netzhaut abzuziehen bei langsam eintretender Narbenschrumpfung, gebe ich ohne weiteres zu. Das sind aber chronische Prozesse, die zu einer akuten Ablösung nicht führen können.

Es werden durch diese verschieden festen Verbindungen zwischen Glaskörper und Netzhaut im vorderen und hinteren Abschnitte ganz verschiedene Spannungen ausgeübt, die zunächst latent bleiben.

Wenden wir uns nun zur Aderhaut, so besteht hier nicht die geringste Veranlassung, einen verminderten Druck anzunehmen; entweder herrscht hier normaler Druck oder womöglich etwas erhöhter, da doch schon mit Herabsetzung des Druckes im Glaskörper eine stärkere Blutfüllung eintritt, und damit ein höherer Druck, der sich von den Gefässen auf das Gewebe fortpflanzt. Und dass dieser Druck gegenüber dem Augeninnern wirklich erhöht ist, sehen wir an dem Verhalten einzelner Pigmentepithelien, die von hinten her gradezu herausgeschleudert erscheinen, ja sogar an einer Stelle die Glaslamelle zum Einreissen gebracht haben. Es entsteht so offenbar ein Druckgefälle von der Aderhaut zum Glaskörper, und das wird selbstverständlich zum Ausgleich streben. Da nun bei Abnahme des Drucks die Differenz zwischen Blutdruck und Augendruck grösser wird, so wird es zu einer Transsudation kommen, die hinter die Netzhaut erfolgt. Dass dann die Netzhaut sich von ihrem Pigmentblatt löst, lässt sich mit Schmeller dadurch erklären, dass hier durch den proliferierenden Prozess eine Lockerung der Verbindung erfolgt sein muss. — Erwähnenswert erscheint mir auch der Umstand, dass das Verhalten

der hydrophisch gequollenen Pigmentepithelien unseres Falles sich offenbar nur quantitativ von dem bei albuminurischen Netzhautablösung gefundenen, wie sie z. B. Ewetzky und Lauber beschreiben, unterscheidet. Und in solchen Fällen kann es doch kaum einem Zweifel unterliegen, dass hier eine Transsudation das die Netzhaut ablösende Moment darstellt.

Dass der Glaskörper verschiedene Störungen aufweist, darauf habe ich schon hingewiesen, und ich stimme mit Rählmann überein, dass das Corpus vitreum stets verändert sein muss, wenn ich auch über die Art der Veränderung anderer Ansicht bin.

Sein Verhalten bei der Ablösung ist durchaus nicht rein passiv, sondern er wird als unterstützender Faktor wesentlich mit in Betracht gezogen können müssen. Nimmt die Spannung im Glaskörperraum ab, so wird er sich normaler Weise zurückziehen und so lange ohne Beteiligung der Netzhaut, als hier abnorm feste Verbindungen fehlen, wie es meist im hinteren Teil der Fall ist, so dass es hier zur Glaskörperabhebung kommt. Im vorderen Teil nun wird er eine gewisse Zugwirkung auf die mit ihm fest verwachsene Netzhaut ausüben. Es ist selbstverständlich, dass die Kraft nur gering sein kann, und dass die Glaskörperfibrillen natürlich, da es ja zu einer eigentlichen Schrumpfung nicht kommt, auch später ohne weiteres ausgeglichen werden können, so dass sich dann die Netzhaut wieder anlegen kann. In unserem Fall sind die Glaskörperfasern nicht verkürzt, wie sich das aus dem stark welligen Verlauf erschliessen lässt.

Die Entstehung des Netzhautrisses braucht mit einer Zugkraft des Glaskörpers durchaus nicht in direktem Zusammenhang gebracht zu werden. Wölbt sich die Netzhaut durch Druck von hinten durch das Transsudat und durch Zug von vornher vor, so wird die gespannte Netzhaut an einem Punkt einreissen können, wo eine Spannungsänderung an ihrer Oberfläche vorhanden ist, und das ist offenbar an der Stelle ihrer engen Verbindung mit dem Glaskörper der Fall. Ähnlich wie eine Seifenblase an der Stelle der Berührung durch Änderung der Spannung ihrer Oberfläche platzt, so wäre auch hier an der Stelle der veränderten Spannung ein Einriss möglich. Dass er meist vorn sitzt, ist bei der grösseren Dicke der Netzhaut im hinteren Abschnitt und ihrer Versteifung durch Blutgefässe erklärlich, und ausserdem haben wir gesehen, dass vorn die starken Verbindungen mit dem Glaskörper bestehen. Vielleicht spielen auch von der Unterlage her übergreifende entzündliche Prozesse, die die Netzhaut direkt geschädigt haben können, eine Rolle.

Nach der ursprünglichen Annahme Lebers handelt es sich nur um einen Flüssigkeitswechsel der aus dem Glaskörper ausgepressten Flüssigkeit, die also die gleiche Zusammensetzung haben müsste. Wenn kein Riss besteht, so käme eine Übereinstimmung der vor und hinter der Netzhaut befindlichen Flüssigkeit nicht in Frage. Hier jedoch haben wir einen Riss, und es ist deutlich ersichtlich, dass die retroretinale Flüssigkeit offenbar viel eiweissreicher ist, als die nur wenig gekrönte und an verschiedenen Stellen gelagerte Flüssigkeit im Glaskörper, es findet sich retroretinal eine fast ganz gleichmässig geronnene Masse, wie sie auch in der vorderen Kammer ist.

Dass dieser Erguss sich dem Serum nähert, also einem Transsudat entspricht, geht aus seinem Verhalten gegenüber der Fixierung, bzw. Färbungsflüssigkeit hervor. Es lässt sich deutlich erkennen, dass auch hier ein höherer Druck herrschte als im Glaskörper, indem nämlich das Transsudat nicht vom Glaskörper durch den Riss hinter die Netzhaut strömt, sondern ganz entschieden umgekehrt. Es prallt jenseits des Risses gegen den Glaskörper an, den es bei Seite schiebt, so dass er eine gegen den Riss konkave Begrenzung annimmt. Eine Vermischung der retroretinalen mit den vitralen Flüssigkeiten ist nicht eingetreten.

Dass die von Leber beschriebenen, an der Innenfläche der Netzhaut sitzenden Membranen imstande sind, bei ihrer narbigen Zusammenziehung einen Zug auszuüben, ist klar, und auch aus den Experimenten Birch-Hirschfelds kann man einen derartigen Schluss ziehen. Es war hier nach Absaugung des Glaskörpers zur Ablösung der Netzhaut und zum Einreissen derselben gekommen, und es fanden sich dabei präretinale Strangbildungen, doch ohne zelligen Charakter, die sichtlich die Netzhaut in Falten gelegt hatten. Doch dürfte es sich bei den Leberschen Membranen wohl grösstenteils um sekundäre Bildungen handeln, sieht man doch den Beginn des Einwucherns von gliösen Elementen in die Glaskörpermassen sehr deutlich in der Nähe des Netzhautrisses des oben beschriebenen Falles. Es kann keinem Zweifel unterliegen, dass es im weiteren Verlauf auch zu ausgedehnterer Strangbildung gekommen wäre, die dann als ziehende Kraft auf die Netzhaut gedeutet werden könnte. Wenn die Netzhaut erst abgelöst ist, so sind derartige Membranen befähigt, die Falten der Netzhaut noch stärker zu raffen und solide zu verbinden, so dass es dadurch zu einer irreparablen Störung kommt. In einem Fall von Buphthalmus mit Netzhautablösung fanden sich diese präretinalen, zellreichen Membranen auf das schönste ausgeprägt, und

es war unverkennbar, dass sie hauptsächlich die Falten gerafft hatten. Eine direkte Zugwirkung durch diese an der Oberfläche der Netzhaut verlaufenden und sie in Falten legenden Membranen auf die schon vorher abgerissene und vitralwärts eingerollte Netzhautpartie ist völlig einwandsfrei. Ferner ist eine spätere Einreissung durch diese Membranen, wie sie hier bestand, durchaus glaublich. Der Rückgang einer Netzhautablösung, wie man ihn z. B. bei Senkung im Verlauf weniger Tage in der oberen Hälfte beobachten kann, spricht auch gegen das Vorhandensein derartiger Membranen gleich im Beginn, da hier eine Ausgleichung nicht erfolgen könnte. Schon Lauber hat in der Diskussion auf diesen Punkt aufmerksam gemacht.

Die vom Sehnerven ausgehenden Membranen unseres Falles endlich, deren Zusammenhang mit der Glia bei verschiedenen Färbungen sehr wahrscheinlch gemacht wird, ziehen so gestreckt auf der Oberfläche der Netzhaut her, dass dadurch in dem Zustande, in dem das Auge enucleiert wurde, eine Zugwirkung im Sinne einer Raffung auf die Netzhaut nicht stattfinden konnte. Zudem wäre hier allein durch den Sitz im hintern Teil ausgehend vom Sehnerven eine Zugwirkung im Sinne einer Ablösung schon deshalb ausgeschlossen.

Im Anschluss daran sei nun kurz auf die Ursache der Drucksteigerung eingegangen. Dass bei geringer Spannung des Auges im Glaskörperraum eine Knickung der Iris und eine Rückwärtsdrängung erfolgt, hat zuletzt Lauber in überzeugender Weise nachgewiesen. Und es ist auch in unserem Fall anzunehmen, dass diese Hypotension bestanden hat, die zu der am Präparat noch deutlich sichtbaren Gestaltung der Iris geführt hat. Da der Druck in der vorderen Kammer zunächst normal ist, so muss gegenüber dem verminderten Druck des Glaskörperraums eine Rückwärtsdrängung des Diaphragmas erfolgen. Der Inhalt der vorderen Kammer besteht aus einem eiweissreichen, zellarmen Transsudat, das scheinbar die gleiche Zusammensetzung hat, wie das retroretinale. Als Produkt einer Entzündung dürfen wir es keinesfalls auffassen. Woher es stammt, sei dahingestellt, eine direkte Verbindung mit dem hinteren Erguss besteht nicht, da die im Glaskörper befindliche Flüssigkeit eine bei der Gerinnung wesentlich andere Beschaffenheit zeigte. Die Herkunft aus der Iris erscheint als das Wahrscheinlichere.

Wie dem auch sein mag, offenbar ist die Filtrierbarkeit ausserordentlich erschwert, wenn nicht aufgehoben, denn wir sehen, wie die geronnenen Massen nicht im geringsten in das Trabekelwerk des Lig. corneo-sklerale eindringen, und so kann es nicht wunder nehmen,

dass hierdurch Retention und Drucksteigerung entsteht. Dadurch wird aber die vordere Kammer weiterhin in ihrer Tiefe erhalten, ein Symptom, was klinisch als das auffälligste betrachtet werden muss. Während bei der Retraktionstheorie die Erklärung einer Drucksteigerung, die doch in vielen der anatomisch untersuchten Fällen bestand, überhaupt nicht möglich erscheint, fügt sie sich bei der oben geschilderten Betrachtungsweise der Entstehung der Netzhautablösung zwanglos in den Rahmen der übrigen Veränderung ein.

Von Greeff ist Wert darauf gelegt, dass die trichterförmige Form der Ablösung gegen eine Entstehung durch Zug von innen her spräche. Ich kann dem nicht beipflichten, sondern in einem von mir beobachteten Falle sekundärer Ablösung nach Glaukom ist es zur Bildung mehr oder weniger zellreicher Membranen im Glaskörperraum gekommen, die mit Pigment versehen waren, und auch stellenweise mit Blutgefässen. Diese Membranen waren etwas hinter der Gegend der Ora serrata auf beiden Seiten der Netzhaut befestigt und zogen so zu einem grösseren, an der Hinterfläche der Linse befindlichen Herd, der den gleichen Charakter trug, wie die einzelnen Zellstränge. Es ist nun bei dieser Anordnung leicht erklärlich, dass durch Retraktion dieser fast symmetrisch im vorderen Teil der Netzhaut inserierenden Zellstränge eine ganz gleichartige Zugwirkung ausgeübt werden konnte, die die gleichmässige Form erzeugte (siehe Fig. 2).

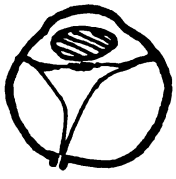

Fig. 2.

Zusammenfassung:

Die anatomische Untersuchung eines Falles von Netzhautablösung ergab Veränderungen der Pigmentepithelien der Netzhaut in degenerativem und proliferierendem Sinne, besonders im vordern Abschnitt. Auch an den Ciliarepithelien waren Störungen nachzuweisen; ebenso in geringer Weise in der Aderhaut, dem Ciliarkörper und der Iris. In der Literatur fanden sich gleichfalls bei den pathologisch-anatomisch untersuchten Fällen ähnliche Veränderungen mehr oder weniger ausgesprochen. Es entsteht so ein einheitliches Krankheitsbild, dessen Folgen die Netzhautablösung ebensogut wie die Kataraktbildung und die iridocyclitischen Erscheinungen sind.

Die eigentliche Entstehung der Netzhautablösung lässt sich folgendermassen denken: Infolge eines verschiedenen

Druckes zwischen Aderhaut und Glaskörper (Hypotonie), tritt eine Transsudation aus den Aderhautgefässen auf, die die Netzhaut von ihrer Unterlage lockert und abhebt. Gleichzeitig damit tritt die dem normalen Glaskörper innewohnende Spannung in Tätigkeit, so dass er sich zurück zieht. Da nun offenbar, infolge des ursprünglichen Prozesses, abnorm feste Verbindungen zwischen dem vordern Teil der Netzhaut und dem Glaskörper bestehen, so wird der sich zurückziehende Glaskörper die Netzhaut selbst aktiv vorziehen. Die Netzhautablösung ist so einesteils durch retroretinale Transsudation, anderenteils durch Zugwirkung vom Glaskörper her entstanden zu denken.

Herrn Professor Oeller, meinem verehrten Chef, bin ich für die gütige Überlassung des Materials und sein förderndes Interesse zu grossem Dank verpflichtet.

Literaturverzeichnis.

Axenfeld. Klin. Monatsbl. f. Augenheilk. Bd. XLI. Beil. S. 1. 1903.
Best. Ber. d. ophth. Ges. Heidelberg. 1906. S. 186.
Birch-Hirschfeld u. Inouye. v. Graefe's Arch. f. Ophth. Bd. LXX. S. 486. 1909.
— v. Graefe's Arch. f. Ophth. Bd. LXXIX. S. 210. 1911.
— v. Graefe's Arch. f. Ophth. Bd. LXXXII. S. 241. 1912.
Deutschmann. Beitrag zur Augenheilk. Heft 10, 20, 40, 59, 67.
— v. Graefe's Arch. f. Ophth. Bd. LXXIV. S. 206. 1910.
Dransart. Ann. d'ocul. T. XCII. p. 30. 1884.
Druault. Arch. d'opht. T. XIX. p. 641. 1899.
Elschnig. Klin. Monatsbl. f. Augenheilk. Bd. XLII, 2. S. 529. 1904.
Ewetzky. Klin. Monatsbl. f. Augenheilk. Bd. XXVI. S. 381. 1898.
Gonin. Ann. d'ocul. T. CXXXII. p. 30. 1904.
Greeff. Arch. f. Augenheilk. Bd. LIII. S. 119. 1907.
— Lehrbuch d. pathol. Anat. d. Auges. 1902—1906.
Heine. Med. Klin. Nr. 44 u. 45. 1912.
Hess, Pathologie und Therapie des Linsensystems. Graefe-Saemisch, Handb. II. Aufl.
— v. Graefe's Arch. f. Ophth. Bd. XLII, 3. S. 214. 1896.
Hesse. Klin. Monatsbl. f. Augenheilk. Bd. XLV, 2. S. 522. 1907.
Hillemanns. Klin. Monatsbl. f. Augenheilk. Bd. XLI, 2. S. 315. 1903.
v. Hippel, E v. Graefe's Arch. f. Ophth. Bd. LI. S. 132. 1900.
— v. Graefe's Arch. f. Ophth. Bd. LXVIII. S. 38. 1908.
Horstmann. Arch. f. Augenheilk. Bd. XXXVI. S. 166. 1897.
Imre. Ber. d. ophth. Ges. Heidelberg. 1910.
Kerschbaumer. v. Graefe's Arch. f. Ophth. Bd. XXXIV. S. 4. 1889.
Krückmann. v. Graefe's Arch. f. Ophth. Bd. XLVIII. S. 257. 1899.
Kuhnt. Ber. d. ophth. Ges. Heidelberg. 1880.
Lauber. Zeitschr. f. Augenheilk. Bd. XX. S. 118, 208. 1908.
Leber. Ber. d. ophth. Ges. Heidelberg. 1882.
— Klin. Monatsbl. f. Augenheilk. Bd. XLII. S. 476. 1904.
— Ber. d. ophth. Ges. Heidelberg. 1908.

Müglich, Über Spontanheilung der Netzhautablösung. Diss. Marburg 1891.
Nordenson, Netzhautablösung. Wiesbaden 1887.
Oeller. Arch. f. Augenheilk. Bd. LII. S. 121. 1905.
Pes. v. Graefe's Arch. f. Ophth. Bd. LIX. S. 472. 1905.
Rählmann. v. Graefe's Arch. f. Ophth. Bd. XXIV, 4. 1876.
— Arch. f. Augenheilk. Bd. XXVII. 1893.
Samelsohn, siehe Leber. 1882.
Schmeller. v. Graefe's Arch. f. Ophth. Bd. XXVI. S. 1. 1876.
Schmidt-Rimpler. Deutsche med. Wochenschr. Nr. 44. S. 697. 1897.
Schmeller. v. Graefe's Arch. f. Ophth. Bd. XXVI. S. 1. 1880.
Schweigger. Arch. f. Augenheilk. Bd. XII. S. 52. 1883.
Uhthoff. Jahresber. d. Schölerschen Augenklinik. 1879. S. 36.
— Ber. d. ophth. Ges. Heidelberg. 1903. S. 4.
Wessely. Ber. d. ophth. Ges Heidelberg. 1911.
Wolfrum. v. Graefe's Arch. f. Ophth. Bd. LXV. S. 220. 1907.

Erklärung der Abbildungen auf Taf. XII—XIII, Fig. 1—6[1]).

Fig. 1. Umgebung des Risses in der abgelösten Netzhaut. Vergr. 11fach. Der Glaskörper liegt eng zusammen zwischen Linse und abgelöster Netzhaut. Die einzelnen Fasern verlaufen stark wellenförmig. Mit der Netzhaut bestehen innige Verbindungen. Der Riss zeigt abgerundete Enden. Durch ihn drängt der retroretinale Erguss von hinten her in den Glaskörperraum und drängt an dieser Stelle den Glaskörper bei Seite, der so eine Ausbuchtung zeigt.

Fig. 2. Durchschnitt durch die Wucherungszone des Pigmentepithels in der Gegend der Ora serrata. Vergr. 50fach.

Fig. 3. Der in Fig. 2 sichtbare spindelförmige Herd gewucherter Pigmentepithelien bei stärkerer Vergrösserung (250fach). Das Auswachsen der Pigmentepithelien zu langen Zellverbänden ist deutlich sichtbar. Dazwischen sind Blutgefässe vorhanden.

Fig. 4. Durchschnitt durch den Netzhautriss. Mallorysche Bindegewebsfärbung. Vergr. etwa 50fach. Die blauen Glaskörperelemente stehen in engster Verbindung mit gleich gefärbten Teilen der entarteten Netzhaut.

Fig. 5. Präretinale Membran nahe dem Sehnerven. Färbung wie in Fig. 4. Vergrösserung etwa 100fach.

Fig. 6. Ciliarepithelien. Heidenhainsche Eisen-Hämatoxylinfärbung. Nachfärbung mit Rubin-S. Vergrösserung etwa 500fach. Man sieht knospenförmige Vorsprünge der inneren Lage, deren einzelne Zellen mit pyknotischen Kernen versehen sind. Depigmentation der äusseren Zellschicht; auch hier sind einzelne Kerne pyknotisch und deformiert. Nach dem Ciliarkörper zu ist eine Art cuticularer Ausscheidung am Fusse dieser Lage.

---

[1]) Anmerk. Sämtliche Mikrophotogramme verdanke ich der Liebenswürdigkeit von Herrn Prof. Heim, der mich dadurch zu grossem Dank verpflichtet.

[Aus der Universitäts-Augenklinik der Charité. (Direktor: Geheimrat Prof. Greeff.)]

Experimentelle und klinische Studien über den Heilwert radioaktiver Strahlen bei Augenerkrankungen[1].

Von

Stabsarzt Dr. Flemming,
bisheriger Assistent.

Mit Taf. XIV, Fig. 2—16, und 9 Figuren im Text.

Die ersten Versuche, Radiumstrahlen als Heilmittel bei Augenerkrankungen anzuwenden, stammen von H. Cohn aus dem Jahre 1904. (1) Er bestrahlte mit einem Milligramm Radium, das in einer Glasröhre eingeschmolzen war, die trachomatös erkrankte Bindehaut 1—2 Minuten lang und sah „schnelles Schwinden der Follikel" in 20 Fällen. Über ebenso günstige „geradezu glänzende Erfolge" berichtete Selenkowski (7), der mit einem Milligramm Radium in einem dünnen Glasröhrchen von 7 trachomatös erkrankten Augen „5 endgültig geheilt, 2 auf den Weg zur völligen Genesung" gebracht haben will. Auch Darier (2) erzielte mit Radium bei einer „grossen Anzahl von Augenerkrankungen schmerzstillende und heilende Wirkung." Diesen günstigen Ergebnissen stellten sich schon 1905 auf der ophthalmologischen Gesellschaft zu Heidelberg Uhthoff (5) und da Gama Pinto (6) sehr skeptisch entgegen. Beide konnten in ihren Fällen keine eigentlichen Resultate bei Trachom verzeichnen. Ebenso sah Birch-Hirschfeld (3) bei 10 Fällen, bei denen er mit 10 mg Radiumbromid in Ebonitkapsel mit Glimmerverschluss die ektropionierte Bindehaut 3—20 Minuten bestrahlte, keinen Vorteil gegenüber andern üblichen Behandlungsmethoden: Wohl trat deutliche Abflachung und Schwund der Follikel nach der Behandlung ein, nach Tagen oder Wochen kam es aber zur Entstehung neuer Follikel. Ein Symptom des Trachoms also verschwand kurze Zeit infolge der Behandlung, Heilung der Krankheit aber trat in keinem Falle ein. In der Folgezeit berichtete wiederholt Selenkowski (8, 9) über sehr günstige Re-

[1]) Die Arbeit wurde bereits vor mehr als einem halben Jahre abgeschlossen.

sultate, desgl. Falta (10), Thielemann (11), Dinger (12), Greiz (13). Neuschüler und Steiner (14) sahen 1906 Besserung in 60 Fällen, namentlich bei Pannus trachomatosus, 1909 aber ist auch nach Steiner (15) das Radium für das Trachom nicht das allein selig machende Mittel: „Manche Fälle werden zwar geheilt, andere brauchen andere Therapie.“ Esdra (16), Braunstein und Samkowski (17), Jakoby (18), und Fortunati (19) bezweifeln jede Heilung. Lawson und Davidson (25, 26) ziehen wieder das Trachom garnicht mehr in den Bereich ihrer radiotherapeutischen Versuche, weil „die Einwirkung hier schon nachgewiesen sei“. Altmann (20) hatte in 7 Fällen 6 Rezidive. In den „Ergebnissen der Allgemeinen Pathologie und Pathologischen Anatomie des Auges“ von Lubarsch und Ostertag (21) hält Birch-Hirschfeld das Radium für ein Hilfsmittel, das sich bei der Behandlung des Trachoms wohl bewährt hat, wenn auch die gleichen Erfolge in anderer Weise erreicht werden können. Wickham und Dégrais (22) sprechen in ihrer Radiumtherapie von den „sehr deutlichen Heilungen Dariers bei Trachomfällen, haben aber eigene Erfahrungen nicht gebracht. Sehr eigentümlich berühren nach dieser Literatur die angeblichen Heilerfolge beim Trachom, die in der jüngst erschienenen Zusammenfassung des vorhandenen Materials über „Radium in der Biologie und Medizin“ London (24) gesammelt hat. Alle von ihm citierten Autoren: Cohn, Newcomet und Krall, Falta, Selenkowski, Dinger, Kardo-Sisojeff und Muschelow (33) „bestätigen im wesentlichen die Vorzüge dieser Behandlung, da sie, abgesehen von ihrer Schmerzlosigkeit, Heilerfolge erzielen lässt, die nicht weniger dauerhaft sind, als bei andern Verfahren“. Als einziger, dessen „Dauerresultate andern mechanischen und pharmazeutischen Behandlungsarten nachstehen“, findet dagegen nur Jakoby Erwähnung. In seinem „Radium in der Heilkunde 1911“ beschränkt sich Wichmann (23), auf die widersprechende Beurteilung des therapeutischen Wertes für das Trachom hinzuweisen.

Wenig geklärt erscheint die Beurteilung des Radiums für das Trachom also auch heute noch. Dass sich jedoch gerade beim Trachom die Ansichten der Autoren so diametral gegenüberstehen, ist zunächst auffallend, wird aber erklärlicher, wenn man die Behandlungsmethoden einerseits und die behandelten Fälle andererseits genauer betrachtet. So wird man z. B. mit Recht bezweifeln können, dass es sich bei den günstigen Resultaten Cohns um echtes Trachom gehandelt hat.

Bei andern Autoren stimmen die Ergebnisse ihrer Behandlung

deshalb häufig so wenig überein, weil sie einmal ganz verschiedene Radiummengen (1—30 mg) verwandten, andererseits mit sehr wechselnden Hüllen und Entfernungen der wirksamen Substanz von dem Behandlungsobjekt operierten. Endlich ist das Bild des Trachoms und der klinische Verlauf häufig so wenig eindeutig definiert und in der Tat ja auch heute noch bei dem unbekannten Erreger so wechelnd, dass die angeblich durch Radium bewirkten Veränderungen durchaus ungeeignet sind, um sich von dem therapeutischen Wert eines neuen Heilmittels zu überzeugen.

Bei andern Augenerkrankungen ist das Radium kaum angewandt worden, abgesehen von der Behandlung des Cancroids, des Lupus und Xantelasma, bei denen vor allen Strebel (28), Wichmann (23) und Schindler (32) über günstige Erfolge berichteten. Noch geringer ist die Literatur über Bulbusbestrahlungen. Als erster stellte schon 1903 Giesel fest, dass das Radium auch auf den geschlossenen Augenlidern Lichtempfindung hervorruft. Grosses Aufsehen erregten 1906 in der Presse Versuche von London (29), noch lichtempfindlichen Blinden einen grossen Vorrat von optischen Vorstellungen durch Radiumstrahlen zuzuführen und die Reste des Sehvermögens nutzbar machen zu können. Einer genauen Kritik hielten jedoch seine Versuche nicht stand: Greeff (30) wie Birch-Hirschfeld (4) zeigten, dass das Radium hier keinerlei Vorteil für die Blinden brachte. Über günstige Erfahrungen mit Radiumstrahlen bei Erkrankungen der Cornea und Iris berichtete Darier schon 1905 (2). Er hob besonders die schmerzstillende Wirkung hervor.

Ausserordentliche bemerkenswerte Resultate wollen Lawson und Davidson (25, 26) erzielt haben, die sie auf Grund einjähriger Behandlungsdauer 1910 veröffentlichten. Sie verwandten Radiumpräparate in einer Stärke bis zu 30 mg in Glasröhren und sahen mit einer Ausnahme nur günstige Beinflussung bei vielen Erkrankungen der Hornhaut, der Lederhaut und der Lider. Insbesondere berichten sie über sehr günstige Resultate bei Ulcus serpens. Auch Koster und Cath (31) hatten guten Erfolge mit der Radiumbehandlung bei Keratitis, Leukoma corneae, Iridocyclitis, Iritis, Chorioiditis, Blepharo-Conjunctivitis, Neuralgieen, Naevus pigmentosus u. a.

Trotz dieser ziemlich umfangreichen Literatur wird man nicht behaupten können, dass die Wirkung radioaktiver Strahlen auf das Auge bereits geklärt ist. Die Untersuchungsbedingungen und die Behandlungsformen der Autoren waren zu verschieden, und der wirklich gebrauchte Energiewert des Radiumpräparates so wenig prä-

zise angegeben, dass die Resultate einer Nachprüfung nicht unterzogen werden können. Man betrachte allein die verschiedenen Formen, in denen das benutzte Radiumpräparat enthalten war. Die meisten Autoren benutzten Glasröhren, in denen das Radiumbromid frei hin und her fiel, keine gleichbleibende Dicke oder Ausbreitung besass und mit unbekannter oder wenigstens nicht angegebener Stärke der Glaswand, mit wechselnder Entfernung der wirksamen Substanz von dem Sitze der Erkrankung verwandt wurde. Wesentlich exakter geschieht die Bestrahlung schon in einer Ebonit- oder Hartgummikapsel mit Glimmerfenster. Doch fehlen hier zum mindesten Angaben über Dicke und Ausbreitung der strahlenden Schicht, Dicke der Glimmerplatte, Energiewert des Präparates. Auch dünne Platintuben wurden als Hülle in letzterer Zeit verwandt (Macdonald).

Mit Rücksicht auf diese Ergebnisse, die zum Teil nur durch die verschiedenartige Anwendung, zum Teil aber auch durch den verschiedenen Wert des Radiumsalzes erklärt werden können — denn erst jetzt nach Festlegung eines Standards in Paris wird ein brauchbarer Vergleich der verwandten Radiummengen möglich sein — hielt ich es zur Untersuchung über Radiumwirkungen für notwendig, zunächst genaue und gleichmässige Verteilung auf einer bestimmten Fläche vorzunehmen. Denn obwohl Wickham und Dégrais (22) in der Applikationsform wesentliche Fortschritte brachten, indem sie die Salzkörnchen auf Filz aufklebten, war m. E. auch hierdurch eine ganz gleichmässige Verteilung auf eine bestimmte Fläche nicht ermöglicht worden. Wir suchten diese auf dem Wege zu erreichen, dass die Radiumkörnchen aufgelöst wurden und als Flüssigkeit gleichmässig einen Leinwandlappen durchdringen sollten. Die Ausführung dieser diffizilen Arbeit unterzog sich bereitwilligst die Radiogengesellschaft Charlottenburg. Da die Herstellung des Apparates nicht ohne Interesse sein wird, zumal hinsichtlich des Wertes unserer Messung vor und nach der Umwandlung, gebe ich eine genaue Schilderung des Herganges.

Zunächst einige Worte über den Wert des Radiums in den letzten Jahren: Im Frühjahr 1910 offerierte die Firma Buchler & Co. in Braunschweig das Milligramm mit 250 M., im Herbst kaufte die Augenklinik 10 mg für 3000 M., seit Frühjahr 1911 wurde das Milligramm mit 360 M. abgegeben. Das Mesothorium dagegen kostet in mg 150 M.

Unser Präparat von 10 mg Radiumbromid mit 90 % Reinheit und einer Aktivität von 1,800000 Uraneinheiten ergab in der Glashülse eine γ-Strahlung, die Anfang November 1910, verglichen mit einem sehr hochwertigen englischen Präparat (Rutherford Standard) der ersten medizinischen Klinik, 9,3 mg entsprach. Bei der Umarbeitung in die gewünschte Behandlungsform verfuhr nun die Ra-

diogengesellschaft folgendermassen: Das Glasrohr wird mit einer Feile geöffnet, die beiden Radiumkörnchen gleiten auf ein Leinwandläppchen von 1,1 bis 1,3 cm Fläche, lösen sich nach Zusatz von 2 Tropfen destillierten Wassers unter Wasserstoffentwicklung und breiten sich nach einigen weiteren Tropfen gleichmässig in der Leinwandfläche aus. Das Läppchen wird unter vorsichtigem Erwärmen auf einem Drahtgitter eingetrocknet, das Radiumsalz durch 10% Ammoniumcarbonatlösung ins schwerlösliche Carbonat überführt ($RaBr_2 + NH_4(CO_3) = RaCO_3 + 2NH_4$). Nach vorheriger Blau- und Grünfärbung hat das Läppchen jetzt allmählich eine schmutzigweisse Farbe angenommen. Um jedes Abbröckeln zu verhüten, wird das Leinwandstück mit einer gelatineartigen Masse überzogen, 2 Stunden im Exsikkator

Fig. 1. Form des Radiumpräparates in Guttapercha gehüllt.

Fig. 2. Form des Mesothoriumpräparates in Guttapercha gehüllt.

getrocknet und in eine dünne Paraffinschicht eingebettet. Mit 0,01 mm dicker Aluminiumschicht umwickelt, erhält das fertige Präparat seine endgültige Form in nebenstehendem Rahmen (Fig. 1), der auf der einen Seite durch eine 1 mm dicke Bleischicht abgedeckt, auf der andern offen ist. So rief das Präparat bei der Annäherung an das Auge im Dunkeln ein Aufleuchten eines hellen Scheines hervor, auch ein beträchtlicher Teil von α-Strahlung konnte somit ausgenutzt werden. Nach Beaudoin musste unser Präparat in dieser Umarbeitung theoretisch etwa:

10% α-Strahlen,
70% β-Strahlen,
20% γ-Strahlen

entwickeln. Die γ-Strahlung ergab im Vergleich zu den früheren Messungen im Glasröhrchen in derselben Bleihülse, derselben Entfernung folgendes Resultat:

Im Glasröhrchen	9,3 mg,	
am 26. XI. 1910	war das Präparat umgearbeitet,	
am 28. XI. 1910	entsprach die γ-Strahlung	5,8 mg,
am 15. XII. 1910		4,8 „ ,
am 18. III. 1911		2,6 „ ,

am 25. VII. 1911		1,4 mg,
im	V. 1912	1,4 „ ,
im	VII. 1912	4,0 „ .

Durch die Umarbeitung war also ein enormer Verlust eingetreten, der in der Folge noch zunahm. Wie war das zu erklären? Dass das Verfahren an und für sich nicht daran schuld war, beweist uns ein Mesothoriumpräparat von 12 mg, das von der Firma Knöfler in derselben Weise hergestellt, durch 0,1 mm Aluminium (anstatt 0,01 beim Radium) abgedeckt, jetzt fast 2 Jahre denselben Strahlungswert gehalten hat. Für den Verlust bei der Umarbeitung des Radiumpräparates kommen folgende Faktoren meines Erachtens in Betracht. Einmal hätte die Glashülse, in der das Radium geliefert war, fleissig ausgespült werden müssen. Anderseits ist es nicht ausgeschlossen, dass bei der Wasserstoffentwicklung feinste Radiumkörnchen versprüht sind. Die spätere stete Abnahme der Strahlung ist aber wohl nur so zu erklären, dass das Radiumsalz nicht gasdicht genug abgeschlossen war und emaniert hat. Denn nachdem wir das Präparat in gleicher Stärke wie das Mesothoriumpräparat (Fig. 1) abgedeckt haben, wurde ein Abfall nicht mehr beobachtet. Im Gegenteil, das Präparat hat jetzt wieder einen Wert von 4 mg erreicht (der 3,63 mg des neuen Curiestandard entsprechen würde).

Wie weit jedoch die Bewertungsmethoden des Radiums noch differieren, erkennt man aus einer Messung unseres Präparates, die, abgesehen von den schon oben erwähnten, die Radiogen-Gesellschaft Charlottenburg und die phyphysikalisch-technischen Reichsanstalt, Abt. II ausführte. Während erstere am 21. XII. 1910 einen Radiumbromidgehalt von 9,38 mg (4,8 mg am 15. XII., vgl. S. 349) feststellte, fand letztere am 23. I. 1911 4,04 mg.

Zur aseptischen Behandlung wurden die Präparate stets in dünnstes Guttapercha gehüllt, das nach dem Gebrauch bei einem neuen Patienten wieder entfernt wurde.

Nachdem so unser Präparat mit Hilfe des Elektrizitätsverlustes am Elektroskop genau festgelegt war, gingen wir dazu über, die biologische Wirkung des Präparates bei verschiedener Dauer der Bestrahlung, bei verschiedenen Hüllen zu bestimmen, auch mit verschiedenen Strahlungswerten konnte infolge der Abnahme der Aktivität gearbeitet werden. Als Objekt diente uns dazu die normale Haut unserer Arme, auf die das Präparat nach Einwicklung in Guttapercha mit Heftpflaster festgeklebt wurde, und deren Reaktion folgende Tabelle wieder gibt (Tab. 1).

Die Bestrahlungsversuche der normalen Haut innerhalb von Zeiten, die vom Arzt kontrolliert und zur Behandlung verwandt werden können, ergaben also mit einem gleichmässig auf eine Fläche von 1,1—1,3 cm verteilten Radiumpräparat, das in seiner γ-Strahlung, 4,04 mg entsprach und bei einer Hülle von 0,01 mm Aluminium erst von 10 Minuten an eine sichtbare Reaktion der Haut (Taf. XIV,

Tabelle 1. Bestrahlungsversuch auf der normalen Haut des Armes am 14. I. 1911 mit 4,04 mg Radium ausgebreitet in einer Schicht von 1,1 × 1,3 cm.

Dauer der Bestrahlung	unmittelbar nachher	nach 24 Stunden	nach 8 Tagen	nach 3 Wochen	nach 4 Wochen	nach 5 Wochen	nach 6 Wochen	nach 8 Wochen	nach 10 Wochen	nach 12 Wochen	nach $1^1/_2$ Jahr
1 Min.	—	—	—	—	—	—	—	—	—	—	—
2,5 „	—	—	—	—	—	—	—	—	—	—	—
5 „	—	—	—	—	—	—	—	—	—	—	—
10 „	—	Kaum sichtbar.	Rötung.	Bisher keine wesentlichen Änderungen. 1,1 × 1,3.	Keine wesentlichen Änderungen. 1,1 × 1,3.	Keine wesentliche Änderung.	Abnehmende Rötung, leichte Schilferung.	Blassgelbliche, pigmentierte, umschriebene Stellen, noch leicht schuppend.	Stat. id. Die länger bestrahlten Stellen etwas verbreitert.	Status idem.	Noch eben sichtbar, aber von der normalen Haut wenig verschieden (siehe Zeichnung).
15 „	—	Rötung diffus und schwach.	Rötung.								
20 „	—	Rötung diffus und schwach.	Grenzen kaum deutlich.								
30 „	—	Rötung umschrieben 1,1 × 1,3.	Umschrieben 1,1 × 1,3.								
60 „	—	Umschriebene Rötung.	1,1 × 1,3.	Zunehmende Rötung.	Zunehmende Rötung. Schwellung, Druckempfindlichkeit, leicht. Jucken und Brennen. 1,4 × 1,5.	Blasenbildung 5 Tg. später als bei 90 Min.	Geschwür wird mit gesunder Umgebung ausgeschnitten.	Genähte Wunde noch nicht geheilt, bohnengross.	Schorf abgefallen, intensiv rote Narbe m. Schüppchen.	Rote, strahlige, unregelmässige Narbe.	Rote, leicht erhabene Narbe (siehe Zeichnung Taf. XIV, Fig. $2e_1$).
90 „	—	Umschriebene Rötung 1,1 × 1,3.	1,2 × 1,4.		Blasenbildung 5 Tage früher als bei 60 Min.	Geschwür.	Geschwür geheilt.	Flache, weiche Narbe, in der Mitte stärker gerötet.	Status idem.	Scharf begrenzt, gelblich, pigmentiert, mit hellerem Hof in der Mitte (Narbe).	Leicht gelblich pigment. mit farbloser Hauti. d. Mitte. Kein Härchen, 2 kleine Teleangiektasien. (siehe Zeichn.)

Fig. 2). Sie bestand in einer Rötung, die einige Stunden nach der Bestrahlung auftrat, nach 4 Wochen aber verschwunden war. Bei längerer Bestrahlung von 15 Minuten ab (Taf. XIV, Fig. 2a), traten Veränderungen ein, die noch nach 2 Jahren deutlich vorhanden waren. Die Rötung wurde bei längerer Dauer stärker, ihre Grenzen wurden bei 30 Minuten scharf (Taf. XIV, Fig. 2*c*), bei 60 Minuten trat 3—4 Wochen nach der Bestrahlung zu der Rötung deutliche Schwellung hinzu (Taf. XIV, Fig. 3) mit subjektiven Erscheinungen von Jucken und Berührungsempfindlichkeit. Weitere 5 Tage später erfolgte Abhebung der Epidermis als Blase, die nach 8 Tagen, also in der 6. Woche nach der Bestrahlung, platzte und in ein flaches Geschwür überging. Bei 90 Minuten Bessrahlung (Fig. 2*e*) traten diese Erscheinung 3—5 Tage früher auf, bei $4\frac{1}{2}$ stündiger Bestrahlung war sogar schon nach 8 Tagen ein tiefes Geschwür vorhanden. Aber auch Heilung erfolgte dann früher. Selbstverständlich entstand überall dort, wo zur Blase auch eine Geschwürsbildung gekommen war, eine Narbe (e_1), die jedoch infolge ihrer Weichheit, Glätte und Farbe der normalen Haut bedeutend ähnlicher war, als andere, nach Geschwüren zurückbleibende Veränderungen. Dieser Gegensatz zeigte sich besonders an der Narbe, die nach Excision der 60 Minuten lang bestrahlten Stelle entstand (Fig. 2d). In der 6. Woche hatte sie stattgefunden, und die Wundränder waren durch Seidennähte vereinigt worden. Bei der sonst sehr schnell heilenden Haut trat nun aber nicht primäre Verklebung ein, sondern die Wundränder zerfielen geschwürig, und erst 4 Wochen später hatte sich die Wunde durch Granulation geschlossen. Es bildete sich eine rote strahlige, unregelmässige Narbe, die sich innerhalb der ersten $\frac{5}{4}$ Jahre wenig verändert hat, wenigstens in der einen Hälfte. Denn an der andern konnte ich die günstige Wirkung des ultravioletten Lichtes bestätigen, das Wickham und Dégrais (Loc. cit.) geradezu als Heilmittel für Radiumnarben empfehlen. Ich verwandte allerdings nicht künstliches Bogenlicht wie diese Autoren, sondern die reichste Quelle der ultravioletten Strahlen, das Sonnenlicht, und zwar in einer Höhe von 5000 m im Freiballon. Dort, wo eine Absorption dieser Strahlen durch die Atmosphäre kaum mehr in Frage kommt, setzte ich bei einer Temperatur von $+42{,}4^0$ (am Schwarzkugelthermometer gemessen) meinen Arm 2 Stunden lang der Sonne aus, während die eine Hälfte der Narbe durch einen festgeklebten dicken Objektträger vor den ultravioletten Strahlen geschützt war. Der Gegensatz der beiden Hälften dieser Narbe ist sehr deutlich. (Fig. 2d_1): Während die bedeckte Hälfte unregelmässig strahlig

und blaurötlich geblieben ist, liegt die bestrahlte Hälfte scharf gegen die andere abgesetzt im Niveau der umgebenden Haut bei glatter Oberfläche und blasserer Farbe und kommt so dem Aussehen der normalen Haut bei weitem näher[1]).

Mit der allmählich abnehmenden Aktivität des Präparats wurde auch die auf der Haut nach der Bestrahlung eintretende Reaktion geringer. Der Aktivität von 2,6 mg (Tab. 2) entsprechend, trat ein Erythem erst bei mehr als 15 Minuten Bestrahlungsdauer ein, das ebenso wie das früher schon bei 10 Minuten Dauer entstandene nach 5 Wochen verschwunden war. Die 30 Minuten bestrahlte Stelle wurde nach 12 Wochen allmählich unsichtbar, markierte sich aber nach dem Wasserbad, noch nach 2 Jahren deutlich. Bei 60 Minuten Bestrahlungsdauer mit 1,4 mg (siehe Tab. 3) blieben auch hier wieder dauernde Veränderungen zurück. Blasenbildung war zwar vorhanden, jedoch weit unerheblicher. Keine Narbenbildung.

Wurde ein 1 mm dickes Bleifilter zwischen Präparat und Haut eingeschaltet, so konnte bei 4 mg 1 Stunde lang bestrahlt werden, ohne dass Blasen- oder Geschwürsbildung eintrat. 24 Stunden nach der Bestrahlung rötete sich die Haut diffus, aber ohne scharfe Begrenzung, nach 4 Wochen stiess sich das Epithel in kleinsten Schüppchen ab und hinterliess eine noch nach einem Jahr eben sichtbare diffuse gelbliche Pigmentierung (vgl. Fig. 2*d*).

Je länger also die Haut bestrahlt wurde, um so intensiver war die Wirkung, mit 4,04 mg trat von 10 Minuten an ein Erythem auf, von 60 Minuten an Blasen- und Geschwürsbildung, und zwar wuchs die Reaktion sowohl der Tiefe als auch der Fläche nach mit der Dauer: Die Intensität der Reaktion war proportional der Bestrahlungsdauer und dem physikalisch bestimmten Werte des strahlenden Objektes. Andererseits je länger die Haut bestrahlt wurde, um so früher bildete sich von einer gewissen Zeit an eine Blase und ein Geschwür: die Inkubationszeit war umgekehrt proportional der Bestrahlungsdauer.

Dort wo durch Bestrahlung Blasen- und Geschwürsbildung eingetreten war, entwickelten sich vom Ende des ersten Jahres an kleine Teleangiektasien (Fig. 2e_1), die mit der Zeit an Ausdehnung und Grösse zunehmen.

In derselben Weise suchten wir die Wirkung eines 12 mg starken Mesothoriumpräparates festzulegen, das uns von Herrn Pro-

---

[1]) Der Unterschied ist jedoch später vollkommen verschwunden.

Tabelle 2. Bestrahlungsversuch auf der normalen Haut des Armes am 24. III. 1911 mit Radium (= 2,6 mg).

Dauer der Bestrahlung	unmittelbar nachher	nach 3 Stunden	nach 24 Stunden	nach 8 Tagen	nach 14 Tagen	nach 3 Wochen	nach 12 Wochen	nach $^3/_4$ Jahren	nach $1^1/_2$ Jahr.
15 Min.	—	—	Rötung eben sichtbar.	idem	idem	Blasen und Rötung.	—	—	—
30 „	—	—	Rötung eben sichtbar.	Grenzen deutlich.	idem	Schuppung.	Gelblich, pigmentiert umschrieben.	Nach Waschung mit kaltem Wasser noch zu erkennen.	—

Tabelle 3. Bestrahlungsversuch auf der normalen Haut des Armes am 27. VII. 11 mit Radium (= 1,4 mg).

Dauer der Bestrahlung	unmittelbar nachher	nach 3 Stunden	nach 24 Stunden	nach 8 Tagen	nach 14 Tagen	nach 3 Wochen	nach 4 Wochen	nach 5 Wochen	nach 12 Wochen	nach 1 Jahr
5 Min.	—	—	—	—	—	—	—	—	—	—
10 „	—	—	—	—	—	—	—	—	—	—
15 „	—	—	—	—	—	—	—	—	—	—
30 „	—	—	Eben sichtbare Rötung.	Stat. idem.	Zunehmende Rötung.	Abblassung.	Abblassung.	—	—	—
60 „	—	Eben sichtbare Rötung.	Deutliche Rötung.	Zunehmende Rötung umschrieben.	Abhebung in kleinsten Blasen.	Schorfbildung.	Leichte Schuppung.	Gelblich pigmentiert.	Blassgelblich wie bei 30 Min. vom 14. I. 11 (siehe Tabelle 1).	Umschriebene gelbliche zarte Pigmentierung. Keine weisse Narbe in der Mitte.

fessor Hahn[1]) zu unseren Untersuchungen zur Verfügung gestellt wurde.

Das Mesothorium wurde bekanntlich im Jahre 1905 von Hahn zum ersten Male rein dargestellt, und zwar fand Hahn dieses Produkt auf Grund folgender Vermutung. Aus dem Rückstande einer Thorianitverarbeitung war es ihm kurz zuvor gelungen, eine radioaktive Substanz auszuscheiden, die, Radiothor genannt, in sehr verstärktem Masse alle Eigenschaften des Thoriums aufwies, in manchem aber ganz verschieden war. Hahn vermutete deshalb zwischen dem Thorium und Radiothor noch ein unbekanntes Zwischenprodukt, das er tatsächlich aus den Rückständen der Thoriumfabrikation herstellen konnte und Mesothorium nannte.

Das Mesothorium hat die verhältnismässig lange Zerfallsperiode von 5,5 Jahren, besitzt eine relativ starke β-Strahlung entspricht aber sonst in physikalischer Hinsicht fast vollkommen den Wirkungen reiner Radiumpräparate. Es fehlt ihm nur die Eigenschaft, α-Strahlen zu entsenden. Diese Strahlung geht aber, wie wir sehen werden, auch bei den Radiumpräparaten fast stets dadurch verloren, dass sie einer beträchtlichen dichten und dicken Hülle bedürfen, um nicht wie unser Radiumpräparat an Wert zu verlieren. Es mussten deshalb beide Präparate auf Grund ihrer rein physikalischen Eigenschaften theoretisch annähernd gleiche biologische Wirkungen ausüben, allerdings entsprechend ihrem Werte in verschieden langer Zeit. Was lehren da unsere Bestrahlungsversuche der normalen Haut bei denselben Personen?

Wie aus Tabelle 4 hervor geht, trat bei Bestrahlung mit 12 mg Mesothor, also einem dreifach so starken Präparat, aber mit einer stärkeren Filterdicke (0,1 gegen 0,01 Aluminium) eine Rötung der Haut bereits bei 5 Minuten Dauer ein (α Fig. 2), während bei 2,5 Minuten keinerlei Reaktion sichtbar wurde. Bei 5 Minuten verlor sich die Röte erst nach 8 Wochen wieder, während vergleichsweise bei 4,04 mg Radium und 10 Minuten Bestrahlungsdauer schon nach einer Zeit von 5 Wochen nichts mehr zu sehen war. Es ergibt sich also auch hier, dass Bestrahlungsdauer und Energiewert des Präparats in einem bestimmten Verhältnis zur Strahlungswirkung stehen: Denn um annähernd ein gleiches Erythem auf der normalen Haut zu erzeugen, genügte bei dem dreimal stärkeren Mesothoriumpräparat schon eine Zeit, die zwischen 2,5 und 5 = 3,7 Minuten lag, also etwa der dritte Teil der 10 Minuten, den das Radiumpräparat

[1]) Auch an dieser Stelle möchten wir hierfür, sowie für die vielfach so liebenswürdig gewährte Auskunft nochmals unseren verbindlichsten Dank zum Ausdruck bringen.

Tabelle 4. Bestrahlungsversuch mit Mesothorium (12 mg) bei 0,1 mm Aluminiumdecke (20×6 mm) a) auf der normalen Haut des Armes.

Dauer der Bestrahlg	unmittelb. nachher	nach 3 Stunden	nach 8 Tagen	nach 3 Wochen	nach 4 Wochen	nach 5 Wochen	nach 6 Wochen	nach 8 Wochen	nach 12 Wochen	nach 1 Jahr
1 Min.	—	—	—	—	—	—	—	—	—	—
2,5 „	—	—	—	—	—	—	—	—	—	—
5 „	—	—	Rötung umschrieben.	Grenzen etwas schärfer.	idem	idem	Noch eben sichtbar.	idem	Durch Wasseranwendung noch sichtbar zu machen.	
10 „	—	Eben sichtbare Rötung.	idem	Zunehmende Rötung und Schwellung.	Abnehmende Grösse 20 × 6 mm.	idem	Zunehmende Röte, danach kleinste Bläschenbildung.	Kleieförmige Abschuppung.	Gelblich pigmentierte Stelle.	Stets noch eben sichtbar.
20 „	—	Eben sichtbare Rötung.	Umschrieben und breiter.	Zunehmende Rötung und Schwellung, an Ausdehnung grösser.	Feuerrote Schwellung, Druckempfindlichkeit, Jucken. 28 × 9 mm.	Himbeerrot m. 10 kleinsten Bläschen, 5 Tg. früher als bei 10 Min. Dauer.	Abblassung, Schuppung in grossen Fetzen.	idem	Gelblich, pigmentiert, begrenzt u. grösser als bei 10 Min.	Stets noch eben sichtbar, umschriebener als bei 10, mit Härchen besetzt wie normal.
	b) bei chronischem Ekzem			14 Tage	3 Wochen	4 Wochen				
45 „	—	Rötung.	Rötung u. leichte Schwellung.	Starke Schwellung.	Zunahme der Schwellung, Blasenbildg. (siehe Fig. 3).	Schorfbildung.	Ulcus abgeheilt.	Wenig sichtbare weiche Narbe		
90 „	—	Rötung.	Rötung u. Schwellung.	Blasenbildung, infiltrierte Umgebung, am 18. Tage Ulcus (siehe Fig. 4 *b*).	Eiterndes Ulcus.	Ulcus geheilt.	Wenig sichtbare weiche Narbe			

zur gleichen Wirkung benötigte. Physikalische und biologische Mes-

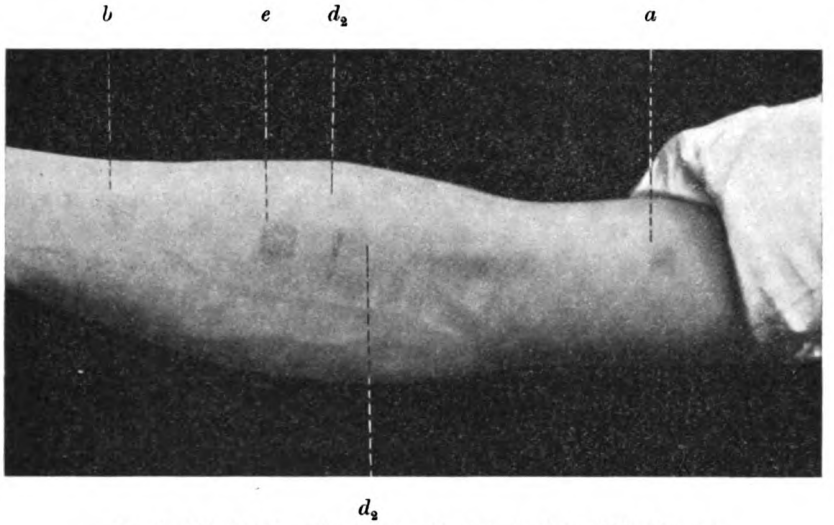

Fig. 3. Mit Radium bestrahlte Haut (vgl. Taf. XIV, Fig. 2).

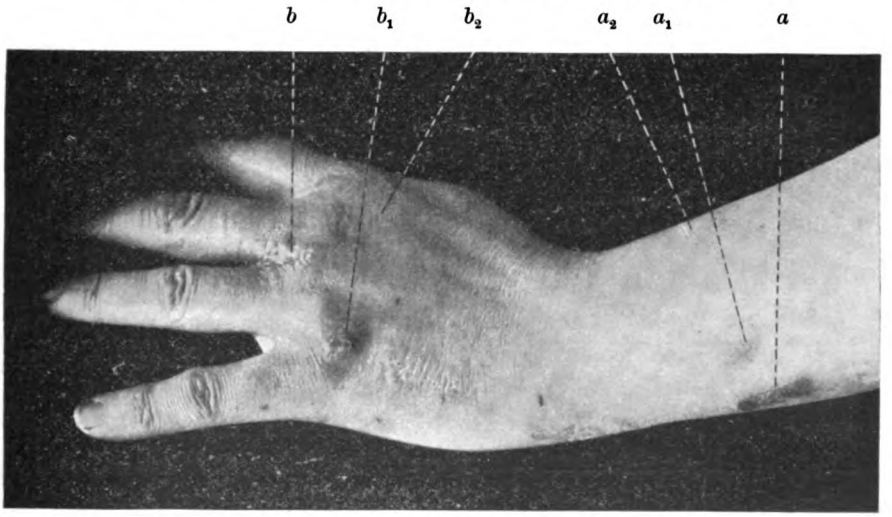

Fig. 4. Mit Mesothorium bestrahlte Haut (Krause).

a	3 Wochen	nach	Bestrahlung	von	45	Minuten (Tabelle 4*b*).
b	18 Tage	„	„	„	90	„ „
a_1	3 Wochen	„	„	mit	Radium	45 Minuten.
a_2	3 „	„	„	„	Polonium	45 Minuten.
b_1	18 „	„	„	„	Radium	90 Minuten.
b_2	18 „	„	„	„	Polonium	90 Minuten.

sungen stimmen also gut überein. Blasenbildung trat mit dem Meso-

thoriumpräparat bereits nach 3 Wochen bei einer Bestrahlungsdauer von 45 Minuten, nach 14 Tagen bei 90 Minuten ein (vgl. Fig. 3*a* u. *b*, S. 357). Bezüglich der Abheilung des Geschwüres zeigten sich analoge Verhältnisse. Das Mesothor unterscheidet sich also auch in seiner Wirkung auf die Haut nicht von gleichstarken Radiumpräparaten.

Tabelle 5 zeigt endlich die Reaktion der normalen Haut auf Bestrahlung mit Polonium, bekanntlich dem letzten aktiven Präparat, das sich aus der Radiumemanation wieder niederschlägt. Es entsendet nur α-Strahlen. Zu unseren Versuchen benutzten wir 10 mg, die auf Kupferblech in einer Fläche von 10 × 20 mm gleichmässig verteilt aufgetragen waren. Die ersten Andeutungen eines Erythems zeigten sich bei 10 Minuten Einwirkung, waren aber schon nach 10 Stunden wieder verschwunden. Bei 90 Minuten Bestrahlungsdauer (Fig. 4 b_2, S. 357) entstand eine umschriebene Rötung, die in den ersten Wochen an Intensität zunahm, Blasenbildung nicht verursachte, nach 4 Wochen vollständig verschwand; also entsprechend den leicht absorbierbaren Strahlen auch nur ganz oberflächliche Hautreaktion selbst bei langer Einwirkung hervorrief. Bei dieser obflächlichen Wirkung wird man sich also von α-Strahlen in therapeutischer Hinsicht auch wenig zu versprechen haben.

Tabelle 5. Bestrahlungsversuche auf der normalen Haut mit 10 mg Polonium auf Kupferplatte ausgebreitet in einer Fläche von 10 × 20 mm ohne Hülle.

Dauer der Bestrahlung	unmittelbar nachher	nach 3 Stunden	nach 24 Stunden	nach 3 Tagen	nach 8 Tagen	nach 14 Tagen	nach 3 Wochen	nach 4 Wochen	nach 5 Wochen
5 Min.	—	—	—	—	—	—	—	—	—
10 „	—	—	Rötung ohne scharfe Grenzen.	—	—	—	—	—	—
15 „	—	—	idem	—	—	—	—	—	—
30 „	—	—	idem	—	—	—	—	—	—
90 „	—	—	Begrenzte Rötung.	Zunahme der rosarot. Färb. 10 × 20 mm.	Kleieförmige Abschuppung.	Abblassung der Rötung.	idem	Schwach rosarot m. scharfer Begrenzung.	—

Die mikroskopische Unter-

suchung des am 40. Tage nach der Bestrahlung excidierten Hautstückes gab folgenden Befund (vgl. Taf. XIV, Fig. 5):

Links normale Haut: In der Mitte des Präparats fehlt das Epithel gänzlich. Statt dessen sieht man ein derbfaseriges, regelmässig geschichtetes Narbengewebe mit wenigen Kernen. Die nach der Tiefe zu folgenden oberflächlichen Schichten des Bindegewebes sind noch stark entzündlich infiltriert. Die Rundzellen sind haufenförmig angeordnet. Daneben reichliche polynucleäre Leukocyten.

In der Nachbarschaft des so veränderten Gewebes springen die Epithelleisten vor, und die oberflächliche Schicht der Cutis ist kleinzellig infiltriert, namentlich in der Umgebung der Gefässe. An den Gefässwänden keine Veränderung mehr, dagegen enthält das Lumen einzelner Gefässe auffallend viel Leukocyten. Haare fehlen, der Haarschaft ist ödematös, die Zellen sind stark gequollen und haben die regelmässige Form verloren. Kerne unregelmässig gestaltet, einzelne Zellen auffallend gross, enthalten mehrere Kerne und Reste von Kernen. An einer Stelle hat sich ein Hohlraum durch Ansammlung von Flüssigkeit gebildet, in dem nekrotische Zellen schwimmen.

An den Randpartien ist das Präparat von frischem Blut durchsetzt (Folgen der Excision). Keine Veränderung an den Drüsen und den elastischen Fasern. Spärliche Plasmazellen, keine eosinophilen Zellen.

Nach dieser biologischen Wertung und Messung der radioaktiven Präparate auf der eigenen Haut konnten wir wohlgerüstet in experimentelle Studien am Auge eintreten. Am Kaninchen zunächst suchten wir festzustellen die Wirkung unserer Präparate:

1. auf die normalen Teile des Augapfels,
2. auf aseptische äussere Verletzungen des Augapfels,
3. auf infizierte Wunden des Augapfels.

Aus der Tabelle 6 geht durch Vergleich der Versuche von Nr. 2 und 5 hervor, wie wichtig die gleichmässige Ausbreitung der radioaktiven Substanzen ist: Kurzdauernde Expositionen von 3—10 Minuten unmittelbar auf die Cornea mit 10 mg Radium in der Glashülse riefen schon nach 2 Wochen vorübergehende Trübungen hervor, die bei 3 Minuten Dauer 5 Tage, bei 10 Minuten 14 Tage anhielten. Nachdem das Radium aber in dem oben skizzierten Apparat gleichmässig ausgebreitet war, gleichzeitig allerdings auch in seiner Radioaktivität entsprechend einer Gewichtsmenge von 5,8—4,8 mg gesunken war, konnte selbst eine 2 stündige Bestrahlung Trübung der Cornea nicht mehr herbeiführen. Ebenso verursachte das an Radioaktivität stärkere Mesothoriumpräparat (12 mg) in der gleichmässigen Ausbreitung keine Erscheinungen auf der Cornea, bis zu einer Strahlungsdauer von 30 Minuten (Tab. 6, Nr. 8). Schon aus diesem Grunde

Tabelle 6. Orientierende Versuche über die Wirkung von

Nr.	Tag	Radium oderMesothorium	Energiewert	Bestrahlungsart	Bestrahlungsdauer	unmittelbar	1. Tg.	4. Tg.
1	20. X. 10	Radium	10 mg	Unmittelbar in Glashülse in Form von 2 Klümpchen.	3 Min.	—	—	—
2	12. XI. 10	„	10 mg	„	10 Min.	Pericorneale Injektion ob.	—	—
3	4. XII. 10	„	5,8 mg	Im Apparat u. unter Oberlid befestigt.	30 Min.	—	—	—
4	6. XII. 10	„	5,8 mg	„	1 Std.	—	—	—
5	20. XII. 10	„	4,8 mg	Apparat unter Oberlid festgenäht.	2 „	Mässige Reizung, Pup. <.	—	—
6	26. II. 11	„	3,0 mg	„	20 „	Keratit. in Ausdehnung des Apparates, Pup. <, starke pericorneale Inj. u. Conjunctivitis.	idem	Abnehmend
7	8. IV. 11	Mesothorium	12 mg	Apparat unter dem Lide festgenäht.	15 Min.	Pericorneale Inj.	—	—
8	25. III. 11	„	„	„	30 Min.	„	—	—
9	7. IV. 11	„	„	„	3 Std.	Keratitis, Pup. <.	idem	Reizlos, noch leichte Trübung der Cornea, Pup. bds. gleich.
10	13. V. 11	„	„	„	8 „	Reizlos, Pup. <.	Reizlos, Pup.<.	Conjunctivitis, Pup. <.
11	19. IV. 11	„	„	„	8 „	Pup. <.	Pup.<.	Conjunctivitis.

Radium und Mesothorium auf das normale Kaninchenauge.

Bestrahlungswirkung nach Zeit						
1. Woche	2. Woche	3. Woche	4. Woche	6. Woche	8. Woche	12. Woche
—	Vom 9. bis 14. Tg. eine hauchartige Trübg. d. Cornea.	—	—	—	—	—
—	Obere Hälfte der Cornea erbsengross oberflächlich getrübt.		—	—	—	—
—	—	—	—	—	—	—
—	—	—	—	—	—	—
—	—	—	—	—	—	—
idem	idem	Pericorneale Injektion stärker.	idem	Cornea ohne Besonderheit., reizlos, Pup. noch <.	—	—
—	—	—	—	†		
—	—	—	—	—	—	—
Reizlos, ganz leichte Trübung.	†					
Zunahme.	idem	Keratitis, Lidschwellung, starker Haarschwund.	Lider geschwürig belegt.	Cornea im unteren Teil getrübt, mit reichl. Gefäss., geringer Reizung, Unterlid mit sichelförmigem Defekt.	Epithelisiert, geringe Reizung, sonst Stat. idem.	Haarschwund der Lider, Unterlid vernarbter Defekt, Cornea trübe.
idem	Arrodierte Lidränder, starke Reizung.	Starke Reizung, Cornea getrübt, Haarschw.	Abschwellung, Ulcus corneae idem.	Ulcus geheilt m. Narbe, noch starke Conjunctivitis und Blepharitis.	†	

Nr.	Tag	Radium oder Mesothorium	Energiewert	Bestrahlungsart	Bestrahlungsdauer	unmittelbar	1 Tg.	4. Tg.
12	15. V. 10	Mesothorium Meerschweinchen	12 mg	Über dem Oberlide festgenäht.	8 Std.	Conjunctivitis, Dermatitis.	idem	idem

ist die früher fast ausschliesslich verwandte Methode der Bestrahlung in Glashülse zu verwerfen.

20 stündige Bestrahlung mit dem Radiumpräparat (Nr. 6), das bei einer Radioaktivität von 3,0 mg unmittelbar auf die Hornhaut und unter das Unterlid geschoben und festgenäht war, rief sofort oberflächliche Keratitis hervor, die nach Ablauf des traumatischen Reizes zwar geringer wurde, immerhin doch 6 Wochen brauchte zur narbenlosen Abheilung. Die Pupillenverengerung schwand nach dieser Zeit gleichfalls. Bei der mikroskopischen Untersuchung des $^1/_2$ Jahr nach der Bestrahlung enucleierten Augapfels liessen sich pathologische Veränderungen nirgends mehr nachweisen.

Bestrahlungen mit unserem Mesothorpräparat (Nr. 7 ff.) riefen bei 3 stündiger Dauer oberflächliche Hornhautentzündungen von 1 Woche Dauer hervor, bei 8 stündiger Dauer Geschwüre, die nach 6 Wochen abheilten, aber dauernde Narben hinterliessen. Die Erscheinungen an der Haut der Lider (Ausfall der Wimpern, Geschwüre) waren stets intensiver als auf der der Schleimhaut und Hornhaut. Bei einem Meerschweinchen (Nr. 12) gesellte sich bei gleichlanger Bestrahlung zum Ulcus corneae in der 3. Woche Hypopyon; innerhalb eines Monats nach der Bestrahlung erlag es der Erkrankung. Ob dies als eine Folge der Bestrahlung anzusehen war, konnte auch die Sektion nicht zweifelsfrei erweisen:

Also gleichmässig flächenhafte Ausbreitung der strahlenden Masse wirkt erst später reizend und zerstörend auf das Gewebe ein als die Form von grösseren Klumpen. Bestrahlung der Cornea durch direktes Auflegen und Festnähen des Radiumpräparats bis zu 2 Stunden führte keinerlei krankhafte Veränderungen herbei (4,8—5,8 mg Radium), erst 20 stündige Bestrahlung (3 mg Radium) erzeugte eine Keratitis superficialis, die nach 6 Wochen narbenlos abheilte, weder funktionelle, noch pathologisch-anatomisch sichtbare Veränderungen zurückliess. Das Mesothoriumpräparat (12 mg) rief bei 3 stündiger

Bestrahlungswirkung naeh Zeit						
1. Woche	2. Woche	3. Woche	4. Woche	6. Woche	8. Woche	12. Woche
Zunahme der Erscheinungen.	Starke Schwellung der Lid., Haarschwund, Cornea total getrübt.	Ulcus corneae, Hypopyon.	†	Meerschweinchen.		

Dauer 8 Tage lang eine vorübergehende Keratitis superficialis, bei 8 stündiger Dauer Geschwüre und dauernde Narben hervor[1]).

Die folgende Tabelle 7 zeigt die Wirkung der Bestrahlung des experimentell verletzten Auges mit und ohne nachherige Infektion. Nachdem die Versuche, das gesunde Kaninchenauge mit dem verschiedensten Eiter oder Reinkulturen zu infizieren, stets erfolglos geblieben waren, erzeugten wir auf der Cornea abgestufte Verletzungen, infizierten sofort hinterher, bestrahlten aber erst einige Tage später, um vorerst einen Überblick über Gleichmässigkeit oder Unterschiede im klinischen Verlauf zu gewinnen. Mehrere Tiere gingen leider an interkurrenten Darmerkrankungen ein, ehe das Bestrahlungsresultat in Erscheinung treten konnte. Sie sind in der Tabelle nicht mit aufgeführt. Auch Nr. 1 und 3 sind infolge des frühzeitigen Todes nicht eindeutig zu verwerten. Bei den andern Tieren aber war ein Einfluss der Bestrahlung nicht von der Hand zu weisen, insofern als auf dem bestrahlten Auge Narbenbildung und Heilung früher eintrat als auf dem unbestrahlten. Besonders Nr. 5 spricht bei mindestens gleicher Intensität der Erkrankung für den Strahlungserfolg insofern, als das unbestrahlte Kontrollauge durch die Infektion vernichtet wurde. Auch bei Nr. 6 heilte das 16 Tage alte Ulcus 2—3 Wochen nach der Bestrahlung ab. Diesen experimentellen Versuchen entsprechen, wie wir später sehen werden, auch Resultate der Bestrahlungen bei chronischen Geschwüren der menschlichen Hornhaut (siehe S. 375, Marie Z.).

Die Frage, ob auf die chemisch gereizte „sensibilisierte" Conjunctiva und Cornea ein stärkerer Bestrahlungseffekt ausgeübt wurde, sollten Versuche zeigen, die in der folgenden Tabelle 8 zusammengestellt sind. Es wurde zu diesem Zweck eine bestimmte Menge (0,1 ccm) einer Dioninlösung (6,6 %) intracorneal am oberen Limbus

[1]) Diese Resultate bestätigt im wesentlichen H. Chalupecky in einer soeben in der Zeitschrift böhmischer Ärzte erschienenen Arbeit (39).

Tabelle 7. Bestrahlung des experimentell verletzten und infizierten Auges.

Laufende Nr.	Kaninchen-Nr.	Art der Verletzung und klinischer Verlauf vor der Bestrahlung	Art der Bestrahlung, mehrere Tage nach d. Verletzung. Mesothorium = 12 mg od. Radium = 2,6 mg	Nach der Bestrahluug					Erfolg
				1. Tag	4. Tag	8. Tag	14. Tag	3. Woche	
1	10	Perforierende Verletzung m. schmalem Messer ohne Infektion. Erkrankung vom 4. Tage ab r. > l.	R. Am 4. Tage Radium 2×20 Minuten.	Ulcus.	>	>	Ulcus m. Hypopyon und Pannus.	† 20. Tag.	Bestrahlung des schwerer erkrankten Auges, innerhalb 14 Tagen kein Erfolg. Vorzeitiger Tod.
			L. —	„	<	<	Abgeheilt.		
2	37	Verletzung ohne Perforation mit Trepan. Infektion mit Reinkultur - Pneumocokken. Erkrankung r. > l. vom 3. Tage ab.	R. —	„		<		Vernarbt.	Auf dem bestrahlten und und leichter erkrankten Auge frühere Heilung.
			L. 3. Tg. Radium. 20 Min.	bds. =	Ulcus <.	>	Vernarbt.		
3	36	Perforier. Verletzung mit Trepan. Infektion mit Conjunctivaleiter. Erkrankung r. > l. vom 3. Tage.	R. 3. Tg. Radium. 20 Min.	Ulcus.	idem	<	† 9. Tag.		Auf dem bestrahlten und schwerer erkrankten Auge Besserung >. Vorzeitiger Tod.
			L. —	Ulcus.	idem	>			
4	9	Perforierende Verletzung m. Trepan. Infektion m. Reinkultur, Staphylocokken. Erkrankung r. > l., vom 2. Tage ab.	R. —	Ulcus mit Trübung d. Cornea.	Ulcus mit Pannus.	Ulcus mit Pannus	Ulcus mit Pannus.	Vgl. Nr. 6.	Auf dem bestrahlten und leichter erkrankten Auge schnelle Heilung. Auf dem andern Ulcus unverändert.
			L. 2. Tg. Mesothor. 30 Min.	Reizlos.	Vernarbt.				
5	35	Punktion der Cornea. Infektion m. Pneumocokkeneiter vom Hypopyon. Erkrankung r. > l., vom 3. Tage ab.	R. 3. Tg. Mesothor. 30 Min.	Ulcus mit Hypopyon.	Reizlos, fast verheilt.			†	Auf dem bestrahlten Auge Heilung; auf dem andern Buphthalmus und Verlust.
			L. —	Ulcus >.	Ulcus >, m. Pannus.	Ulcus mit Pannus.	Buphthalmus.		
6	9	Ulcus von Nr. 4 am 16. Tage bestrahlt.	R. 16. Tg. Mesothor. 20 Min.		Reizlos, Pannus geringer.	Pannus fort.	Geheilt.		Heilung des chronischen Ulcus 14 Tage nach der Bestrahlung.
			L. —						

Tabelle 8. Bestrahlung des Kaninchenauges vor und nach Injektion einer Dioninlösung (6,6 %).

Lfde. Nr.	Nr. des Kaninchens	Beiderseits 0,1 ccm Dionin (6,6 %) am oberen Limbus	Bestrahlung	3 Stunden	1. Tag	3. Tag	8. Tag	14 Tage	3 Wochen	4 Wochen
1	116	Bestrahlung vorher.	R. —.	Blase in V.-Kamm.	—	—	—	—	—	—
			L. Auge 10 Min. Radium.	Inf. bis zur Cornea. Mitte.	Infiltrat, starke Reizung.	Infiltrat geringer.	—	—	—	—
2	108	„	R. —.	Infiltrat.	Infiltrat.	—	—	—	—	—
			L. Auge 20 Min. Radium.	„	„	>Reizung.	—	—	—	—
3	109	„	R. —.	Blase in V.-V.	—	—	—	—	—	—
			L. Auge 10 Min. Mesothorium.	Ödem >.	Infiltrat, Reizung>.	—	—	—	—	—
4	111	Bestrahlung nachher.	R. —.	Blase in V.-V.	Conj. gering.	—	—	—	—	—
			L. Auge 10 Min. Radium.	Geringes Ödem.	„	—	—	—	—	—
5	112	„	R. —.	Ödem.	Umschriebene Rötung.	—	—	—	—	—
			L. Auge 20 Min. Radium.	„	>Reizung	idem	> Infiltr.	Infiltrat gering noch starke Conj.	Conj.	—
6	113	„	R. —.	Infiltrat.	Infiltrat, geringe Reizung.	Infiltrat	Infiltrat.	Infiltrat.	†	
			L. Auge 10 Min. Mesothorium.	Ödem und Blutung.	—	—	—	—		

beiderseits eingespritzt und das eine Auge vor oder nach der Injektion einer verschieden langen Bestrahlung (10—20 Minuten mit 2 mg Radium oder 12 mg Mesothor) ausgesetzt. Abgesehen von einer grösseren Reizung bei vorheriger Bestrahlung waren dauernde stärkere klinische Symptome niemals zu erkennen. Das Infiltrat verschwand mit und ohne Bestrahlung restlos innerhalb einiger Tage. Es fehlte auch hier jede Wirkung auf der normalen Horn- und Bindehaut bis zu einer Dauer von 20 Minuten trotz unmittelbarer Bestrahlung. Im Vergleich zu der eintretenden Veränderung der Haut ist also das Auge gegen Bestrahlung wesentlich resistenter.

Um im Verlaufe der Erkrankung auch alle plötzlichen Abweichungen, die mit der Bestrahlung in keinem Zusammenhange standen, mit Sicherheit ausschliessen zu können, genügten uns die bisherigen Untersuchungen bei den mehr oder weniger akut verlaufenden Fällen noch nicht, fanden aber in den Experimentaluntersuchungen über Tuberkulose, die zurzeit Krusius an unserer Klinik anstellte, eine Ergänzung, die für unsere Bestrahlungszwecke sich ausserordentlich zu eignen schien. Denn um die erst so relativ spät einsetzenden manifesten Wirkungen des Radiums und Mesothoriums an Krankheitsprozessen studieren zu können, brauchten wir eine chronische Krankheit von einem gerade so ausgesprochen typischen Verlauf wie ihn die experimentelle Augentuberkulose des Kaninchens zeigt. Impft man eine Emulsion einer trocken gepressten Perlsucht Bacillen-Bouillonkultur mit physiologischer Kochsalzlösung intracorneal oder in die vordere Kammer, so tritt der Konzentration der Lösung entsprechend nach einer bestimmten im voraus zu berechnenden Inkubation ein klinischer Symptomenkomplex am Auge ein, der mit tuberkulösen Knötchen auf der Regenbogenhaut beginnt, als Pannus auf die Hornhaut übergreift, Vergrösserung des Augapfels (Buphthalmus) bedingt und nach Perforation der Hornhaut Schwund des Augapfels herbeiführt (Phthisis bulbi). Wie Krusius bereits festgestellt hatte, traten diese Symptome vom 20—22. Tage nach der Impfung in Erscheinung, wenn man von einer Konzentration im Gewichtsverhältnis von 1 : 10 Millionen 0,05 ccm oder 0,000 002 mg Tuberkelbacillen verimpfte.

An der Hand dieser Methode suchten wir die Wirkung unseres Radium- und Mesothoriumpräparates festzustellen:

1. auf die Bakterienemulsion,

2. auf den Verlauf der klinischen Erkankung, wenn das Auge vor der Impfung bestrahlt wurde,

3. auf den Verlauf der klinischen Erkrankung, wenn das Auge nach der Impfung im Inkubationsstadium, aber vor dem Ausbruch der klinischen Symptome bestrahlt wurde (prophylaktische Bestrahlung),

4. auf den Verlauf der klinischen Erkrankung, wenn nach dem Ausbruche der klinischen Symptome bestrahlt wurde (therapeutische Bestrahlung).

Über die baktericide Wirkung der Radiumstrahlen finden wir in der Literatur noch recht verschiedene Urteile. Dass die α-Strahlen eine erhebliche bakterientötende Wirkung haben, steht wohl allgemein fest. Da diese Strahlen aber durch die Hülle der therapeutisch verwandten Präparate fast stets vernichtet werden, kommen in praxi nur β- und γ-Strahlen in Betracht. Wickham und Dégrais (22) leugnen die Baktericidie der Radiumstrahlen überhaupt, Birch-Hirschfeld (21) stellt sie weit hinter der elektiven Wirkung auf bestimmte Zellarten zurück, Hoffmann, Caspari, Pfeiffer und Friedberger, Strassmann u. A. sahen überhaupt entwicklungshemmende Einflüsse nur dann, wenn Bestrahlungsdauer und Energiemenge so gross war, dass eine therapeutische Verwendung nicht mehr in Betracht kommen kann. In gewissem Sinne bestätigte in den Sitzungen der medizinischen Gesellschaft im März d. J. auch Wolf unsere schon auf der 27. Versammlung der ophthalmologischen Gesellschaft zu Heidelberg vorgetragenen Resultate mit Mesothoriumstrahlen. Er demonstrierte tuberkulöse Präparate von Kaninchen, die nach Infektion von fünftägig mit 10 mg Radium bestrahlten Tuberkelbacillen noch erkrankt waren. Bei Bestrahlung der Tuberkelbacillen mit 20 mg Mesothorium dagegen blieben die Tiere bei einer Bestrahlung von mehreren Tagen (6) gesund, bei 1—2 Tagen erkrankten einige, bei 20 Stunden starben sämtliche.

Wie aus unseren Tabellen 9, 10, 11 hervor geht, ergeben die mit Krusius zusammen ausgeführten Impfungen zunächst eine ganz auffallende Konstanz des klinischen Verlaufes der Kontrolltiere: 20 bis 22 Tage nach der Impfung entwickelten sich die Knötchen auf der Iris oder bei intracornealer Injektion am Limbus corneae als Infiltrat, in der 8. Woche nach der Impfung kam es bei dem stark vergrösserten Auge zur Perforation der Cornea. Spontane Ausheilung erfolgte niemals. Die Schwankungen im klinischen Verlaufe nach der Injektion mit der bestrahlten Lösung mussten deshalb zweifelsohne auf den Einfluss der Bestrahlung der Tuberkelbacillen zurückgeführt werden.

Bei der Bestrahlung der Tuberkelbacillenemulsion des inzwi-

Tabelle 9. Bestrahlung der Tuberkelbacillenemulsion vor der Einspritzung.

Inkubation.

Knötchen auf Iris.

Perforation.

Erklärung:

Bestrahlte Tb. = fein gestrichelt.

Nicht bestrahlte Tb. = dick gestrichelt.

Zahlen 20, 22 usw. = Tag nach der Injektion.

Lauf. Nr.	Kaninchen-Nr.	Datum der Tb.-Injektion	Bestrahlungsdauer	Auftreten der klinischen Symptome nach Wochen													
				1	2	3	4	5	6	7	8	9	10	11	12	13	14
1	33	Radium 2 mg 9. III. 11	R. —				22										
			L. = 15 Min.				22										
2	16	Radium 2 mg 9. III. 11	R. —				20										
			L. = 25 Min.				20										
3	17	Radium 2 mg 9. III. 11	R. —				22										
			L. = 40 Min.				22										
4	108	Radium 2 mg 7. VII. 11	R. = 23 Std.														
			L. —														
5	109	Radium 2 mg 8. VII. 11	R. = 47 Std.					29									
			L. —				22										

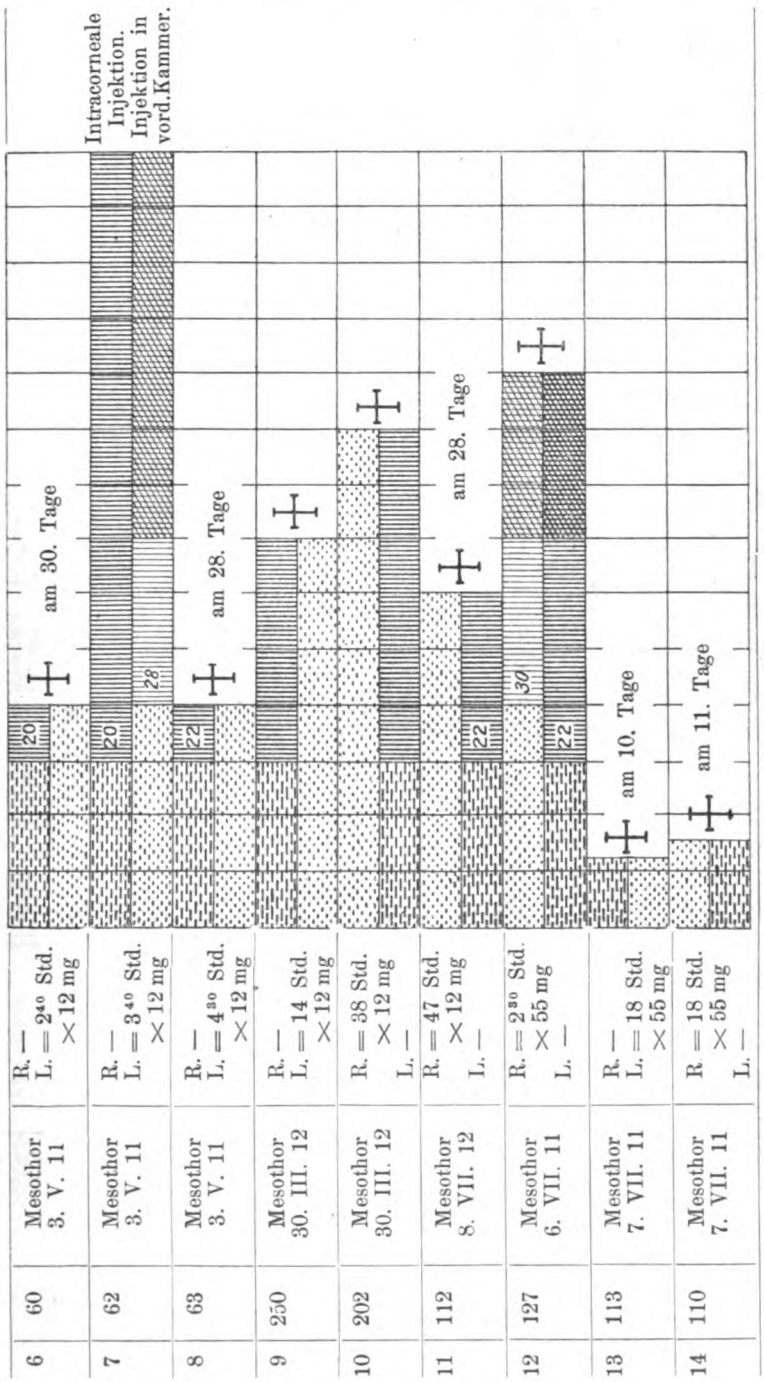
Intracorneale Injektion. Injektion in vord. Kammer.
am 30. Tage
am 28. Tage
am 28. Tage
am 10. Tage
am 11. Tage
20
20
28
22
22
30
22
22
6 60 Mesothor 3. V. 11 R. — L. = 2⁴⁰ Std. X 12 mg
7 62 Mesothor 3. V. 11 R. — L. = 3⁴⁰ Std. X 12 mg
8 63 Mesothor 3. V. 11 R. — L. = 4³⁰ Std. X 12 mg
9 250 Mesothor 30. III. 12 R. — L. = 14 Std. X 12 mg
10 202 Mesothor 30. III. 12 R. = 38 Std. X 12 mg L. —
11 112 Mesothor 8. VII. 12 R. = 47 Std. X 12 mg L. —
12 127 Mesothor 6. VII. 11 R. = 2³⁰ Std. X 55 mg L. —
13 113 Mesothor 7. VII. 11 R. — L. = 18 Std. X 55 mg
14 110 Mesothor 7. VII. 11 R = 18 Std. X 55 mg L. —

Tabelle 10. Bestrahlung des Kaninchenauges unmittelbar und 3 Tage nach der Tb.-Injektion.

Lauf. Nr.	Kan.-Nr.	Bestrahlungsart und Datum	Bestrahlungsdauer	1. Woche	2. Woche	3. Woche	4. Woche	5. Woche	6. Woche	8. Woche	9. Woche	10. Woche	11. Woche	12. Woche	13. Woche
1	18	Radium 9. III. 11	R. —		r > l.	20									
			L. nachher 5 Min.			20									
2	19	Radium 9. III. 11	R. —		l. > r	22									
			L. nachher 10 Min.			22									
3	20	Radium 9. III. 11	R. —		bds	22									
			L. nachher 15 Min.			22									
4	64	Mesothorium 3. V. 11	R. —												
			L. 3 Tage nachher = 3 Min.												
5	65	Mesothorium 3. V. II	R. —		bds	20									
			L. 3 Tage nachher = 15 Min.			20									
6	66	Mesothorium 3. V. 11	R. —		bds	22									
			L. 3 Tage nachher = 1 Stunde				30								

Erklärung:

Inkubation. Klinische Erkrankung. Perforation. R. > l. = rechts klinische Erkrankung stärker.

Tabelle 11. Bestrahlung des Kaninchenauges nach der Tb-Injektion und nach Ausbruch der klinischen Erscheinungen.

Lauf. Nr.	Nr. des Kaninch.	Tag der Impfung	Ort der Impfung	1. Woche	2. Woche	3. Woche	4. Woche	5. Woche	6. Woche	7. Woche	8. Woche	9. Woche	10. Woche	
1	59	2. V. 11 Radium	Vord. Kammer	R.	r > l	22				10 Min.	10 Min.	15 Min.		Keine Ausheilung.
				L.		22								
2	15	9. III. 11 Radium	Vord. Kammer	R.	l > r	20								Bulbus-Sektion: bds. zahlr. Tb.-Knoten auf der Iris mit Blutungen.
				L.		20	30 Min.	30 Min.						
3	24	9. III. 11 Radium	Vord. Kammer	R.	l > r	18								L. > r. gereizt.
				L.		18	60 Min.							
4	84	18. V. 11 Radium	Vord. Kammer	R.	bds =	22	90 Min.							Bds. gleich schwerer Verlauf.
				L.		22								
5	81	18. V. 11 Radium	Vord. Kammer	R.	bds =	22								Gr. stärkere Gefässentwicklung. Bds. Perforation.
				L.		22	15 Min.	15 Min.		15 Min.				
6	79	18. V. 11 Radium	Vord. Kammer	R.	bds =	22								R. Perforation früher, sonst kein Unterschied.
				L.		22	15 Min.	15 Min.		15 Min.				
7	97	24. V. 11 Mesothorium	Vord. Kammer intracorn.	R.	10 Min.	10 Min.		10 Min.		keine Ausheilung				Buphthalmus, fortschreitendes Infiltrat, Iritis.
				L.	10 Min.	10 Min.		10 Min.						

schen auf 2 mg gesunkenen Radiumpräparat war unter 1 Stunde Dauer die Wirkung so gering, dass die Inkubation in keinem Falle herausgeschoben wurde (Nr. 1, 2, 3 Tabelle 9). Ganz ohne Einfluss blieb sie jedoch nicht, denn in Nr. 1 und 2 wurde die typische Perforation um 3 Wochen verzögert, während sie allerdings wieder im 3., noch 15 Minuten länger bestrahlten Falle mit dem Kontrollauge zu gleicher Zeit (Nr. 3) erfolgte. Bei 23 stündiger Bestrahlung ging das Tier leider vorzeitig ein (Nr. 4), bei 47 Stunden traten die Tb.-Knötchen 8 Tage später als auf dem Kontrollauge ein (Nr. 5). Eine absolute baktericide Wirkung bis zu 47 Stunden konnte also mit diesem Radiumpräparat nicht erzielt werden.

Bei dem 12 mg starken Mesothoriumpräparat dagegen war die Inkubationszeit schon von 2^{40} Stunden an verlängert (Nr. 6—8), bei 14 Stunden trat absolute baktericide Wirkung ein (9—11). Bei erhöhter Dosis auf 55 mg unter Glimmerfenster war die Inkubation bei $2^1/_2$ Stunden Bestrahlung um 8 Tage verlängert (Nr. 12), bei längerer Dauer (18 Stunden) gingen leider die Tiere wieder vorzeitig ein (Nr. 13—14). Wir erhielten also, wenn wir die angewandte Radioaktivität in mg und Bestrahlungsdauer multiplizieren: für Radium Perforationsaufschub in einigen Fällen bei $<$ 2 mg-Stunden, Inkubationsverlängerung von 2—94 mg-Stunden; für Mesothorium (12 mg) Inkubationsverlängerung bei $>$ 32 mg-Stunden, keine Infektion mehr (absolute Baktericidie) bei $>$ 168 mg-Stunden; für Mesothorium (55 mg) Inkubationsverlängerung bei $<$ 138 mg-Stunden. Die absolute Baktericidie liegt also zwischen 138 und 168 mg-Stunden, darunter von 2—138 Stunden gibt es eine nur relative Baktericidie. Auf grössere oder geringere Baktericidie beim Radium oder Mesothorium zu schliessen, ist bei dem vorzeitigen Tod vieler Tiere leider nicht möglich. Sehr gross können die Unterschiede aber nicht sein, da bis zu 94 mg-Stunden beim Radium und 139 mg-Stunden beim Mesothorium die klinische Reaktion die gleiche war.

Wie gering immerhin die baktericide Wirkung der radioaktiven Strahlung ist, geht aus einem Vergleich mit der Sonnenstrahlung hervor, der wir dieselbe Tb.-Emulsion auf der Erde in Berlin und in 5—6000 m Höhe im Ballon aussetzten. Bei 15 Minuten hatten wir auf der Erde eine Verlängerung der Inkubationszeit um $3^1/_2$ Woche, bei 30 Minuten absolute Baktericidie: das infizierte Auge erkrankte nicht mehr. In *5—6000 m* war sogar diese Abtötung der Tuberkelbacillen schon erreicht, wenn die Emulsion weniger als 5 Minuten besonnt wurde (40, S. 399).

Die Bestrahlung des Kaninchenauges vor der Injektion der Tb.-Emulsion bei einer Dauer von 5—45 Minuten mit Radium oder Mesothorium konnte keinerlei wesentliche Unterschiede herbeiführen.

Bestrahlung des Auges unmittelbar nach der Injektion ergab, wie die Tab. 10 zeigt, bei Radiumbestrahlung eine verzögerte Perforation, beim Mesothorium dagegen auch eine um 10 Tage verlängerte Inkubation bei einstündiger Bestrahlung (Nr. 6).

Die Bestrahlungseffekte nach Ausbruch der klinischen Erscheinungen in Dosen von 15—60 Minuten mit Mesothorium ein- und mehrere Male zeigt die Tab. 11. Niemals gelang eine Ausheilung oder wesentliche Besserung der Augentuberkulose sowohl bei Impfung in die vordere Kammer wie intracorneal, selbst wenn noch einige Tage vor Ausbruch der klinischen Erscheinungen im Inkubationsstadium mit den Bestrahlungen begonnen wurde[1]). Einstündige Sonnenbehandlung dagegen 8 Tage vor dem Inkubationsende konnte den Eintritt der klinischen Erscheinungen noch um 8 Tage hinausschieben und die Schwere des klinischen Verlaufes wesentlich mildern[2]).

Aus diesen Versuchen ergab sich also, dass den radioaktiven Strahlen auch ohne α-Strahlen — denn dem Mesothorium fehlen solche bekanntlich — zweifellos eine baktericide Wirkung zukommt, die allerdings im Vergleich zu andern Strahlen gering ist und eine bedeutende Zeit benötigt. Sie wurde erst absolut, wenn unser 12 mg starkes Mesothoriumpräparat 14 Stunden die Tb.-Bacillen bestrahlt hatte. Es ergab sich weiter, dass die bakteriotrope Wirkung im Vergleich zu der elektiv organotropen zweifellos geringer ist. Denn während bei 3,40 Stunden Bestrahlungsdauer die schädigende Wirkung des Mesothors auf die isolierten Tb.-Bacillen so gross war, dass die Inkubation um 8 Tage verlängert wurde (Nr. 7, Tab. 9), erzielte denselben Effekt schon einstündige Bestrahlung des Augapfels, nachdem die Tb.-Bacillen injiziert waren (Nr. 6, Tab. 10). Bestrahlungsbehandlung versprach diesen Erfolg nur dann, wenn sie möglichst bald nach der Injektion angewandt werden konnte. Nach Ausbruch der klinischen Erscheinungen konnte in keinem Falle mit radioaktiver Behandlung auch nur ein nennenswerter Unterschied in der Schwere des Krankheitsverlaufes festgestellt werden. Es war ferner der Erfolg

---

[1]) Die bestrahlten und enucleierten Augäpfel wurden mikroskopisch untersucht von Herrn Dr. Ito. Seine Ergebnisse werden im Arch. f. Augenheilk. veröffentlicht werden.

[2]) Chemische Untersuchungen der bestrahlten Augäpfel, die sehr interessante Ergebnisse zeitigten, stellte Herr Dr. Meyer an. (Noch nicht veröffentlicht.)

bei Behandlung im Inkubationsstadium um so grösser, je länger die Bestrahlung bis zu einer Stunde währte. Eine Herabsetzung der Widerstandskraft der bestrahlten Gewebe am Auge fand also durch die Bestrahlung innerhalb dieser Zeit nicht statt.

Nach solchen Experimenten am Tierauge sollen die Bestrahlungswirkungen der normalen menschlichen Cornea betrachtet werden. Bei zwei Fällen, B. mit epibulbärem Sarkom am Limbus corneae (siehe Taf. XIV, Fig. 9) und Sch. mit Melanosarkom der Cornea (siehe Taf. XIV, Fig. 14) konnte die Strahlenwirkung nicht allein auf die erkrankten Teile konzentriert werden; es wurde im Gegenteil absichtlich, um zugleich festzustellen, wie weit die Cornea gegen radioaktive Strahlen refraktär war, die ganze Cornea bestrahlt, indem unsere Präparate, mit Guttapercha überzogen, direkt auf die kokainisierte Hornhaut unter den Lidern mit Heftpflaster befestigt wurden. Das Radiumpräparat wurde in der Stärke von 5,8 bis 3,0 mg 5 Minuten bis 2 Stunden lang innerhalb von 2 Monaten, im ganzen $4^1/_4$ Stunden bei dem epibulbären Sarkom angewandt: Auf Hornhaut keinerlei klinische Veränderung. Die Pupille dagegen war auf der bestrahlten Seite stets enger. Objektiv am Hintergrund keine Veränderung. Sehschärfe und Gesichtsfeld (vgl. Fall B, S. 385) nicht im geringsten verschlechtert. Mesothorium (12 mg) wurde seit mehr als einem Jahr bei dem Melanosarkom angewandt, (siehe Fall Sch., S. 393) sowohl unter direkter Berührung der Cornea als in Entfernungen von 2—3 mm, indem die Lider durch Bleifilter geschützt waren. Der Bulbus ist jetzt im ganzen $9^1/_4$ Stunde bestrahlt, darunter dreimal 45 Minuten hintereinander: in der Cornea, der Linse am Fundus keine klinischen Veränderungen. Gesichtsfeld wie vor der Behandlung, Sehschärfe früher $^5/_{15}$, heute $^5/_5$—$^5/_6$. An den Lidern fehlen in der Mitte seit 10 Monaten die Cilien. Pupille auf dem bestrahlten Auge enger.

Es ist damit erwiesen: die normale Cornea des Menschen konnte 45 Minuten lang in einer Sitzung und 9 Stunden mit Intervallen mit 12 mg Mesothorium bestrahlt werden, ohne dass irgendwelche dauernde schädliche Wirkungen oder krankhafte Veränderungen am Auge zurückblieben, während bei derselben Dauer und Intensität auf der Haut schon erhebliche Geschwüre erzeugt wurden (siehe Taf. XIV, Fig. 2 u. 3).

Den Erfolg der Strahlenbehandlung auf der erkrankten Hornhaut sollen folgende Fälle illustrieren, die ebenfalls lange Zeit beobachtet werden konnten.

1. Marie Z., 52 Jahre. Albumen 6 ‰. Ulcus corneae marant[1]).

Leidet seit 4 Wochen an Hornhautgeschwür. Trotz 3wöchentlicher klinischer Behandlung mit den üblichen Mitteln keine Besserung. Nach mehrtägiger Bestrahlung mit Radium je 5 Minuten lang epithelisiert sich innerhalb von 8 Tagen das Ulcus, nach 6 Wochen ist die Sehschärfe von Handbewegungen auf $^5/_{25}$ gestiegen (vgl. Taf. XIV, Fig. 4 u. 4a).

2. Sch., 38 Jahre. Rezidivierendes Randgeschwür, poliklinische Behandlung.

Angeblich seit 3 Wochen augenkrank.

6. II. 1911. Radium 15 Minuten. Visus $S = {}^5/_{35}$.
8. II. 1911. „ 13 „ . „ $S = {}^5/_{20}$.
14. II. 1911. „ 13 „ . „ $S = {}^5/_{10}$.
24. II. 1911. — „ $S = {}^5/_5$.

Auge geheilt, reizlos.

3. 3 Fälle von Ulcus gonorrhoicum ohne jeden Erfolg bestrahlt.

4. Diagnose: Ulcus serpens.

a) E. Klinische Behandlung. 15. XI. Ulcus serpens mit Hypopyon. 18. XI. bis 1. XII. Radium (10 mg in Glashülse) 1—4 Minuten: Heilung in 12 Tagen.

b) K., 79 Jahre. Ulcus serpens mit Hypopyon, seit 6 Tagen ärztlich behandelt, vor 2 Tagen Kauterisation.

21. IX. Linsengrosses, scheibenförmiges, zentrales Ulcus mit 1,5 mm Hypopyon. Therapie: Mesothorium 5 Minuten, Verband.

23. IX. Reizlose Cornea, spiegelnd, Hypopyon weg. Heilung.

c) G. (Vgl. Taf. XIV, Fig. 7.) Klinische Behandlung. Fast ganze Hornhaut bis auf schmale Sichel von einem eitrigen Geschwür mit überhängenden Rändern eingenommen. Hypopyon.

Verlauf: 25.—28. II. 1911. 3 × 25 Minuten lang Radium. Da keine Besserung, Galvanokauter: Bestrahlung ohne Einfluss. Ausgang: Leucoma adhaerens.

d) A. (Vgl. Taf. XIV, Fig. 6.) Ulcus serpens mit Hypopyon, klinische Behandlung.

27. II. 1911. Radium 15 Minuten.
28. II. 1911. „ 20 „ .

Da keine Besserung, Kauterisation.

22. III. 1911. Bestrahlung ohne Einfluss. Ulcus geheilt. S = Fingerzählen in $^3/_4$ m.

5. Diagnose: Keratitis eczematosa.

Bestrahlung bei 3 Fällen ohne Einfluss.

6. Diagnose: Keratitis interstitialis luetica.

a) H., 17 Jahre. Poliklinische Behandlung. Wassermann ++++. 1908 Schmierkur.

---

[1]) Fall ist bereits veröffentlicht in den Charité-Annalen. 1911. 35. Jahrg.

(Links Cornea seit 1 Jahre erkrankt. Noch dichte Trübungen, aber reizlos $S = {}^5/_{25}$.)

Rechts Cornea seit 8 Wochen entzündet, fleischfarben bei sehr reichlichen oberflächlichen tiefliegenden Gefässen, bis auf eine parazentrale Stelle vollständig getrübt.

26. I. $S =$ Handbewegungen.

28. I. Radium 10 Minuten.

29. I. Lichtscheu angeblich viel geringer, zentrale freie Hornhautstelle kleiner geworden.

30. I. Radium 13 Minuten.

4. II. Aufhellung am Rande. Handbewegungen. Radium 15 Minuten.

6. II. Auge kann gut offen gehalten werden, keine Tränen mehr, Handbewegungen.

7. II. Radium 15 Minuten.

9. II. Iris überall wieder durchscheinend.

11. II. Finger in 10 cm. Auge fast reizlos.

21. II. In der Mitte noch sehr dichte und tiefliegende Trübungen mit reichlichen Gefässen. Radium 13 Minuten.

27. II. Radium 8 Minuten.

7. III. Reizlos, $S = {}^1/_{50}$. Radium 23 Minuten.

17. III. $S = {}^1/_{35}$. Salvarsan intravenös.

28. III. $S = {}^1/_{25}$.

20. IV. $S = {}^1/_{10}$.

13. V. $S = {}^5/_{35}$.

24. IX. $S = {}^5/_{25}$ rechts. ($S = {}^5/_{15}$ links.)

In $1^1/_2$ Monaten Cornea so aufgehellt, dass Sehschärfe von Handbewegungen auf ${}^1/_{35}$ gestiegen. Kein Erfolg (80 Minuten Radiumbestrahlung in 6 Dosen).

b) E., 18 Jahre. Lues hereditaria (Vater). Wassermann ++++. Keratitis beiderseits.

21. XI. Salvarsan 0,45.

10. XII. Salvarsan 0,5. (Links $S = {}^5/_{20}$.) Rechts $S =$ Finger in 1 m.

8. XII. Radium 7 Minuten.

27. XII. „ 10 „ . $S =$ Handbewegungen.

29. XII. „ 15 „ . $S =$ Finger in 20 cm.

2. I. „ 13 „ .

18. I. „ 10 „ .

28. I. „ 14 „ .

8. II. Rechts $S = {}^5/_{10}$ (links $S = {}^5/_7$).

Aufhellung der Cornea in 2 Monaten; Sehschärfe von Handbewegungen auf ${}^5/_{10}$, während das unbestrahlte Auge in dieser Zeit auf ${}^5/_7$ Sehschärfe kam. Kein Erfolg für Radium.

c) K. Keine spezielle Behandlung.

10. XII. Links tiefliegendes Hornhautfiltrat. $S = {}^2/_{25}$. 5 Min. Radium.

12. XII. $S = {}^5/_{35}$. Ödematöse Schwellung und Rötung der Conjunctiva.

16. XII. $S = {}^5/_{15}$. Reizung geringer, 5 Minuten Radium.

23. XII. $S = {}^{5}/_{15}$. Reizlos, 20 Minuten Radium.

Schnelle Aufhellung (Sehschärfe von ${}^{2}/_{25}$ auf ${}^{5}/_{15}$) in 14 Tagen auf dem bestrahlten Auge: Radiumwirkung?

d) Schwal., 15 Jahre. Lues hereditaria.

Rechte Cornea diffus getrübt, kegelförmig vorgewölbt, Fundus nicht differenzierbar. (Linke Cornea: Trübung geringer.)

27. XII. Radium = 12 Min.
28. XII. „ = 20 „ . Handbewegungen.
2. I. 12. „ = 10 „ . „ .
14. I. 12. „ = 10 „ . „ .
27. III. 12. R. $S = {}^{0,40}/_{20}$. (L. $S = {}^{5}/_{25}$.) Beiderseits dichte Trübungen. Aufhellung der Cornea in 3 Monaten und zwar Sehschärfe: Handbewegungen auf ${}^{0,40}/_{20}$. Kein Erfolg für Radium.

e) Dress. Reizlose tiefliegende Infiltrate beiderseits. R. $S = {}^{0,25}/_{25}$. (L. $S = {}^{5}/_{25}$.)

16. I. Radium = 10 Min.
18. I. „ = 15 „ .
2. IV. $S = {}^{1}/_{35}$.
27. IX. $S = {}^{0,25}/_{35}$.

Keinerlei Wirkung. Sehschärfe innerhalb 8 Monaten unverändert.

f) Köhl. Keine Wirkung.

g) Gregor. Keine Wirkung.

h) Sch. ($S = {}^{1}/_{10}$).

30. I. L. $S = {}^{0,50}/_{20}$, Radium 10 Min.
6. II. $S = {}^{1}/_{35}$, Radium 15 Min.
13. II. $S = {}^{1}/_{20}$, „ 13 „ .
20. II. $S = {}^{1}/_{20}$, „ 25 „ .
13. III. $S = {}^{1}/_{20}$.
27. III. $S = {}^{1}/_{15}$.
25. IX. L. $S = {}^{5}/_{35}$. (R. $S = {}^{5}/_{30}$.)

Aufhellung der Cornea innerhalb 9 Monaten auf dem bestrahlten Auge von ${}^{1}/_{40}$ ($= {}^{0,50}/_{20}$) auf ${}^{5}/_{35}$, auf dem unbestrahlten Auge von ${}^{1}/_{10}$ auf ${}^{5}/_{30}$. Scheinbar ein geringer Erfolg, doch auch das Kontrollauge hat ohne Bestrahlung ${}^{5}/_{30}$ Sehschärfe wieder erlangt.

i) Senftl. Kein Erfolg für Radium.

j) Wollschl. Alte, jahrelange Infiltrate vom 8. XII. 10 bis 24. II. 11 = $2{}^{1}/_{2}$ Monate im ganzen mit 1 Stunde 40 Minuten Randiumbestrahlung behandelt.

Visus von ${}^{1}/_{15}$ auf ${}^{1}/_{10}$ gestiegen. Kein Erfolg für Radium.

7. Diagnose: Leucoma corneae.

a) Heinem., nach Verätzung mit Salmiak am 4. VI. 10 ausgedehnte Trübungen fast der ganzen Cornea.

1. VII. 10. $S = {}^{1}/_{15}$.
9. XII. 10. $S = {}^{5}/_{25}$. } Radium im ganzen $1{}^{1}/_{2}$ Stunden in kleinen
4. IV. 11. $S = {}^{5}/_{15}$. } Dosen.
23. IX. 11. $S = {}^{5}/_{15}$.

Geringe Besserung in 9 Monaten von $^5/_{25}$ auf $^5/_{15}$, vielleicht auch ohne Radium.

b) Schm. Ausgedehnte grauweisse Trübungen infolge Ernährungsstörungen bei Nephritis chronica.

24. III. 11. L. Finger in $^1/_2$ m. (R. Finger in $^3/_4$ m.) Radium 28 Min.
27. III. 11. $S = {}^{0,25}/_{25}$. Radium 20 Minuten.
30. III. 11. $S = {}^{0,25}/_{25}$. „ 12 „ .
10. IV. 11. $S = {}^{0,30}/_{25}$. Mesothorium 15 Minuten.
10. VI. 11. Kein Erfolg.

c) H. Leucoma corneae. Projektion unsicher.

8. II. 11. Radium 15 Minuten.
13. II. 11. „ 30 „ .
1. V. 11. Keine Besserung.

Bei Hornhauterkrankungen sahen wir gute und eindeutige Bestrahlungserfolge nur bei schlaffen marantischen Geschwüren, namentlich bei älteren Leuten, bei denen andere Mittel versagt hatten. Bei allen anderen Formen: Ulcus gonorrhoicum, Ulcus serpens; Keratitis ekzematosa, interstitialis, Sklerosen, Leukoma, waren die Resultate zwar in einigen Fällen gut, jedoch nicht in allen, so dass vielleicht auch ohne Bestrahlung die günstigen Ergebnisse erzielt wären. Auf Grund unserer Untersuchungen mit radioaktiven Präparaten bis zu 12 mg können wir deshalb leider nicht hoffen, namentlich bei den bösartigen Formen der Ulcera, mit Radium- oder Mesothoriumstrahlen dem Weiterschreiten Einhalt zu tun, wie dies insbesondere Lawson und Davidson (26) behaupten.

Von allen normalen Augenteilen wurde die Iris am ehesten durch radioaktive Strahlen klinisch verändert. Das zeigten uns sowohl das Kaninchenauge, als auch die Menschenaugen, die ohne sonstige Symptone der Reizung längere Zeit nach der Bestrahlung stets eine verengte Pupille behielten (siehe Fall Bugge und Schadach S. 385 und 393).

Bei Iritis dagegen, bei der namentlich Darier (2) gute Erfolge durch Bestrahlung gesehen haben will, hörten wir in einigen Fällen wohl von auffallenden Schmerzlinderungen von einer Beeinflussung des Krankheitsbildes im Sinne einer schnelleren Abheilung haben wir uns aber nicht überzeugen können:

1. Körb. (Klinische Behandlung.) Iritis luetica.

28. I. Radium 10 Minuten auf Hornhaut.

30. I. Angeblich auffallende Besserung, seitdem keine Beschwerden mehr. Radium 17 Minuten.

5. II. Abheilung.

2. Hesl. (Klinische Behandlung.)

31. I. Starke Reizung, hintere Synechien, Fundus verschleiert, $S = {}^5/_{35}$. Radium 10 Minuten.

5. II. Reizung sehr zurückgegangen, keine Schmerzen mehr. $S = {}^5/_{25}$. Radium 12 Minuten. Entlassen.

3. Rosentr. Iritis luetica papulosa. Vor 1 Jahr 2 × Salvarsan. Seit 10 Tagen Regenbogenhautentzündung, auch rechts mit rauchiger Trübung der Cornea, seit 3 Tagen in klinischer Behandlung.

31. III. Mesothor 15 Minuten.

3. IV. Schmerzen angeblich verschwunden. Befund unverändert.

14. IV. Descemet frei von Niederschlägen.

21. IV. Noch immer hirsegrosse Papel auf Iris. Mässige Lichtscheu.

22. IV. Gebessert entlassen.

4. Jaeck. Iritis luetica links; starker Reizzustand. Mesothor auf Cornea 10 Minnten. 6 Stunden später angeblich alle Schmerzen verschwunden. Befund unverändert.

5. Müll. Iridocyclitis sympath.

Auch bei der sympathischen Augenentzündung suchten wir durch Bestrahlung die Schmerzen zu beeinflussen. Erfolg hatten wir nur einige Male. Nach der ersten Bestrahlung behauptete der Patient zwar, zum ersten Male seit vielen Tagen ohne Medikament vorzüglich einige Stunden geschlafen zu haben, doch konnten wir diese Wirkung bei den weiteren Bestrahlungen in längerer oder kürzerer Zeit nie wieder hervorbringen. Auf rein psychische Wirkung müssen wir daher ebenso diese Schlaferfolge zurück führen, wie alle diejenigen, die heute vielfach infolge Emanationswirkung beschrieben sind. Wenn die Ansicht dieser Autoren richtig wäre, müsste sich die Schlafwirkung doch besonders bei denen zeigen, die den ganzen Tag über mit radioaktiven Substanzen in dem Laboratorium sich beschäftigen. Ich habe aber zahlreiche Assistenten und Arbeiter unserer grössten Fabriken und Laboratorien gefragt und niemals eine Andeutung in diesem Sinne erfahren.

An Linse und Augenhintergrund haben wir niemals selbst nach stundenlangen Bestrahlungen (vgl. Bugge, S. 385 und Schadack, S. 393) irgendwelche Veränderungen gefunden (auch nicht funktionell).

Die grösste Zeit und Beachtung wandten wir der Behandlung der erkrankten Conjunctiva zu. Die gesunde ist, wie oben bereits erwähnt, gegen die radioaktiven sehr indifferent. Jedenfalls traten Veränderungen viel später auf als bei gleicher Bestrahlung der Haut. Bei gewissen Formen der erkrankten Conjunctiva hatten wir dagegen schon nach kürzerer Behandlung sehr gute Erfolge z. B.:

Fall 1: Oberkellner Sch., seit zwei Jahren augenkrank, 1909 $7^1/_2$ Woche in der Augenklinik zu F. behandelt, steht seit 2 Monaten in unserer poliklinischen Behandlung wegen chronischer Conjunctivitis und ist bisher mit wechselnden Erfolgen mit dem üblichen Adstringenzien in Tropfen und Salbenform behandelt. An der Conjunctiva die ersten Spuren der Argyrose.

8. XII. Stat.: Beide Conjunctiva samtartig geschwollen, tief rot l. > r. und unten > oben, mässige Sekretion einer wässerigen klaren Flüssigkeit: Radium 5,8 mg 6 Min. lang auf die Schleimhaut des linken Unterlides.

10. XII. 6 Min auf die Oberlidschleimhaut.

12. XII. Schwellung und Rötung bedeutend geringer, keine Beschwerden mehr, kann jetzt die Augen ohne Schutzglas, das er bislang getragen, auch bei hellem Licht gut öffnen.

15. XII. 10 ohne Beschwerden, linkes Unterlid nochmals Radium 6 Min. bestrahlt.

9. III. 11 hat bereits mehrere Monate als Kellner ohne Beschwerden seinem Beruf nachgehen können.

Gleichgute Resultate erzielten wir in zwei andern Fällen chronischer Conjunctivitis.

Am häufigsten und längsten haben wir die Conjunctivitis trachomatosa in allen ihren Formen radioaktiv behandelt. Obwohl das Trachom eine der am längsten bekannten und meist studiertesten Augenkrankheiten ist, schwankt die Abgrenzung seines Symptomenbildes im Streite der Meinungen heute mehr denn je, vor allem aus dem Grunde, weil wir über die Ätiologie noch vollkommen im Unklaren sind. Zweifelt der eine an dem Infektionscharakter des Trachoms überhaupt und hält es für ein vom Stande des Grundwassers abhängiges Augenleiden, werfen andere, z. B. sächsische und österreichische Universitäts-Augenkliniken, das Trachom z. T. vollkommen mit der Blennorrhoe der Harn- und Geschlechtswege zusammen und betrachten die Blennorrhoea neonatorum als ein namentlich in den Geburtswegen acquiriertes Trachom der Neugeborenen. Ja, es gibt sogar Autoren, die dem Gonococcus, wenn auch in „mutierter Form", für den Erreger des Trachoms halten.

Solange wir den langersehnten, angeblich vielfach entdeckten Erreger noch nicht kennen, können wir meines Erachtens nur nach dem klinischen Befunde das Trachom abgrenzen, dabei aber folgende Formen der Trachoms auseinander halten.

1. Fälle mit vollentwickelter Körnerbildung auf der Conjunctiva der Lider.

2. Fälle mit deutlicher Narbenbildung der Conjunctiva.

3. Fälle mit typischem Pannus in der oberen Hornhauthälfte.

Die Anfangsstadien der Erkrankung mit Körnerbildung unter Beschränkung auf die Conjunctiva der Lider sind in Berlin sehr selten zu beobachten. Wir haben uns deshalb wiederholt nach dem Osten des Reiches begeben, um in den meist-erkrankten Bezirken die Behandlung der frischen Fälle vorzunehmen. Bei Untersuchungen von mehreren 1000 Schulkindern fanden wir stellenweise im Frühjahr 1912 noch über 20% erkrankte Schulkinder in den Provinzen Westpreussen und Posen. Dabei konnte deutlich wieder aus der gleichzeitigen Untersuchung ganzer Familien, die erkrankte Kinder im schulpflichtigen Alter hatten, erwiesen werden, dass das Trachom vielmehr eine Familienkrankheit als Schulkrankheit war. Im Kreise Znin bei Hohensalza fanden wir z. B. eine deutsche Familie, in der wir von der Mutter angefangen bis zu dem einjährigen Kinde bei nicht weniger als 7 Mitgliedern die ausgesprochensten Erkrankungszeichen des Trachoms feststellen konnten. In diesem Kreise haben wir dann durch die Liebenswürdigkeit des dortigen Kreisarztes Dr. Mennike, eine ganze Anzahl von frisch erkrankten Kindern Monate hindurch mit Radium und Mesothorium behandelt und beobachtet. Die Bestrahlung wurde dort wie auch sonst so durchgeführt, dass von beiden Augen meist das schlimmere radioaktiv, das andere ohne das wirksame Präparat, aber mit der gleichen Form des Apparates gleichlange Zeit behandelt wurde. Die im Kreise Znin beobachteten 36 Fälle wird Herr Dr. Mennike veröffentlichen. Im grossen und ganzen war das Resultat nicht von den unserigen in Berlin unterschieden, von denen ich 16 Fälle in der Tab. 12 zusammengestellt habe.

Zur Beurteilung von Behandlungserfolgen ist bei jeder Erkrankung eine gewisse Zeit notwendig, unerlässlich aber bei einem solch chronischen Leiden wie dem Trachom. Die in der Literatur veröffentlichten auffallenden Erfolge kann ich mir nur dadurch erklären, dass die Beobachtungszeit nach der Behandlung relativ kurz war. In unserer Tabelle sind mit Ausnahme von Nr. 14 nur solche Fälle aufgenommen, die wir zunächst klinisch, später poliklinisch beobachtet und behandelt haben, niemals unter einem Monat, aber bis zur Dauer von 14 Monaten und mehr. Mit Ausnahme von Nr. 14 handelte es sich bereits um seit Monaten bestehende Erkrankungen, bei 11 unter den 16 Fällen um Pannus der Hornhaut und narbige Veränderungen der Conjunctiva. In Nr. 2, 4, 8, 11, 14, gingen die Follikel nach der Bestrahlung auffallend schnell zurück und verschwanden zum Teil ganz, doch konnten wir bei Nr. 8 nach 6 Monaten ein Rezidiv beobachten, bei Nr. 10, 13 und 16 dagegen trotz

Tabelle 12. Behandlung des Trachoms

Lfde. Nr.	Name	Vorgeschichte	Befund	Sehschärfe
1	Putlitz, 37 Jahre.	Seit 2 Jahren mit Unterbrechung in poliklinischer Behandlung.	R. Narbige, gerötete u. geschwollene Conjunctiva mit Ulcus corneae und Pannus. L. Conj. atrophisch, narbig, reizlos.	Handbewegungen, $S = {}^5/_{20}$—${}^5/_{15}$.
2	Gabel.		Schleimhaut samtartig gerötet.	L. $S = {}^5/_5$ f.
3	Pawlicki, 18 Jahre.	—	Pannus.	(R. $S = {}^5/_{25}+$). L. $S = {}^5/_{20}$.
4	Nern.	Excid. Übergangsfalten bds.	Glasige Follikel in beiden Suci subtarsales, Pannus.	(R. $S = {}^5/_{15}$.) L. $S = {}^5/_{15}$.
5	Bolitzki (Klinik).	—	Pannus.	—
6	Garninski, 20 Jahre.	Seit 10 Jahren mit Unterbrechung in Behandlung.	Bds. narbige Conj., Pannus, zackige Niederschläge im Hornhautzentrum.	R. $S = {}^5/_{15}$. (L. $S = {}^5/_{35}$.)
7	Piezsch, 50 Jahre.	Seit 4 Mon. in poliklinischer Behandlung.	Verdickte Conj. u. Tarsus nur rechts.	R. $S = {}^5/_7$.
8	Ferdinand.		Conj. mit tiefsitzenden Follikeln, reichl. Hornhautgefässe, Ulcus, Pannus.	—
9	Frau Ferdinand, 61 Jahre.	Seit 3 Jahren augenkrank.	Stark getrübte Cornea, Hornhautfistel.	(R. $S = {}^5/_{35}$.) L. Lichtprojektion unsicher.
10	Klanka, Station.	Seit 2 Jahren augenkrank.	Hahnenkammartige Schwellungen bds. mit grossen Follikeln. L. > r.	R. L.
11	Versun, 23 Jahre, Station.	Früher 2× ausgerollt.	L. Conj. mit breiten Narben u. Follikeln, Pannus von oben ${}^1/_3$ Cornea.	(R. $S = {}^5/_5$.) L. $S = {}^5/_{15}$.

mit radioaktiven Strahlen.

Bestrahlungszeit	Beobachtungszeit	Ausgangsbefund	Erfolg	
6 × 5–20 Min. und zw. Oberlid, Unterlid, Hornhaut rechts.	3. XII. 1910 bis 5. IV. 1911 = 4 Monate.	Bds. reizlos.	Abheilung eines Trachomrezidivs mit Pannus und Ulcera corneae in 3 Mon.	+
6 × 3—10 Min. Oberlid, Unterlid, Hornhaut links.	2. XII. bis 28. II. 11 = 3 Mon.	Bds. feinste pannusartige Trübung am oberen Rande. Bds. $S = {}^5/_4$.	Abheilung in 2 Mon.	?
8 × 3—35 Min. Unterlid, Oberlid, Hornhaut links.	21. XI. bis 30. XII. 10 = $1^1/_2$ Mon.	Beschwerden auf dem bestrahlten Auge gebessert, Sehschärfe auf beiden Augen.	(R. $S = {}^5/_{10}$ f.) L. $S = {}^5/_7$, Conj. > rot.	+ ?
16 × 3—45 Min. Unterlid, Oberl., Hornhaut links.	1. XII. bis 14. III. 11 $3^1/_2$ Mon.	(R. $S = {}^5/_{15}$.) L. $S = {}^5/_{20}$. Pannus idem.	Besserung auf dem bestrahlten Auge (> 45 Min.), Rezidiv 3 Mon. nach der letzten Behandlung.	Vorübergehend +
6 × 5—25 Min. Oberlid, Unterlid, Cornea rechts.	5. XII. bis 17. III. = $3^1/_2$ Mon.		Keine endgült. Besserung auf dem bestrahlten Auge.	—
12 × 5—30 Min. Oberlid, Unterlid, Hornhaut rechts. Radium, Mesothor. (30 Min.)	6. XII. 10 bis 15. III. 12 = 15 Mon.	R. $S = {}^5/_{20}$. (L. $S = {}^5/_{25}$).	Pannus gebessert. Beschwerden monatelang verschwunden, jetzt Rezidiv.	Vorübergehend +
5 × 7—15 Min. Oberlid.	14. XII. bis 28. I. = $1^1/_2$ Mon.	—	Status idem.	—
9 × 10—20 Min. Oberlid, Unterlid rechts. Rad. und Mesoth.	18. I. 11 bis 20. III. 12 = 14 Mon.	R. $S = {}^1/_{25}$. L. $S = {}^1/_{20}$.	Vorübergehend Pannus und auch Ulcus, auf Mon. sehr erheblich gebessert. Dann wieder Ulcus. Follikel verschwunden.	Vorübergehend +
4 × 10—18 Min. Hornhaut und Unterlid links. Rad. u. Mesothorium.	11. III. 11 bis 20. III. 12 = 12 Mon.	L. Handbewegungen.	Leucoma adhärens. Keine Besserung d. Trübung und Heilung der Fistel.	—
11 × 10 — 20 Min. Rad. und Mesothor. (80). Oberlid, Unterlid links.	6. II. bis 26. IX. = 7 Mon.	—	Hahnenkämme etwas geringer, Follikel unverändert bds.	—
12 × 10—25 Min. Hornhaut, Oberlid links.	25. I. 11 bis 27. III. 12 = 14 Mon.	—	Abheilung der Follikeln. Vorübergehende Besserung d. Beschwerden auf d. bestrahlten, auf d. andern nicht.	Vorübergehend +

Lfde. Nr.	Name	Vorgeschichte	Befund	Sehschärfe
12	Kittkewitz.	—	Starke Beschw., Schlaflosigkeit, Follikel, Unter- u. Oberlid, Pannus.	R. $S = {}^{5}/_{7}$. (L. $S = {}^{5}/_{4}$.)
13	Hockel, Else, 16 Jahre.	Seit Okt. 1910 entzündete Augen.	Bds. typische Follikel, Ober- u. Unterlid, Injektion am Bulbus l. > r.	(R. $S. = {}^{5}/_{10}$.) L. $S = {}^{5}/_{15}$.
14	Tammer, M., Station.	—	R. > l. sehr gleichmässige froschlaichartige Körner, bes. in den Übergangsfalten.	—
15	Broda, 24 Jahre.	Trachomrezidiv seit 3 Wochen.	Pannus der ganzen Cornea mit sehr tieflieg. Gefässen u. Conj.-Narben.	R. $S = {}^{1}/_{50}$. (L. $S = {}^{5}/_{25}$.)
16	Fischer.	—	Follikel am Aussenwinkel stark vorspringend, wenige im Sulc. subtarsal. Lidspalte < r.	R. $S = {}^{5}/_{5}$. L. $S = {}^{5}/_{24}$.

ausgibiger Bestrahlungen mit Radium und Mesothor. keinerlei regressive Veränderungen an den Follikeln. In 5 Fällen unter 15 sahen wir bei Pannus nach Ablauf der der Bestrahlung folgenden Reaktionserscheinungen eine vorübergehende Besserung der subjektiven Beschwerden und des Reizzustandes, teilweise Aufhellung der Cornea. Die Strahlenbehandlung der Follikel in Nr. 13 bei gleichzeitiger Kupferstiftbehandlung an einem und demselben Individuum fiel zuungunsten der Strahlenbehandlung aus, so dass wir die erstere späterhin zur Erzielung einer vollständigen Ausheilung auch auf dem bestrahlten anwandten. In Fällen mit Pannus und ganz aussergewöhnlicher Reizung erzielten wir anderseits einige Male mit der Bestrahlung auf Wochen erhebliche Besserung, die mit andern Mitteln nicht zu erreichen war. Im übrigen aber übertraf die Bestrahlung weder an Intensität der Wirkung, noch auch an Kürze der Zeit noch in der Sicherheit des Erfolges andere wohlbewährte Behandlungmittels des Trachoms[1]).

Im Gegensatz dazu waren die Behandlungserfolge bei Geschwülsten des Auges derart, wie sie mit keinem andern Heilmittel, auch nicht mit dem Messer hätten erzielt werden können. Von einer grösseren Zahl der Fälle will ich nur ausführlicher diejenigen erwähnen, die wir durch Zeichnung oder Photographie vor und nach der Behandlung fixiert haben.

[1]) Fast übereinstimmend berichtet Chalupeky (39).

Bestrahlungszeit	Beobachtungszeit	Ausgangsbefund	Erfolg	
6×12—30 Min. Radium, Oberlid, Unterlid rechts.	19. II. bis 31. III. = $1^1/_2$ Mon.	R. $S = {}^5/_5$ f. (L. $S = {}^5/_4$.)	Beschwerden gering. Nach brieflich. Aussage Leiden nach 7 Mon. geheilt.	+ (?)
10×5—30 Min. Rad. und Mesoth. links.	9. III. 11 bis 27. III. 12 = 12 Mon.	(R. $S = {}^5/_{10}$ +.) L. $S = {}^5/_{10}$.	Conj. auf der mit Cu. behandelt Seite mehr gebessert als auf der bestrahlten.	—
R. Oberlid m. Mesoth. 2×25 Min. Unterlid mit Rad. 2×20 Min.	21. III. bis 5. IV. 12 = 2 Wochen.	—	Follik. bis auf Aussenwinkel rechts verschwunden.	+
1 × 20 Min. rechts. Mesothor.	1. II. bis 16. V. = $3^1/_2$ Mon.	—	Aufhellung der Cornea.	+ ?
4×10—15 Min. Radium. 3 × 10 bis 15 Min. Mesothor.	21. III. bis 15. VI. 11 = 3 Mon.	—	Follikel nicht verschwunden. Status idem.	—

Geschwülste.

1. B., Anna, 59 Jahre. Epibulbäres Spindelzellensarkom links (Taf. XIV, Fig. 9), sucht am 17. X. 1910 die Poliklinik auf.

Vor 3 Jahren angeblich ins linke Auge gestossen. Seitdem allmähliches Wachsen einer Geschwulst.

Befund: Im linken äusseren Augenwinkel findet sich eine nierenförmige, bohnengrosse Geschwulst, die auf der Sklera breit und fest aufsitzt und z. T. auch auf die Hornhaut übergreift. Durch Probeexcision wird auch histologisch die Diagnose des Spindelzellensarkoms bestätigt.

Verlauf 1. XI. 10: Bestrahlung mit 10 mg Radium in Glashülse in Abständen von 3 Tagen je 5 Minuten.

2. XII. 10. Tumor hat sich nicht verkleinert, nach der Mitte der Pupille zu im Gegenteil mehr ausgedehnt, so dass die Hornhauttrübung bereits im Zentrum der Pupille beginnt, allmählich dicker wird und in die Geschwulst übergeht.

Visus: (R. — 2,0 D, $S = {}^5/_5$ f.) L. — 3,5 D, $S = {}^5/_{35}$.

13. XII. 10. Exstirpation in Äthernarkose.

20. XII. 10. Geheilt entlassen.

17. I. 11. Tumor wieder gewachsen, bereits eine halbe Erbse gross, Radium 25 Minuten.

6. II. 11. An der Stelle des exstirpierten Tumors besteht wiederum ein scharf begrenzter fleischiger Buckel, der in der letzten Woche zweifellos auch an Höhe zugenommen hat.

(R. — 2,0 D, $S = {}^5/_7$.) L. — 3,5 D, $S = {}^5/_{35}$. L. Pupille < r, sonst Auge ohne Besonderheiten.

9. III. 11. Tumor ist weiter gewachsen. Bestrahlung mit Radium 2 Stunden (!!).

18. III. 11. L. — 3,5 D, $S = {}^5/_{20}$, noch keine auffallende Röte.

11. IV. 11. 50 Minuten mit 12 mg Mesothor bestrahlt.

27. IV. 11. In der Zwischenzeit nicht beobachtet, doch soll nach den Angaben der indolenten Patientin das Auge sehr entzündet gewesen sein. Visus: — 3,5 D, $S = {}^5/_{20}$.

Das Unterlid ist in Grösse des Mesothorpräparates gerötet und geschwollen, Conjunctivitis circumscripta. Der Tumor ist zweifellos flacher geworden, die Hornhauttrübung hat sich etwas aufgehellt.

4. V. 11. Unterlid der Grösse des Präparates entsprechend noch geschwollen und gerötet. Lidränder sollen verklebt gewesen sein in der letzten Woche, auch die Schwellung soll noch stärker gewesen sein. Conjunctivitis, Cornea hellt sich auf — 4,0 D, $S = {}^5/_{15}$, Fundus ohne Besonderheiten.

Gesichtsfeld nur aussen etwas eingeengt infolge Trübung der Hornhaut, die hier durch den Stiel der Geschwulst narbig verändert war.

10. VII. 11. Linkes Auge vollkommen reizlos. In der äusseren Hälfte des linken Unterlides fehlen die Cilien. Der Lidrand ist leicht verdickt; nach aussen vom Limbus corneae sieht man auf der Sklera eine ganz flache, kaum erkennbare, etwa $^1/_2$ linsengrosse Anschwellung, die infolge vermehrter Gefässe leicht gerötet erscheint. Die Hornhauttrübungen an Stelle der früheren Geschwulst sind mit unbewaffnetem Auge kaum noch sichtbar. Mit der Lupe erkennt man noch leichte, von vereinzelten Gefässen durchzogene Trübungen.

(R. — 2,0 D, $S = {}^5/_7$.) L. — 5,0 D, $S = {}^5/_{15}$.

27. IX. 11. Status idem.

26. VI. 12. L. — 3,5 D, $S = {}^5/_{12}$, nur mit fokaler Beleuchtung sind noch feine Trübungen der Hornhaut am Aussenrande zu erkennen. Von unauffälliger radiärer Narbe an der Conjunctiva bulbi abgesehen, gänzlich ohne Besonderheiten, auch Pupille links = rechts[1]).

2. a) Christine Kr., 70 Jahre. (Fig. 5.)

(Krankheitsverlauf — 15. IV. 11 beschrieben in den Charité-Annalen 1911.)

Cancroid der linken Augenlider, das vor mehr als 4 Jahren entstand und allmählich solche Zerstörungen herbeiführte, dass der Augapfel vollständig durch Neubildung und Wiederzerfall verdeckt wurde. Beim Eintritt in unsere Behandlung war der Bulbus nicht mit Sicherheit nachzuweisen. Das Auge ist dann in Sitzungen von 1—$4^1/_2$ Stunden, im ganzen $16^1/_4$ Stunden, mit 4 mg Radium bestrahlt. 12 Tage nach der ersten Sitzung von $4^1/_2$ Stunden begann das Geschwür sich zu reinigen und abzuheilen (Fig. 5 a), nach 3 Wochen wurde eine Lidspalte deutlich, die wenigen durch die Bestrahlung ausgefallenen Wimpern wuchsen wieder, eine normale Hornhaut kam zum Vorschein. Nach einem Vierteljahr können die Lieder so weit voneinander entfernt werden, dass die ganze Hornhaut sichtbar wird. Lichtprojektion bei bestehender Cataracta senilis wird fast sicher angegeben (Fig. 5 b).

Die Patientin steht heute, $1^1/_2$ Jahr seit Beginn der Bestrahlung, in unserer Behandlung und wurde durchschnittlich alle 8—14 Tage mit Mesothorium eine halbe Stunde lang und länger bestrahlt. Nachdem bei einer

[1]) 20. III. 1913. Status idem.

8 wöchigen Unterbrechung im Sommer ein bohnengrosses, kraterförmiges Geschwür sich wieder gebildet hatte, ist uns auch bis heute eine volle Ausheilung durch die Bestrahlung nicht gelungen. Juni 1912 war die Wunde vernarbt bis auf 12 mm am Rande des Unterlides. Dann blieb die Patien-

Fig. 5. Cancroid des linken Auges vor der Bestrahlung.



Fig. 5a. 12 Tage später. Am inneren Mundwinkel das dem Radiumpräparat entsprechende tiefe Geschwür. (Bestrahlungsdauer $4^1/_2$ Stunden.)

Fig. 5b. $^1/_4$ Jahr später. Die normale Hornhaut liegt wieder frei.

tin anscheinend aus äusseren Gründen fort. Wenn auch bei dieser vorgeschrittenen Form eine Heilung nicht erzielt ist, wurde ein immerhin weiteres schnelles Wachstum durch die Bestrahlung verhindert. Die Patientin ist im ganzen mehr als 16 Stunden bestrahlt.

Dem gegenüber zeigten die folgenden Fälle wieder, dass bei

nicht zu weit vorgeschrittenen Erkrankungen volle Ausheilung möglich ist.

b) A. Trutn., 70 Jahre, Crancroid (Fig. 6) des linken unteren Augenlides. Seit mehr als 20 Jahren angeblich besteht am linken Augenlid eine kleine Geschwulst.

Befund: Blaurote, über die Umgebung der Haut und des Lidrandes



Fig. 6. Cancroid des linken Unterlides vor der Bestrahlung.

hervorragende, mässig harte, in der Haut nicht verschiebliche Geschwulst von mehr als Bohnengrösse, die in letzter Zeit häufiger und spontan geblutet haben soll. Auf der Oberfläche eine Blutkruste.

4. II. bis 1. III. 11 mit Radium in Sitzungen von 10 Minuten bis 1 Stunde. Summa = 3 Stunden 15 Minuten bestrahlt.

31. III. 11. Linsengrosse, flache, blaurote Schwellung mit warzenförmigem Vorsprung am Lidrande.

25. IX. 11. Bislang der Behandlung entzogen, weil angeblich keinerlei Beschwerden mehr vorhanden, Mesothor 30 Minuten.

20. II. 12. Seitdem unbehandelt. Photographiert.
23. II. 12. Noch leichte Rötung und Schwellung. Mesothor 15 Min.
21. III. 12. Keine Schwellung mehr, nur unerhebliche Rötung.
30. IV. 12. Noch umschriebene mässige Rötung. 10 Min. Mesothor.
18. V. 12. Stärkere Rötung in der Mitte kleinster Schorf.
6. VI. 12. Kaum auffallende Rötung, begrenzt. Photographiert (Fig. 6a). Auf Abbildung tritt Rötung stärker hervor als in Natur.



Fig. 6a. Nach Abheilung.

12. XII. 12. Reizlos. Kein Unterschied gegen das andere Lid. Nur der Wissende erkennt als früheren Sitz der Geschwulst eine feine, $^1/_2$ linsengrosse Röte.

c) Karl Gr., 50 Jahre, Cancroid des linken Unterlides (Fig. 7).

Befund: Haselnussgrosse, höckrige, harte, im Unterlide festsitzende Geschwulst, die den Lidrand zum Teil überragt und von Teleangiektasien oberflächlich durchzogen ist.

11. II. bis 14. III. 11. Mit Radium bestrahlt in Sitzungen von 35 Mi-

nuten bis 1 Stunde. Summa 4 Stunden, hat sich später der Behandlung entzogen.

24. IX. 11. Linsengrosses derbes Knötchen.

10. II. 12. Die Geschwulst ist wieder gewachsen, hat die Grösse eines Pfennigs erreicht, in der Mitte mit blutigem Schorf bedeckt.

10. II. bis 23. III. 12. Mesothor 5—30 Minuten. Summa 55 Minuten

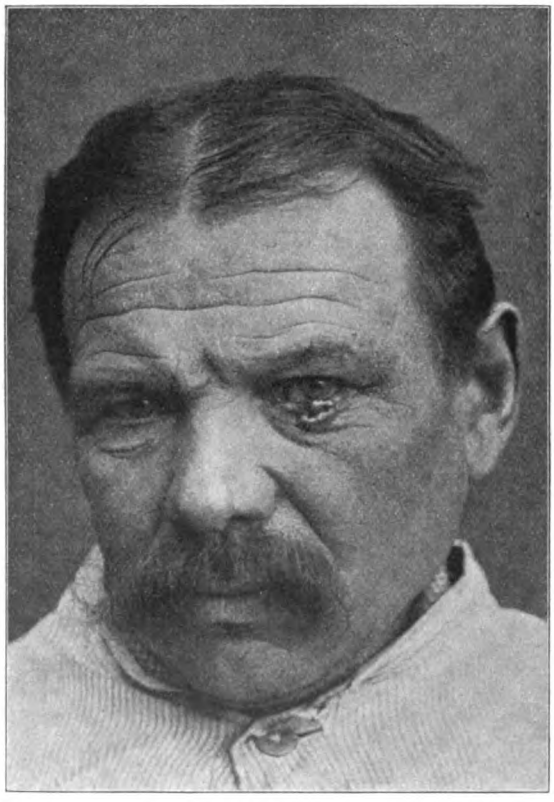

Fig. 7. Cancroid des linken Unterlides vor der Bestrahlung.

bestrahlt. Die Geschwulst ist kleiner und weicher geworden; kleines Geschwür am Lidrande.

9. V. 12. Die Geschwulst als solche ist kaum noch sichtbar und von fast normaler Haut bedeckt. Deutlich fühlt man aber noch eine Verdickung im unteren Augenlide. Mesothor 17 Minuten.

d) Paula K., 73 Jahre. Seit einem Jahr ist angeblich eine seit vielen Jahren am linken unteren Augenlide befindliche Warze auffallend gewachsen, Operation wird abgelehnt.

Befund: In der Mitte des linken unteren Lides dicht unterhalb des Lidrandes besteht eine bohnengrosse, harte, zerklüftete Geschwulst, die mit

der Haut des Unterlides fest verwachsen ist. Bestrahlung durch Bleiblende vom 21. XI. bis 12. XII. = im ganzen $2^1/_2$ Stunden mit Mesothor in Sitzungen bis zu 45 Minuten.

Am 28. XII. ist die Geschwulst auffallend geschrumpft und fühlt sich trocken an. Mit der Pincette lässt sie sich leicht abziehen unter Zurücklassung von Epithelschuppen.

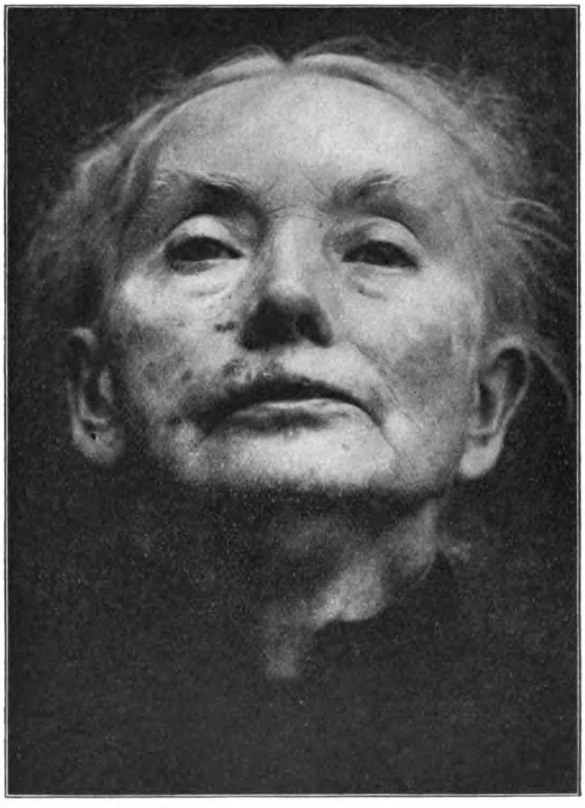

Fig. 8. Lupus des linken Unterlides nach der Abheilung.

Am 4. I. 12 erscheint, abgesehen von einer ganz leichten Rötung, die Haut vollkommen normal.

15. IV. 12. Unterlid ohne jede Besonderheit. Heilung in 5 Wochen durch $2^1/_2$stündige Bestrahlung.

3. Albertine Th., 72 Jahre (Fig. 8). Lupus facii. Seit 3 Jahren hat sich, abgesehen von der ausgedehnten Erkrankung im übrigen Gesicht, auch am linken unteren Augenlid ein Knoten gebildet, der leicht und häufig blutet.

Verlauf: Bestrahlung mit 12 mg Mesothorium von der Bindehaut aus.

Am 16. V. 11 = 8 Minuten,

„ 21. VI. 11 = 6 „ ,

Am 28. VI. 11 = 10 Minuten,

„ 12. VII. 11 ist das Knötchen verschwunden. Nur der Wissende erkennt eine hirsekorngrosse, kleine, weisse Verfärbung am Lidrande als den Ort der früheren Geschwulst.

Am 16. XII. 11. Am rechten Unterlide ist ein neues Knötchen im Entstehen begriffen (vgl. Fig. 8).

Fig. 9. Angiom über dem rechten Auge nach Bestrahlung (vgl. Fig. 16, Taf. XIV).

4. Auch Angiome werden von der Behandlung sehr günstig beeinflusst. Namentlich am Auge, wo nach chirurgischer Entfernung so leicht stark entstellende Narben und Verziehungen zurück bleiben, wird die Strahlenbehandlung stets ein dankbares Feld haben.

a) Durch Vergleich der beiden ersten Zeichnungen von dem Angiom eines 2jährigen Kindes an der Brust (Fig. 15 u. 15*a*) sieht man den Erfolg von 2 $^1/_2$ stündiger Bestrahlung in Sitzungen von 25 Minuten bis zu einer Stunde. Am 23. VI. 12 (angeblich schon seit vielen Monaten) war

das Angiom vollständig verschwunden, nur eine breite Narbe zeigt noch den früheren Sitz an (Fig. 15 *b*).

b) Bei einem andern Angiom eines Kindes war der für eine chirurgische Behandlung ungünstige Ort der Geschwulst bemerkenswert. Auch hier zeigen Taf. XIV, Fig. 16 und Fig. 9, S. 392, dass Erfolge durch Bestrahlung erzielt werden. Die Patientin steht noch in Behandlung. Gänzliches Schwinden des Angioms steht auch hier zu erwarten, wie wir an andern Fällen beobachteten.

5. Weit schwieriger durch Bestrahlung zu beeinflussen waren Geschwülste wie Fig. 14, Melanosarkom der linken Hornhaut.

Am 21. III. 11 war das Leiden bereits 1 Jahr lang augenärztlich behandelt, auch wiederholt kauterisiert. Wie Fig. 14 zeigt, wurde fast die ganze äussere Hälfte der rechten Cornea von einer grauweissen, derben Membran überwuchert, in die am Limbus oben und unten flache pigmentierte Wülste aufgelagert waren. Zu ihm zogen zahlreiche oberflächliche geschlängelte Gefässe von der Augapfelbindehaut.

Sehschärfe. $+ 1{,}0\,D$, $S = {}^5/_{10}$.

Verlauf: In den ersten Monaten nach mehrstündiger Bestrahlung in Sitzungen von 30 Minuten mit Mesothor: Abnahme der Lichtscheu, aber fortschreitendes Wachstum. Erst nach halbjähriger Behandlung und Bestrahlung von insgesamt 1 Stunde 35 Min. mit Radium und 1 Stunde 35 Min. mit Mesothorium allmähliches Flacherwerden und strichweiser Schwund, namentlich von der Mitte der Cornea und von oben aus.

Bis zum 25. VI. 1912 wurde bestrahlt im ganzen 1 Stunde 35 Min. mit Radium, 7 Stunden 15 Min. mit Mesothorium, in Sitzungen nicht über 45 Minuten. Zeichnung (Taf. 14 a) gibt den Rückgang der Geschwulst der Pigmentierung und der Gefässinjektion wieder. Wie deutlich in der Zeichnung zu sehen ist, erfolgte die Aufhellung der Hornhaut nicht gleichmässig, sondern das Pigment schwand fleckweise, so dass die zurückgebliebene Geschwulst wie ausgenagt war. Linke Pupille $<$ r., Sehschärfe $+ 1{,}0\,D$, $S = {}^5/_6$, Gesichtsfeld ohne Besonderheiten. Noch deutlicher sind diese Fortschritte in der ${}^1/_2$ Jahr später angefertigten Zeichnung (Taf. 14 b), wo der obere Wulst beseitigt ist.

In diesem Falle muss dem Bestrahlungserfolg eine ganz besondere Bedeutung zuerkannt werden. Denn der Bulbus, der nach anderseitiger ärztlicher Indikation der Enucleation bereits verfallen war, konnte mit Strahlenbehandlung sowohl in der Form wie in der Funktion vollkommen erhalten werden.

b) Auch Xantelasmata wurden mit Erfolg behandelt.

a) Frau S. Beiderseits oberhalb und unterhalb des inneren Lidwinkels sieht man in symmetrischer Anordnung 4 wachsgelbe von der normalen Haut scharf abgesetzte und ein wenig erhabene Geschwülste von ${}^1/_2$ Linsengrösse bis zu einer Länge von 16 mm und Breite von 6 mm, die bisher augenärztlich ${}^1/_2$ Jahr lang mit Thermokauter vergeblich behandelt und in der letzten Zeit erheblich gewachsen sein sollen.

Xantelasma	R. o. = Linsengrösse	R. u. = 2,0 . 1,0 ccm	L. o. = Bohnengrösse	L. u. = 2,1 . 1,0 ccm
Mesothor:				
15./16. XII. 11	„ 5	10	15	20 Min.
19./21. XII. 11	„ 5	10	15	20 „
28. VIII. 11	„ 5	10	15	„
26./30. I. 12	„ 5	10	10	„
9./23. II. 12	„ 5	10	15	10 „
21./28. III. 12	„ —	8	6	„
5./10. V. 12.	„ 15	15	20	15 „

24. VI. 12. Die wachsgelbe Schwellung ist geschwunden. Statt dessen ist die Haut an diesen Stellen pigmentlos. Obgleich im Gegensatz zu der stark pigmentreichen Umgebung die Veränderung noch auffallend ist, kann ein ganz erheblicher kosmetischer Erfolg schon jetzt nicht bestritten werden.

b) Frau L., 41 Jahre. Über dem linken inneren Augenwinkel ein übererbsengrosses Xantelasma.

9. V. 12. Mesothor 25 Minuten.
14. V. 12. „ 20 „ .
4. VI. 12. Xantelasma verschorft.
19. VII. 12. Früherer Sitz des Xantelasma kaum noch zu erkennen.
14. X. 12. Verschwunden.

Zusammenfassung der Ergebnisse.

A. Anforderungen an zweckmässige Bestrahlungsapparate.

1. Zur genauen Dosierung und Möglichkeit der Nachprüfung der Erfolge mit radioaktiven Präparaten ist es notwendig, die wirksame radioaktive Substanz gleichmässig auf einer Fläche auszubreiten. Durch Auflösung des radioaktiven Salzes und Einbettung in einem Leinwandläppchen lassen sich solche zur Behandlung geeignete Apparate rationell herstellen.

2. Zur Vermeidung von Verlusten radioaktiver Energie muss ein solches Präparat jedoch gasdicht abgeschlossen sein: Gemessen an der γ-Strahlung sank sie vom 28. XI. 10 bis zum 25. VII. 11 von 5,8 auf 1,4 mg, um dann bis zum 20. Juli 12. nach stärkerer Umhüllung wieder auf 4,0 mg zu steigen.

B. Wirkung radioaktiver Strahlen auf die normale menschliche Haut.

3. Physikalisch gleichwertige Mengen von Radium oder Mesothorium haben gleiche biologische Wirkung.

4. Radiumsalze in Klumpenform üben früher eine biologische Wirkung aus als in gleichmässiger flächenhafter Ausbreitung.

5. Unser Radiumsalz, von 4,04 mg (Rutherford-Standard) auf eine Fläche von 1,1 × 1,3 cm gleichmässig verteilt und mit einer Hülle von 0,01 Aluminium erzeugte auf der normalen Haut bei 15 Minuten langer Bestrahlung bleibende Pigmentierung, von 1 Stunde an narbige Veränderung, in der sich am Ende der ersten Jahres nach der Bestrahlung nach und nach kleinste Teleangiektasien entwickelten.

6. Unser Mesothoriumpräparat von 12 mg (Rutherford-Standard) auf einer Fläche von 1,0 × 2,0 cm gleichmässig verteilt und mit einer Hülle von 0,1 mg Aluminium erzeugte schon von weniger als 10 Minuten an bleibende Pigmentierung der Haut, bis zu 20 Minuten noch keine Blasenbildung und Narben.

7. Die Intensität der biologischen Wirkung auf der normalen Haut war direkt proportional der Stärke des Präparates und der Bestrahlungsdauer. Die Inkubationszeit bis zum Ausbruch der klinischen Erscheinung war umgekehrt proportional der Stärke des Präparates und der Bestrahlungsdauer.

8. Die biologischen Wirkungen eines 10 mg starken Poloniumpräparates blieben auch bei einer 1½ stündigen Bestrahlung ganz oberflächlicher Natur und beschränkten sich auf umschriebene Rötung, die 4 Wochen nach der Bestrahlung wieder verschwand.

9. Die mikroskopische Untersuchung einer vor 40 Tagen mit 4,04 mg Radium bestrahlten normalen Hautstelle ergab den Befund eines vernarbenden Hautgeschwürs mit teilweiser Degeneration der Zellkerne, Fehlen der Haare, keine Veränderungen an den Drüsen und elastischen Fasern. Keine eosinophile, spärliche Plasmazellen.

10. Die Heilung der bestrahlten Haut war nach Excision eines Hautstückes trotz Vereinigung der Wundränder durch Naht keine glatte, sondern erfolgte durch langwierige Granulation.

C. Wirkung radioaktiver Strahlen auf die normale Hornhaut des Kaninchens.

11. Normale Hornhaut, auch Augenbindehaut ist gegen Bestrahlung mit Radium und Mesothorium wesentlich resistenter als Haut. 20 stündige direkte Bestrahlung der Kaninchenhornhaut mit Radium (3 mg) erzeugte eine Keratitis superficialis, die 6 Wochen nach der Bestrahlung narbenlos abheilte, 3 stündige direkte Bestrahlung mit Mesothorium (12 mg) erzeugte eine vorübergehende Keratitis superficialis, erst 8 stündige Bestrahlung mit Mesothorium tiefere Geschwüre und dauernde Narben.

D. Wirkung radioaktiver Strahlen auf die Heilung bei aseptischen äusseren Verletzungen der Hornhaut.

12. Bei experimentell herbeigeführten Verletzungen der Kaninchenhornhaut trat auf dem bestrahlten Auge früher Narbenbildung und Heilung ein als auf dem Kontrollauge.

13. Bei sensibilisiertem, chemisch durch Injektion von Dionin gereiztem Auge, bis zur Dauer von 20 Minuten kein wesentlicher Unterschied sowohl bezüglich des Reizzustandes, als auch der Resorption des Infiltrats als auch der Strahlenwirkung.

E. Wirkung radioaktiver Strahlen auf die Heilung bei Injektion von Tuberkelbacillen in die vordere Augenkammer.

14. Nach Injektion einer quantitativ dosierten Tuberkelbacillenemulsion in die vordere Augenkammer des Kaninchens wurde die normale Inkubationszeit der experimentellen Augentuberkulose um 8 Tage verlängert, wenn die Tuberkelbacillen mindesten 47 Stunden mit dem Radiumpräparat (2 mg) bestrahlt waren. Bei 14 stündiger Bestrahlung der Emulsion mit Mesothorium (12 mg) trat eine Infektion des Auges nicht mehr ein. (Absolute Baktericidie.) Im Vergleich zu den Sonnenstrahlen ist die Baktericidie der radioaktiven Substanzen gering, insofern das Kaninchenauge schon nicht mehr nach der Injektion erkrankte, wenn die Tb.-Emulsion auf der Erde 30 Minuten bestrahlt wurde oder in 5—6000 m über der Erde 5 Minuten lang.

15. Bestrahlung des Kaninchenauges vor der Injektion der Tb.-Emulsion bei einer Dauer von 5—45 Minuten mit Radium oder Mesothorium war ohne Einfluss.

16. Bestrahlung unmittelbar nach der Injektion erzielte mit Radium (2 mg) nur eine verzögerte Perforation, mit Mesothorium (12 mg) verlängerte Inkubation.

17. Bestrahlung mit Radium oder Mesothorium nach Ausbruch der klinischen Erscheinungen hatte keinerlei Einfluss auf die Schwere des klinischen Verlaufs.

F. Wirkung radioaktiver Strahlen auf das normale menschliche Auge.

18. Das normale menschliche Auge konnte direkt $4^1/_2$ Stunden in Intervallen und 2 Stunden in einer Sitzung mit dem Radiumpräparat (5, 8 bis 3 mg), $9^1/_4$ Stunden lang in Intervallen und 45 Min. in einer Sitzung mit dem Mesothoriumpräparat (12 mg) bestrahlt werden, ohne dass dauernde Störungen zurück blieben.

G. Wirkung radioaktiver Strahlen auf Augenerkrankungen.

19. Gewisse tiefe Geschwüre der Hornhaut (marantische), die auf andere Mittel nicht reagiert hatten, wurden durch Radiumbestrahlung schnell und mit auffallend geringer Trübung geheilt. Bei Ulcus serpens trat innerhalb der ersten Tage nach der Bestrahlung nur in einigen Fällen Heilung ein, nicht aber in allen. Keine wesentliche Besserung bei Ulcus gonorrhoicum, Keratitis ekzematosa und parenchymatosa, Leukoma, Sklerose.

20. Bei Erkrankungen der Iris wurde wohl die Schmerzempfindung durch Bestrahlung gehoben, nicht aber objektive Besserung oder Abkürzung der Erkrankungsdauer beobachtet.

21. Bei Conjunctivitis chronica simplex gute Resultate.

22. Beim Trachom gingen in einigen Fällen die Follikel nach der Bestrahlung auffallend schnell zurück, in andern Fällen aber wurde keine Besserung trotz monatelanger Behandlung erzielt. Bei Pannus und stärkster rezidivierender Reizung hatten wir einmal mit der Bestrahlung sehr günstige Erfolge, nachdem alle andern Mittel versagt hatten. Im übrigen aber übertraf die Bestrahlung an Intensität der Wirkung noch an Kürze der Zeit noch in der Sicherheit des Erfolges andere wohlbewährte Behandlungsmittel.

23. Bei Geschwülsten (Cancroid, Sarkom, Melanosarkom, Warzen, Lupus, Angiom, Xantelasma) wurden, solange eine gewisse Grösse nicht überschritten war, fast immer ausserordentlich günstige Resultate erzielt. Insbesondere wurden Sarkome am Augapfel, die bereits erfolglos chirurgisch behandelt waren, in einigen Fällen vollkommen beseitigt, in andern während der beobachteten Zeit so verkleinert, dass auch hier im Laufe der Zeit eine volle Heilung zu erwarten ist. Weil es eine Haupteigenschaft der radioaktiven Strahlen ist, dass erkrankte Gewebe eher zu zerstören als das gesunde, wird die Radium- und Mesothoriumbehandlung gerade bei Geschwulstbildungen am Auge, wo nach chirurgischer Entfernung des Erkrankten leicht entstellende Narben zurückbleiben, berufen sein, eine nicht unbedeutende Rolle in der Terapie zu spielen.

H. Nebenwirkungen.

24. Ohne Beobachtung besonderer Vorsichtsmassregeln bei der radioaktiven Strahlenbehandlung in einem Zeitraume von mehr als 2 Jahren wurde als Nebenwirkung Abschälung der Haut an der Kuppe des rechten Daumens und Zeigefingers gesehen, die sich nach einem Jahre seit Beginn der Versuche im Zwischenraum von

3—4 Wochen wiederholt, im übrigen aber ausser einem zeitweisen Taubheitsgefühl auch subjektiv keinerlei Störungen hinterlassen hat.

Zum Schluss spreche ich meinem hochverehrten früheren Chef, Herrn Geheimrat Prof. Dr. Greeff, für die Übertragung dieser Arbeit sowie für das dauernde Interesse meinen verbindlichsten Dank aus.

Literaturverzeichnis.

1) Cohn, Die Heilung des Trachoms durch Radium. Berl. klin. Wochenschr. Nr. 1 u. 8. 1905.
2) Darier, Die Anwendung des Radiums in der Augenheilkunde. Ophth. Ges. Heidelberg. 1905.
3) Birch-Hirschfeld, Die Wirkung der Röntgen- und Radiumstrahlen auf das Auge. v. Graefe's Arch. f. Ophth. Bd. LIX, 2. 1904.
4) — Klinische und anatomische Untersuchungen über die Wirkung des Radiums auf die trachomatöse Bindehaut. Klin. Monatsbl. f. Augenheilk. Bd. XLIII. S. 497.
5) Uhthoff, Diskussionsbemerkung zum Vortrage von Darier. Heidelberg 1905.
6) Da Gama Pinto, Diskussionsbemerkung zum Vortrage von Darier. Heidelberg 1905.
7) Sellenkowski, Über Behandlung des follikulären Trachoms mit Becquerel-Strahlen. Petersburger ophth. Ges. 21. I. 1906.
8) — Zur Frage über die Behandlung mit Radium. Westnik. ophth. Ges. September/Oktober 1908.
9) — Zur Frage über die Heilung des Trachoms durch Becquerel-Strahlen. Arch. f. Augenheilk. Bd. LX. S. 63. 1908.
10) Falta, Das Radium in der Trachomtherapie. Wien. med. Wochenschr. Nr. 31. 1905.
11) Thielemann, Zur Wirkungsweise der Radiumbestrahlung auf die trachomatöse Bindehaut. Zeitschr. f. Augenheilk. 1906. S. 559.
12) Dinger, Beitrag zur Behandlung des Trachoms mit Radium. Berl. klin. Wochenschr. Nr. 40. 1906.
13) Greiz, Die Behandlung der verschiedenen Trachomformen mit Radium im Vergleich mit den gewöhnlichen Heilmitteln. Diss. Petersburg 1909.
14) Neuschüler u. Steiner, Schwerer Pannus trachomatosus mit Radium behandelt. 18. Vers. d. ital. ophth. Ges. Rom 1906.
15) Steiner, Über den gegenwärtigen Stand der Strahlenbehandlung bei Augenkrankheiten. Zeitschr. f. Elektrologie und Röntgenkunde. 1909. S. 4.
16) Esdra, Resultate der Radiumbehandlung von Trachomfällen. Ophth. Klin. 1907. S. 28.
17) Braunstein u. Samkowski, Die Behandlung des Trachoms mit Radium. Kongr. sächsischer Ärzte. Moskau 1907.
18) Jakoby, Radiumbehandlung des Trachoms. Deutsche med. Wochenschr. 1906. S. 61.
19) Fortunati, Durch Radiumwirkung hervorgebrachte histologische Veränderungen an der trachomatösen Bindehaut. Vers. d. itat. ophth. Ges. Parma 1907.
20) Altmann. Klin. Monatsbl. f. Augenheilk. Bd. XLVII. 1909.
21) Lubarsch u. Ostertag. Ergebnisse d. pathol. Anat. usw. 1911.
22) Wickham u. Dégrais, Radiumtherapie. 1910.
23) Wichmann, Radium in der Heilkunde. 1911.
24) London, Radium in der Biologie und Medizin. Leipzig 1911.
25) Lawson u. Davidson, Vorläufige Mitteilung. The British Medical Journal. 1909.
26) — — Radiumtherapie in Eye Disease. The British Medical Journal. 1910. S. 2602.

27) Scholz. Über die physiologische Wirkung der Radiumstrahlen und ihre therapeutische Verwendung. Deutsche med. Wochenschr. 1904. S. 94.
28) Strebel, Kathodenstrahlen als therapeutische Konkurrenz der Röntgen- und Radiumstrahlen. Deutsche med. Wochenschr. 1904. S. 55.
29) London, Über das Verhalten der Radiumstrahlen auf dem Gebiete des Sehens. v. Graefe's Arch. f. Ophth. Bd. LVII. 1904.
30) Greeff, Über Radiumstrahlen und ihre Wirkung auf das gesunde und blinde Auge. Deutsche med. Wochenschr. 1904. S. 452.
31) Koster u. Cath. Tijdschr. voor Geneesk. Nr. 9. Ref. in Deutsche med. Wochenschr. 21. September 1911. S. 1765.
32) Schindler. Ophth. Ges. in Wien. 22. Juni 1910. Zentralbl. f. prakt. Augenheilk. Dezember 1910.
33) Muschelow, Wirkung der Becquerel-Strahlen auf Trachom. Protok. der kaukas. med. Ges. Nr. 13. 1906.
34) Lundsgard, Lichtbehandlung von Conjunctiv.-Leiden. v. Graefe's Arch. f. Ophth. Bd. XXXVI, 2 u. 3. 1907.
35) Aschkinass u. Caspari. Deutsche med. Wochenschr. 1905.
36) Pfeifer u. Friedberger. Deutsche med. Wochenschr. 1905.
37) Strassmann. Arch. f. Dermatol. u. Syphil. Bd. LXXI. 1904.
38) Hertel, Anwendung lokaler Lichttherapie. v. Graefe's Arch. f. Ophth. 1907.
39) Chalupecky, H., Die Wirkung des Mesothoriums auf den Sehapparat. Zeitschr. f. böhm. Ärzte nach Radium in Biologie u. Heilkunde. Bd. I, 12. 1912.
40) Flemming, Physiologische und pathologische Wirkungen des Höhenklimas bei Hochfahrten im Freiballon. Deutsche med. Wochenschr. Nr. 45 u. 46. 1911.

Erklärung der Abbildungen auf Taf. XIV, Fig. 2—16.

Fig. 2. *A.* Mit Radium (4,04 mg) bestrahlte Stellen der normalen Haut nach 5 Monaten.

1. Filter: 0,01 Aluminium.

a = 15 Min.
b = 20 Min.
c = 30 Min.
} mit der Dauer der Bestrahlung werden die Veränderungen grösser und deutlicher.

d = 60 Min. Narbe von der in der 6. Woche nach der Bestrahlung erfolgten Excision.

d_1 dieselbe Narbe nach 1¼ Jahren und nach Bestrahlung der proximalen Hälfte mit ultraviolettem Sonnenlicht.

e = 90 Min.

e_1 = dieselbe Narbe nach 1½ Jahren mit allmählich immer grösser werden Teleangiektasien.

2. Filter: 0,02 Aluminium.

a_2 = 15 Min.
b_2 = 25 Min.
d_2 = 60 Min. bei Abblendung oben und unten.

B. Mit Mesothorium (12 mg) bestrahlte Stellen.

1. Filter: 0,1 mm.

α = 5 Min. (4 Wochen nach der Bestrahlung).
β = 10 Min. (8 „ „ „ „)
γ = 20 Min. (8 „ „ „ „)
} Mit Schüppchen bedeckt.

2. Filter: 1 mm.

δ = 40 Min.

Fig. 3. Mit Radium (1 Stunde) bestrahltes chronisches nässendes Ekzem nach 3 Wochen (E. Krause).

Fig. 4. Ulcus corneae marant. vor der Bestrahlung.
Fig. 4a. 6 Wochen später.

Fig. 5. Mikroskopisches Bild des 40 Tage nach 1 stündiger Bestrahlung aus Fig. 2d excidierten Hautstückes.

Fig. 6. Ulcus serpens } ohne Erfolg bestrahlt.
Fig. 7. Ulcus serpens }

Fig. 14. Melanosarkom vor der Bestrahlung
Fig. 14a. Veränderung nach 3 Monaten: Fleckweise Aufhellung, besonders in der Mitte.
Fig. 14b. Veränderung nach 1½ Jahren: Weitere Aufhellung, Pigment im oberen Teil geschwunden.

Fig. 15. Angiom unterhalb der Brustwarze vor der Bestrahlung.
Fig. 15a. 2 Monate später.
Fig. 15b. 1 Jahr später.

Fig. 16. Angiom über dem rechten Auge vor der Bestrahlung.
Nachher siehe Photographie S. 392.

[Aus der deutschen Univ.-Augenklinik (Prof. Elschnig) in Prag.]

Zur Anatomie des menschlichen Albinoauges.

Seinem verehrten Lehrer V. v. Ebner-Wien anlässlich seines Rücktrittes vom Lehramte gewidmet

von

Prof. Dr. A. Elschnig.

Mit Taf. XV, Fig. 1—6, und 3 Figuren im Text.

Über die Anatomie des albinotischen Auges ist bisher ausserordentlich wenig bekannt. Die erste genauere anatomische Untersuchung eines albinotischen Menschenauges verdanken wir Manz (1). Derselbe fand an einem ophthalmoskopisch nicht untersuchten Kadaverauge (27jähriges Weib), bei dem ihm an der Leiche die rötliche Farbe der Pupille auffiel, und von der er nur eruieren konnte, dass sie sehr schlecht gesehen und „sonderbare" Augen gehabt habe, folgenden Befund:

Bei Betrachtung des eröffneten Auges erschien die Chorioidea ganz ungefärbt, bei der genaueren anatomischen Untersuchung fand sich in der Chorioidea und Suprachorioidea, Ciliarkörper und Iris kein Pigment, das Pigmentepithel der Retina erwies sich in toto sehr schwach pigmentiert. Von der Ora an nimmt der Gehalt der Pigmentzellen an Pigment etwas zu, steigert sich ganz plötzlich und bedeutend an der Wurzel der Iris; das Epithel der Iris ist sehr variabel pigmentiert, bei vielen Zellen sind die Pigmentkörner so reichlich, dass auch der Kern verdeckt wird. Dilatatorschicht sehr deutlich.

Es ist interessant, dass Manz die nach dem damaligen Standpunkte der Erkenntnis erwartete Verdopplung des retinalen Epithels der Iris nicht konstatieren konnte.

Die Bulbi hatten die Dimensionen emmetroper Augen.

Bezüglich der Literatur führte Manz an, dass Buzzi 1784 zuerst ein albinotisches menschliches Auge anatomisch untersucht zu haben scheint. Er fand die „Sclerotica sehr dünn, die Iris weiss ohne Uvea, die Chorioidea sehr fein und rot". Wharton Jones stellte 1833 fest, dass die Pigmentepithelzellen bei den Albinos weniger entwickelt, kreisrund und ohne Farbstoff seien. Bruecke konstatierte für den echten Albinismus vollständigen Mangel des Pigmentes in allen Augenmembranen bei Vorhandensein regel-

mässiger Pigmentepithelzellen, Befunde, welche de Wecker und Robin bestätigten.

Nettleship (2) hat selbst ein albinotisches, bei einer Extraktion gewonnenes Irisstück untersucht, in welchem er keine Spur von Pigment nachweisen konnte, und berichtet gleichzeitig über den Befund an den Präparaten eines Auges und eines Irisstückes, die Usher ihm zur Beobachtung übergab.

1. 67jähriger Mann, welcher komplett albinotische Augen hatte. Iris und angrenzendes Chorioidalstroma im vorderen Bulbusabschnitt enthalten nicht die Spur von Pigment. Wohl aber findet sich Pigment in einzelnen Zellen der Chorioidea und Suprachorioidea, am reichlichsten im Bereiche der Macula. Das retinale Pigmentblatt der Iris und des Ciliarkörper enthält ziemlich viel braunes Pigment, jedoch sind überall die Kerne der Zellen sichtbar; viel weniger Pigment enthält das Pigmentepithel.

2. Ein bei der Extraktion eines 74jährigen Mannes gewonnenes Irisstückchen zeigt einen ähnlichen Befund.

Topolansky (3) hat den vorderen Abschnitt eines Albinoauges untersucht, bestätigt lediglich die Angaben der früheren Autoren bezüglich des Pigmentmangels und schildert Details bezüglich des Zonulaursprunges und des Ciliarkörperepithels, die sich am albinotischen Auge naturgemäss so gut wie an einem entpigmentierten Auge studieren lassen.

Die bisher angeführten Arbeiten befassen sich nur mit der Pigmentverteilung und Pigmentreichhaltigkeit des albinotischen Menschenauges, ohne auf die Art des Pigmentes, auf Form und Farbe desselben näher einzugehen. Über die Strukturverhältnisse der Retina des Albino liegt nur eine einzige Mitteilung vor.

Fritsch (4, 5) hatte Gelegenheit, das Augenpaar eines albinotischen Herero (Südwestafrika) zu untersuchen und konstatierte, dass bei Lupenvergrösserung eine Foveabildung nicht wahrnehmbar ist. „Die mikroskopische Untersuchung enthüllte allerdings eine unvollkommene Ausbildung der Area centralis, indem in einer gewissen Region die Stäbchen bis zum völligen Verschwinden (?) seltener wurden, während der Durchmesser der Zapfen etwa auf $^2/_3$ des allgemein verbreiteten sank". Die Stäbchen erschienen auffallend zahlreich und kräftig entwickelt. In der stäbchenärmsten (stäbchenfreien?) Netzhautmitte betrug der Durchmesser der Zapfen etwa $^2/_3$ des Normalen. Die Limitans externa retinae war (nach Art einer Fovea externa) mit der Stäbchenzapfenschicht in der Area centralis vorgewölbt; die Zapfen strahlten in derselben fächerförmig nach allen Seiten aus und fassten Reihen an ihrer Bildung nichtbeteiligter Zwischenkerne ein.

Nähere Details dürften allerdings nicht verlässlich zu beobachten gewesen sein; da Fritsch die Maculagegend an Flachschnitten untersucht hatte, konnte er über die feinere Histologie derselben keine genaueren Angaben machen.

Ich möchte im folgenden über die genaue anatomische Untersuchung eines albinotischen Augenpaares berichten.

Die 20jährige Anna H., welche wegen Tuberculosis pulmonum et laryngis an der Klinik v. Jaksch in Behandlung stand, gab an, dass in ihrer Familie kein Albino gewesen sei.

Status praesens: Die allgemeinen Hautdecken sehr blass, die Haut zart und dünn, sehr fettarm. Warzenhöfe der Mammae vollkommen pigmentlos, zart rosa gefärbt; Haupthaar hellblond. Weder im Gesicht, an den Augenbrauen und -wimpern, noch an den Haaren des Mons Veneris, noch um den Anus oder in der Linea alba Pigment zu sehen.

Die Augen hatten grobschlägigen Nystagmus. Iris hellblau, bei heller Tagesbeleuchtung ebenso wie die Pupille rötlich durchleuchtend. Im durchfallenden Lichte konnte der Linsenrand und die Ciliarfortsätze durch die rot durchleuchtende Iris vollkommen deutlich gesehen werden. Ophthalmoskopisch beiderseits ungefähr 3 *D* Myopie, schmaler Skleralring lateral; Fundus typisch albinotisch; nur in der Maculagegend die Chorioidealgefässe etwas undeutlicher, sonst vollständig scharf rot auf fast farblosem Grund sichtbar. Das Sehvermögen konnte an der schwerkranken, fieberhaften Patientin nicht näher geprüft werden. Patientin konnte grössere Schrift lesen. Am 24. III. 1909 starb sie.

Pathol.-anatom. Diagnose (Prof. Kretz): Albinismus, Tubercul. pulm. e phthisi, Ulcus tubercul. laryngis, Decubitus ad os sacrum, Ulcera tubercul. intestini, Anaemia univers., Nephritis haemorrhag. ex agente toxico ignoto.

Die Bulbi wurden in Formalin-Müllerscher Flüssigkeit gehärtet, der eine Bulbus oben und unten abgekappt, in Celloidin eingebettet und in Totalschnitte zerlegt, der zweite in mehrere Teile zerlegt und teils nach Paraffin- oder Celloidineinbettung, teils in Flächenpräparaten, teils in Flächenschnitten, der hintere Abschnitt in dem horizontalen Meridian parallele Schnitte zerlegt. Die ganze Makularregion wurde an beiden Augen in lückenloser Serie untersucht.

Iris-Ciliarkörper weisen insofern ein vom Normalen etwas abweichendes Verhalten auf, als durch netzförmige Auffaserung des Ciliarkörpergewebes in der Kammerbucht an manchen Stellen ein Ligamentum pectinatum entsteht, wie man es nicht so selten in Form einzelner Verbindungsstränge zwischen den die Wände des Schlemmschen Kanals bildenden Lig. pectinat.-Fasern und der Ciliarkörpervorderfläche in der Kammerbucht — ein Überbleibsel des uvealen Gerüstwerkes des embryonalen Auges, welches jüngst wieder von Bach und Seefelder (6) eingehend gewürdigt wurde — am normalen Auge vorfindet. Die angrenzenden Partien der Iriswurzel weisen reichliche Krypten auf, auch im übrigen hat die Iris eine reich gegliederte Vorderfläche. Die oberflächlichen Irisschichten zeigen an vielen Stellen jene gleichmässige zellige Verdichtung, wie sie bei

brauner Iris über die ganze Iris ausgebildet ist, jedoch mit dem Unterschiede, dass im ganzen Gewebe kein Pigment vorhanden ist. Nur im Sphinkterbereiche finden sich, und zwar vor und hinter demselben — besonders entlang der kleinen Sporne, welche am normalen Auge so regelmässig aus dem Pigmentepithel des Irisstroma sich erheben, S. Elschnig und Lauber (7) — spärlichste, mit hellbraunen Pigmentkörnchen erfüllte Zellen, meist rundlich und fortsatzlos, also den Klumpenzellen gleich, einzelne aber auch mit kurzen Fortsätzen versehen. Die Zellkerne dieser Zellen sind aber fast allenthalben zu sehen.

Die retinale Epithelschicht der Iris erscheint auf den ersten Blick fast vollständig pigmentlos; nur mit Immersion kann man erkennen, dass in vielen der meist sehr grossen, oft vakuolisierten Zellen bald diffus verstreut, bald um den Kern gruppiert, feinste braune Pigmentkörnchen sich vorfinden, ausserdem aber auch verstreute, grosse, homogen braune, tropfenartige Pigmentgebilde, welche fast die Grösse eines roten Blutkörperchens erreichen können (Fig. 1). Die Pigmentanhäufung ist etwas dichter im Sphinkterteil der Iris, so dass dort auch schon bei schwachen Vergrösserungen einige Zellen als pigmentiert erkannt werden können. Der vollkommen unpigmentierte Dilatator hebt sich sehr deutlich ab, auch die verschiedenen Dilatatorsporne sind, abgesehen von den spärlichen eingestreuten Klumpenzellen, völlig unpigmentiert.

Das Gewebe des Ciliarkörpers, ebenso wie das Aderhautstroma führt keine Spur von Pigment; jedoch sind in dem dem Ciliarmuskel vorgelagerten Gewebe nahe der Iriswurzel, sowie in der Oragegend, also an Stellen, an denen im normalen Auge immer Klumpenzellen vorfindlich sind, solche Zellen, spärlich pigmentiert, wie in der Iris, verstreut enthalten.

Das Pigmentepithel des Ciliarkörpers ist in allerdings ausserordentlich wechselnder Intensität viel reicher pigmentiert als das der Iris. Die Pigmentierung nimmt im ungefalteten Teile des Ciliarkörpers noch etwas zu, um an der Ora serrata sich fast plötzlich zu vermindern. Die Pigmentkörnchen sind in diesem Bereiche dunkler und meist grösser; auch hier finden sich, aber spärlicher, die grösseren Pigmentkugeln; nur spärlichste Zellen sind absolut pigmentlos. Bemerkenswert scheint, dass auch die Palissadenepithelzellen, besonders in der Oragegend, wenngleich spärliche kleinste Pigmentkörnchen führen.

Das Pigmentepithel der Netzhaut enthält recht reichliche, aber

ausserordentlich blasse, gelbbraune Pigmentkörner in regelloser Anordnung, meist an der Innenfläche der Zellen, die so zart gefärbt sind, dass die Zellen bei halbwegs starker Beleuchtung und offenem Abbe fast ganz ungefärbt erscheinen. In der Maculagegend ist die Pigmentierung dichter, vielleicht auch die Färbung der Pigmentkörnchen etwas ausgeprägter; auch hier keine Spur von nadelförmigem Pigment, und auch hier ist das Pigment fast ausschliesslich nach innen (retinalwärts) von den Kernen angeordnet. Bei der enormen Kleinheit der pigmentierten Kügelchen lässt sich an den Lackpräparaten über ihre genauere Beschaffenheit nichts absolut Sicheres sagen, viele jedoch machen den Eindruck, als ob sie nur aus einer gefärbten Hülle und einem farblosen Inhalte bestehen würden, im Gegensatze zu den grossen Pigmentkörnern im retinalen Irisblatte, welche vollständig homogen sind. Im ungefärbten Flächenpräparate des Pigmentepithels (in Glycerin) erscheinen die Pigmentkörnchen hellst gelblichbraun, bei offenem Abbe fast farblos und ganz diffus in der Fläche der Zelle verteilt (Fig. 2). Die Körnchen sind fast völlig gleich gross und ganz gleich dicht gefärbt, alle streng rund, nirgends auch nur die Andeutung einer Nadelform. In der ungefärbten Zelle ist der Kern ausserordentlich gut sichtbar. Nur in der Umgebung der Ora serrata enthalten die einzelnen Pigmentzellen der Retina dichtere, ungleich grosse, hellere und dunklere Körnchen, wie das Irisepithel.

Sowohl das Pigment des Iris-Ciliarkörperepithels als das des Pigmentepithels der Retina nimmt reichlich Thionin an; auch an Weigertpräparaten (Markscheidenfärbung) sind die Pigmentkörner deutlich dunkler gefärbt, analog wie im normalen Auge. (Siehe Elschnig und Lauber loc. cit.) Die Pigmentepithelzellen erscheinen in Thioninpräparaten, da der gelbliche Ton der Pigmentkörnchen völlig vom Thionin gedeckt wird, wie Mastzellen.

Die Aderhaut ist ausser dem völligen Pigmentmangel vollkommen normal; auch an den Flächenpräparaten (in Glycerin eingeschlossen) ist in ihr und in der Suprachorioidea kein Pigment nachweisbar, ebensowenig entlang der verschiedenen Emissarien der Sklera.

Die Sehnervenpapille hat eine durchaus normale Beschaffenheit ausser der Anbildung eines Skleralringes lateral. Ebenso herrschen auch in der gesamten Netzhaut normale Verhältnisse bezüglich der Anordnung ihrer Elemente, Topographie derselben und Dimensionen der einzelnen Schichten vor. Speziell sind weder an den Gefässen, noch an den übrigen Elementen des Auges irgendwelche Erscheinungen pathologischer Veränderung, welche durch die Nephritis be-

dingt wären, vorfindlich, wie solche ja auch im ophthalmoskopischen Bilde gefehlt hatten. Die Netzhaut liegt allenthalben glatt der Aderhaut an, die Stäbchenzapfenschicht ist gut konserviert, und nur durch einen schmalen, wohl den Fortsätzen der Pigmentepithelzellen entsprechenden, von feinsten ungefärbten Fäserchen oder Detritus eingenommenen Spaltraum von dem kompakten Anteile der Epithelzellen getrennt. Nur in den zentralsten Schnitten des einen Auges sind die Innenglieder der Stäbchenzapfenschicht da und dort durch einen kleinen Spaltraume von der Limitans externa getrennt.

Die Netzhäute beider Augen stimmen in ihrem histologischen Verhalten vollständig miteinander überein. Die Beschreibung gilt daher für beide; jedoch beziehe ich mich in den Massangaben ausschliesslich auf das zweitbearbeitete, rechte Auge, von dem ich selbst die Macula in eine lückenlose Serie zerlegt habe, während das erste Auge von einem meiner Assistenten in Totalschnitte geschnitten wurde. Am rechten Auge ist es durch Zufall gelungen, die Schnittrichtung entsprechend dem Netzhautzentrum genau senkrecht zu ihrer Fläche zu erhalten, so dass die Stäbchen-Zapfen vollkommen axial getroffen sind. Die Netzhautmitte fällt an diesem Auge (ebenso wie an dem erstgeschnittenen) nicht mit den Schnitten, welche die Papillenmitte treffen, zusammen, sondern mit jenen Schnitten, welche schon den unteren Papillenrand fast tangieren.

Die grösste prinzipielle Wichtigkeit im Netzhautbefunde besitzt das gänzliche Fehlen einer Fovea centralis. Die von der Papille ausstrahlende Nervenfaserschicht hat lateralwärts etwa die halbe Dicke wie medial. Die Schicht der grossen Ganglienzellen schwillt vom Papillenrande an, wie im normalen Auge, gegen das Netzhautzentrum beträchtlich an (ich nenne die Stelle, die ich für die der Fovea centralis entsprechende halte, „Netzhautzentrum“ und bezeichne weiter mit dem Namen Area centralis jenen ganzen Bezirk, in dem die Ganglienzellenschicht ihre wesentlichste Verbreiterung zeigt), und diese Anschwellung erstreckt sich in horizontaler Ausdehnung etwa 7 mm weit vom Papillenrande. In der lateralen Hälfte dieses Bereiches fehlt die Nervenfaserschicht fast vollends. Das Netzhautzentrum liegt übereinstimmend an beiden Augen ungefähr 3,5 mm vom lateralen Papillenrande entfernt und zeigt folgendes, von der übrigen Netzhaut abweichende Verhalten (siehe Fig. 3, Taf. XV).

Die inneren Netzhautschichten, beziehungsweise die Limitans interna, an welcher allenthalben Glaskörpergewebe dicht anhaftet, weisen eine ganz leichte, flach-tellerförmige Einsenkung auf, welche dadurch

an ihrem medialen Rande deutlicher markiert erscheint, dass hier die Netzhaut noch dicker ist, während sie ausserhalb des Zentrums schon namhaft dünner ist. Eine genaue Massangabe wird diese Verhältnisse erläutern. 1,5 mm medialwärts vom Zentrum hat die Netzhaut samt Stäbchen-Zapfenschicht eine Dicke von 0,344 mm, im Zentrum dagegen von 0,315 mm, ausserhalb des Zentrums erfolgt eine ganz geringfügige Anschwellung bis 0,326 mm, welche rasch wieder abnimmt, so dass 1,5 mm nach aussen vom Zentrum die Netzhautdicke 0,299 mm beträgt (siehe Tabelle). Im Zentrum ist die Stäbchen-Zapfenschicht ver-

	1,5 mm medial vom Netzhautzentrum	im Netzhautzentrum	1,5 mm lateral vom Netzhautzentrum
Stäbchenzapfen	34—36 μ 45—55 μ [1])	40—42 μ	33—34 μ
Äussere Körner	31 μ 32 μ	98 μ	31 μ
Äussere granulierte	84 μ 150—160 μ		72—75 μ
Innere Körner	56 μ 60 μ	56 μ	56 μ
Innere granulierte	42 μ 33—43 μ	35 μ	42 μ
Ganglienzellen	70 μ 60 μ	84 μ	63 μ
Nervenfasern	25 μ 20 μ	0	0
Gesamtdicke	344 μ fast identisch mit Greeff (an der dicksten Stelle nasal)	315 μ = 0,315 mm	299 μ 0,32 mm nach Greeff (an der dicksten Stelle nasal).

breitert (ungefähr 42 μ, gegen 36 μ medial und 33 μ lateral), wobei medial und lateral immer wie bei der vorherigen Massangabe 1,5 mm vom Zentrum entfernt bedeutet. Die äussere Körnerschicht ist im Zentrum beträchtlich verdünnt, so dass nur 2—3 Körner an der Limitans externa dicht übereinander liegen, während zahlreiche äussere Körner von da ausstrahlend mitunter wie arkadenförmig in die der äusseren granulierten Schicht entsprechende äusserst locker gefügte Schicht eingelagert sind, so dass eine äussere granulierte überhaupt nicht abgrenzbar ist. Da die letztere medial 84 μ, lateral 72 bis 75 μ, und im Zentrum diese samt der Schicht, welche die eingestreuten äusseren Körner enthält (Limitans externa bis äussere Fläche der inneren Körnerschicht) 98 μ beträgt, so sind also die bei-

[1]) Die klein gedruckten Zahlen geben die Masse nach H. Müller 1 mm ober- und unterhalb des gelben Fleckes, 3,2 cm vom Papillenrande entfernt.

den Schichten im Zentrum ganz wesentlich verdünnt. Die innere Körnerschicht ist in der ganzen Area centralis ungefähr gleich dick, 56 μ, die innere granulierte Schicht im Zentrum etwas verdünnt (35 μ gegen 42 μ medial und lateral), dagegen ist die Ganglienzellenschicht im Zentrum relativ dicker (84 μ gegen 70 μ medial und 63 μ lateral). Ich bemerke hierzu, dass in der zentralsten Partie eine Nervenfaserschicht nicht existiert, wohl aber anscheinend im ganzen Bereiche einzelne Nervenfasern zwischen die innersten Ganglienzellen eingestreut erscheinen.

Die Ausdehnung des geschilderten zentralsten Bezirkes, an der besonderen Beschaffenheit der äusseren Körnerschicht gemessen, beträgt etwa 0,8 mm im Durchmesser, ebenso viel in vertikaler Ausdehnung. Die Area centralis, d. i. die Stelle mit starker Verdickung der Ganglienzellenschicht mehr als das Achtfache in jeder Richtung.

Zusammenfassend ergibt sich also, dass die Nervenfaserschicht, sowie die äussere granulierte und äussere Körnerschicht im Zentrum ganz wesentlich verdünnt sind, die Netzhaut an gesamter Dicke aber deshalb nur wenig reduziert erscheint, weil die Stäbchenzapfenschicht und die Ganglienzellenschicht relativ und absolut verbreitert sind.

Bezüglich der einzelnen Netzhautelemente, auf deren feinste Struktur ich mich mangels absoluter Frische des Materials und Unmöglichkeit spezifischer Färbung (Silber) nicht einlassen kann, möchte ich nur folgendes bemerken. Die Müllerschen Radiärfasern sind bis zur Limitans externa ausserordentlich deutlich markiert. Bezüglich des Verhaltens der übrigen Netzhautschichten im Zentrum ist dem schon betreffs der äusseren granulierten und äusseren Körnerschicht Gesagten nichts hinzuzufügen. Eine besondere Besprechung erheischt nur die Stäbchenzapfenschicht. In allen peripheren Partien (Flächenschnitte durch die Äquatorregion) entspricht das Zapfenmosaik ungefähr den normalen Verhältnissen vollständig. Jeder Zapfen ist von einem mehrfachen Kranze von Stäbchen umgeben. Die Zapfen haben in diesem Bereiche eine maximale Dicke (Innenglied) von 4,5—5,6 μ, eine Länge von 18—25 μ. Die Stäbchen haben in diesem Bereiche eine Dicke von 0,7—1,4 μ. Gegen das Zentrum zu werden die Stäbchen spärlicher, ohne sich jedoch in ihrer Form und ihrem Aussehen zu ändern (Fig. 4, 5, Taf. XV). In der Umgebung des Zentrums sind am Längsschnitte fast immer 1—2 Stäbchen in der Reihe zwischen je zwei Zapfen (Fig. 4). Dann näher an das Zentrum heran immer ein meist etwas schlankeres Stäbchen zwischen zwei Zapfen; schliesslich nimmt die Zahl der Zapfen relativ zu, so dass bis zu 5 Zapfen

in einer Reihe zwischen 2 Stäbchen zu stehen kommen. In der Regel jedoch ist auch in der zentralsten Partie noch je ein Stäbchen zwischen 2—3 Zapfen. In diesem Bereiche haben die Zapfeninnenglieder eine Länge von 25—30 μ, eine Dicke von 6—7 μ (Fig. 5).

Es ist zu diesen Massangaben wohl zu bemerken, dass sie nur relativ genau sind, d. h. kaum völlig den vitalen Verhältnissen entsprechen dürften, also nicht als absolut richtige Grössen, wie sie Greeff(8) durch Zupfpräparate einer normalen Netzhaut gewonnen hat, gelten können. Einerseits ist der Einfluss der Präparationsmethode zu berücksichtigen, anderseits ist die Güte der Konservierung der Netzhautmitte vielleicht doch nicht vollkommen genügend zur Erforschung so feiner Detaills, die ja eigentlich nur am frischen Zupfpräparate studiert werden können. Eines lässt sich jedoch mit Sicherheit feststellen, dass keine vollständig stäbchenfreie Partie im Netzhautzentrum existiert, sowie dass die Zapfen daselbst ausserhalb dick sind und nur wenig, hauptsächlich in ihrer Länge, von den Zapfen der Peripherie sich unterscheiden.

Zum Vergleiche der Struktur der Netzhaut im Netzhautzentrum, bzw. in der Fovea möchte ich mich auf die Präparate der durchaus normal anliegenden Fovea eines normalen Auges beziehen.

Diese Präparate stammen von einer jüngeren Frauensperson, deren Augen ich noch in Graz $1^1/_2$ Stunden post mortem im eserinierten Zustande in Kulschitzkischer Flüssigkeit fixieren konnte. Makroskopisch im eröffneten Auge war die Netzhaut allenthalben faltenlos anliegend. Mit Rücksicht auf die Seltenheit des Präparates habe ich dasselbe Herrn Kollegen Schaffer-Wien übergeben, welcher die Maculagegend in lückenlose Serienschnitte zerlegte und den zentralsten Schnitt für v. Ebners Abhandlung in Koellikers „Handbuch der Gewebelehre des Menschen“ (Bd. III) abbilden liess.

In der Maculagegend (Taf. XV, Fig 6) haben die Zapfen, die dort ausschliesslich vorhanden sind, eine Länge von fast 43 μ, übertreffen also an Länge die Dicke der gesamten übrigen Foveanetzhaut, welche nur 28 μ besitzt. Die Zapfen sind in der normalen Netzhaut fast so schlank, wie in der Peripherie die Stäbchen, haben also nur etwa den fünften Teil des Durchmessers der Zapfen in der Netzhautmitte des albinotischen Auges. Greeff(9) gibt die Dicke der Foveanetzhaut mit 0,075—0,12 mm an, also erheblich höher, die der Foveazapfen mit 2,5 μ; dagegen Wolfrum(10) mit 1,5 μ (gegenüber von mindestens 5 μ am Neugeborenen), Rochon-Duvigneaud(11) mit 2 μ die zentralen Zapfen, die Foveaandzapfen mit 5—6 μ, die in der Peripherie mit 3 μ an. Nach Wolfrum haben die Foveazapfen eine Länge von 90 μ gegen 50 in der Peripherie, nach Greeff(8)

85 μ gegen 22 μ. Wenn ich auch, wie schon früher bemerkt, auf die absoluten Masse mit Rücksicht auf den Härtungseinfluss kein besonderes Gewicht lege, so möchte ich doch meinen, dass die enorme Verdünnung der Fovea in meinem Falle dem Normalen entsprechen dürfte, und die Vermutung aussprechen, dass scheinbar grössere Dicke des Foveagrundes abgesehen von individuellen Schwankungen wohl hauptsächlich dadurch vorgetäuscht werden kann, dass die Schnitte nicht absolut senkrecht zur Netzhautfläche liegen. Das würde dann auch erklären, weshalb andere Forscher immer mehrere Körner in der Fovea übereinander, sowie auch andere Elemente, Ganglienzellen usf. im Zentrum der Fovea nachweisen konnten.

An dem normalen Auge ist eine Fovea externa ausserordentlich deutlich markiert. Ich habe dies schon gelegentlich einer Diskussion zu Greeff(9) am Heidelberger Ophthalmologen-Kongresse im Jahre 1902 angeführt, und damals eine Mikrophotographie vorgezeigt(12). In der Albinonetzhaut lässt sich eine Fovea externa nicht erkennen, obwohl zufolge der geringen Dickenzunahme der Stäbchenzapfenschicht im Zentrum doch eine leichte Vermehrung der Distanz zwischen Lamina externa und Pigmentepithel besteht.

Die Chorioidea ist im Zentrum der Netzhaut im albinotischen Auge, sowie im normalen, wesentlich verdickt. Chorioidea und Suprachorioidea beträgt nämlich: von dem Netzhautzentrum lateral 80 μ, medial 60 μ und im Zentrum 100—120 μ. Die Masse differieren wesentlich mit den Massangaben Wolfrums(13), welcher als Dicke der normalen Aderhaut 0,30—0,35 mm an der dicksten Stelle (Eintritt der Ciliargefässe), in der Peripherie mit 0,15 angibt. Aber Wolfrum verwendete injizierte Aderhaut, während in meinen Präparaten die Gefässe wie gewöhnlich nur sehr wenig oder nicht gefüllt erscheinen.

Zu dem normalen Präparate möchte ich noch besonders bemerken, dass, wie dies schon v. Ebner in Koellikers Handbuch an diesem Präparate dargelegt hat, sämtliche Netzhautschichten in der Fovea centralis fehlen bis auf die äusserst reduzierte äussere Körnerschicht und natürlich die Zapfenschicht. Dies erscheint mir besonders deswegen wichtig, neuerlich betont zu werden, weil andere, auch Fritsch bei seinen oben citierten Untersuchungen an normalen Augen, zu einem gegenteiligen Resultat gekommen sind. Was Fritsch als ein Schema des histologischen Verhaltens der Fovea centralis abbildet, stimmt genau überein mit den Foveaandschnitten Schaffers. Auch der Vertikalschnitt durch die Fovea, welcher in dem Traité d'Histologie, II, p. 70 (Histologie et Anatomie

microscopique, Prenant et Bonin, Paris 1911) abgebildet ist, dürfte ein Schrägschnitt oder Randschnitt, nicht ein zentraler Querschnitt durch die Fovea sein.

Es dürfte sich erübrigen, zu begründen, weshalb ich die am Albinoauge als „Zentrum der Netzhaut" geschilderte Partie für die sogenannte „Netzhautmitte" anspreche. Wieder mit Beziehung auf das normale Auge scheint mir die Richtigkeit dieser Annahme gerechtfertigt durch die Dickenzunahme der Chorioidea, die Längenzunahme der Stäbchen-Zapfen, die grosse Armut an Stäbchen, die Verdünnung der äusseren Körnerschicht und das Verschwinden der äusseren granulierten Schicht. Nicht zuletzt dürfte auch die an beiden Augen identische, mit den normalen Verhältnissen ungefähr übereinstimmende Entfernung dieser Partie vom Papillenrand, als mit entscheidend anerkannt werden.

Zwei Umstände interessieren in dem anatomischen Befunde ganz besonders, und zwar einerseits die Art der Pigmentierung im Pigmentepithel der Netzhaut, anderseits die Beschaffenheit der Area centralis. Bezüglich des Pigmentepithels ist oben beschrieben, dass dasselbe ausschliesslich in verschiedener Dichte feinste, hellgelbliche bis gelblichbraune Pigmentkörnchen enthält, also des normalen Fuscins vollständig entbehrt. Es ist sehr bedauerlich, dass spezifische Fettfärbungen und dergleichen an dem lange in Alkohol konservierten Augenpaar nicht vorgenommen werden konnten. Die Gewinnung des anatomischen Materials fällt in die Zeit vor der interessanten Arbeit Kreibichs (23) über die Entstehung des Retinapigmentes, also in eine Zeit, in welcher auf die Wichtigkeit von Färbereaktionen des frischen, nicht in Alkohol gehärteten Gewebes noch nicht geachtet wurde.

Der prinzipielle Unterschied in der Art der Pigmentierung des Pigmentepithels der Netzhaut und des pigmentierten Ciliarkörperepithels, wie er im normalen Auge besteht, ist auch hier sehr deutlich ausgeprägt, wenn auch in ganz anderer Art. Das Pigmentepithel der Iris und des Ciliarkörpers enthält sehr verschieden grosse, zum Teil die Grösse eines roten Blutkörperchens erreichende, braune Pigmentkörner in unregelmässiger Anordnung und sehr variabler Zahl, die Pigmentepithelzellen der Retina dagegen sind in ihren innersten Protoplasmaanteilen (Zellbasis nach Greeff) reichlich durchsetzt von den geschilderten, feinsten, hellgelblichen Pigmentkörnchen.

Über die Beschaffenheit des Pigmentes in den Pigmentepithel-

zellen des normalen Menschenauges herrscht keinesweg noch die wünschenswerte Klarheit.

Scherl (14) hat festgestellt, dass in dem Irisepithel neben länglichen Stäbchen von verschiedener Grösse und Form rundliche und ovale Formen von Pigmentkörnern in grosser Menge vorkommen. Im Pigmentepithel der Netzhaut dagegen bildet er ab und beschreibt ausschliesslich krystalloides Pigment verschiedenster Form.

Greeff dagegen führt bezüglich des Pigmentepithels der Netzhaut an, dass ausser dem Fuscin, welches „zum kleinsten Teil amorph, grösstenteils krystallinisch" sei und sich „hauptsächlich in der Zellbasis und den Fortsätzen" vorfinde, in ersterer auch rundliche Pigmentkörnchen von verschiedener Grösse vorhanden sind. Die Pigmentkrystalle des Menschen seien sehr kurz, kornartig. In der Flächenansicht des Pigmentepithels (Fig. 26) bildet Greeff ausschliesslich Pigmentkörner ab.

Diese Befunde stehen im Widerspruch mit den Angaben von Helmholtz, welcher angibt, dass im Pigmentepithel der Netzhaut nach Frisch[1]) ausschliesslich „längliche schwarze Pigmentkörnchen, die wie kleine nadelförmige Krystalle aussehen", vorhanden sind, und zwei charakteristische Formen von der menschlichen Netzhaut, vom Meerschweinchen, Frosch und Hecht abbildet.

In der dritten Auflage des Helmholtzschen Werkes ist dieser Abschnitt leider stark „verbessert" und werden unter dem Schlagworte „die Uvea" (S. 13, 14) nur allgemeine Bemerkungen gemeinsam für das Pigmentepithel der Netzhaut und des „Ciliarteiles" gegeben, darunter bezüglich des Pigmentes: „Pigmentkörner, kleine plattgedrückte, länglichrunde Körnchen von 0,0016 mm Länge."

Nussbaum (15) (S. 66) gibt bezüglich der Entstehung des Pigmentes an, dass die Pigmentkörnchen wachsen, sei es, dass die anfänglich kleinen sich vereinigen, oder jedes für sich vergrössert wird. In der Abbildung eines viermonatlichen menschlichen Embryos sind nur spärliche stäbchenförmige, in einer Zelle fast ausschliesslich runde Pigmentkörner gezeichnet.

Raehlmann (16), unter dessen Leitung Scherls Arbeit entstanden war, führt an, dass die erste Pigmentierung am Becherrande, und zwar ausnahmslos in Körnerform auftritt; im Pigmentepithel des hinteren Augenabschnittes aber entwickeln sich mit der ersten Ausbildung von Körnern auch Stäbchen, deren Zahl absolut und relativ beträchtlich zunimmt. Insbesondere auf Grund der ultramikroskopischen Untersuchung gibt Raehlmann an, dass das Stäbchenpigment vom Körnerpigment gänzlich verschieden ist. Seefelder (17) dagegen, welcher das erste Pigment gleichfalls in den Zellen des vorderen Becherrandes auftreten sah, behauptet, dass von allem Anfang an das Pigment sowohl in Kugel- als in Stäbchenform auftrete, und zwar auch in den erstgenannten Zellen.

Nach meinen Beobachtungen möchte ich als Regel hinstellen, dass im Irisepithel ausschliesslich rundliche (oder streng kugelförmige?) Pigmentkörner verschiedener Grösse und

[1]) In der Literaturübersicht des Helmholtzschen Werkes ist die betreffende Originalarbeit nicht auffindbar.

verschieden intensiver Färbung vorhanden sind, während im normalen Pigmentepithel der Retina ausschliesslich krystalloides Pigment sich findet.

Letzteres Pigment ist zum grössten Teil wetzsteinfömig, zum kleineren sind es ausserordentlich schlanke Nadeln, wesentlich länger und dünner als die Wetzsteinformen. Individuelle Unterschiede scheinen mir hauptsächlich in der Richtung vorzukommen, dass das Pigment einen gesättigteren oder weniger gesättigten Farbenton besitzt, bzw. mehr oder weniger durchscheinend ist, sowie dass in vielen Augen die „Kuppe" frei, in stärker pigmentierten Augen aber gleichfalls von Fuscinnadeln durchsetzt ist. Nur in wenigen, nicht ganz normalen Augen und bei stark kadaveröser Veränderung konnten in der Zellbasis Pigmentnadeln und in der ganzen übrigen Zelle bis zur Kuppe inklusiv relativ ausserordentlich hell gefärbte Pigmentkörnchen nachgewiesen werden, und es scheint mir nicht ganz ausgeschlossen zu sein, dass mit Berücksichtigung der Ausführungen Raehlmanns es sich hier um vorgeschrittenen kadaverösen Zerfall von krystalloidem Pigment handeln könne.

Ich möchte es nicht unterlassen, hier darauf hinzuweisen, dass bei pathologischen Zuständen der Chorioidea-Retina das Pigment prinzipielle Änderungen eingeht: das krystalloide Pigment verschwindet vollständig, an seine Stelle treten Körnerformen analog denen des Irisepithels (Elschnig 18, S. 544). Ein analoges Verhalten zeigen fast immer die einen Conus begrenzenden Pigmentepithelien, worauf ich gleichfalls an anderer Stelle hingewiesen habe. Bezüglich der Lage des Pigments in den Pigmentepithelien möchte ich nochmals bemerken, dass in schwach pigmentierten Augen die gewöhnlich hellbraun erscheinenden Pigmentnadeln fast ausschliesslich oder ausschliesslich in der retinalen Hälfte der Zellen (Zellbasis, bzw. den Fortsätzen) sich vorfinden, die Zellkuppe vollständig oder fast frei ist. Eine durch die Mitte der Kerne gelegte Ebene trennt häufig die pigmentierte retinale Hälfte von der pigmentlosen chorioidalen ab.

Bezüglich der Netzhaut beziehungsweise Area centralis stimmt unser albinotisches Augenpaar mit dem einzigen bisher genau untersuchten albinotischen Auge eines Herero, von Fritsch überein. Am eröffneten Bulbus war der Glaskörper in einer mehrere Millimeter dicken Schicht über Papille und Netzhaut angelagert. In die mittleren Partien des Glaskörpers war, wie ich dies an Kadaveraugen seit jeher zu tun pflege, Härtungsflüssigkeit injiziert worden. Hätte ich die Netzhaut der Maculagegend in situ mit der Lupe studieren

wollen, so hätte der Glaskörper abgezogen werden müssen, was ich im Interesse der Integrität des Präparates unbedingt vermeiden musste. Die lückenlosen Serienschnitte haben aber mit Sicherheit das vollständige Fehlen einer Fovea centralis ergeben. Das Netzhautzentrum ist nicht stäbchenfrei, verhält sich also nahezu in jeder Beziehung — ausgenommen die oben näher geschilderte Beschaffenheit der äusseren Körner- und der äusseren granulierten Schicht — wie die Netzhaut des normalen Auges in der Umgebung der Fovea centralis. Die Zapfen sind in der Netzhautmitte nur um ein geringes anders geformt wie in der Peripherie, also auch diesbezüglich fehlt dem Netzhautzentrum des Albinos die höhere Differenzierung, welche die Fovea normalerweise aufweist.

Es scheint, dass die Art der Entstehung der Fovea centralis retinae noch nicht absolut sicher steht, wenigstens ist darüber in Nussbaums Abhandlung soviel wie nichts zu finden. Fritsch fasst die Fovea als eine physiologische Narbe auf, die bei der Weiterentwicklung der embryonalen Netzhaut gebildet wird, da in der Fovea das Flächenwachstum, das mit dem Auftreten der Zapfen immer endet, sistiert. Übereinstimmend geben Seefelder (17) und Wolfrum (10) an, dass die Fovea des menschlichen Auges sich am Ende des 6. oder Anfang des 7. Fötalmonates durch Reduktion der Innenschichten speziell der sehr stark ausgebildeten Ganglienzellenschicht entwickelt. Das Neugeborene hat noch keine ausgebildete Fovea; erst in den ersten Lebensmonaten — unter dem biologischen Einflusse des Lichtes? — nimmt die Fovea ihre definitive Struktur an, ebenso wie erst zu letzterer Zeit die Differenzierung der Foveazapfen von den übrigen eintritt, bzw. erst die Foveazapfen sich anbilden. Von allen diesen Gesichtspunkten aus scheint die Albinonetzhaut auf einem niederem Stadium der Entwicklung stehen geblieben zu sein.

Schon Fritsch hat die Frage gestreift, ob das Fehlen der Fovea für den Albino überhaupt charakteristisch sei, und hat angeführt, dass Arthur Koenig bereits das Fehlen der Fovea im menschlichen Albinoauge ophthalmoskopisch wahrgenommen habe. Wie mir eine freundliche briefliche Mitteilung zeigt, hat Fritsch diese Angabe mündlich von Koenig erhalten. Mir selbst ist auch, ohne dass ich daraus ein Fehlen der Fovea abgeleitet hätte, schon lange das Fehlen sowohl des äusseren Maculareflexes als auch des Foveareflexes in der Macula des Albinos aufgefallen, und habe ich daher die Maculagegend in meiner Abbildung (in Axenfelds Lehrbuch d. Augenheilk.

I. Aufl., Taf. II, Fig. 2 und III. Aufl., Fig. 196, S. 239) in dieser Weise dargestellt.

Auf die klinischen Erscheinungen der Albinomacula will ich hier nicht näher eingehen, und wird demnächst Dr. Ichikawa aus meiner Klinik darüber etwas eingehender berichten. Ich möchte dazu nur bemerken, dass gerade hier die Photographie des Augengrundes, falls der Nystagmus nicht allzu störend ins Gewicht fallt, entscheidend sein könnte. Der Umstand, dass alle Albinos herabgesetzte Sehschärfe, fast alle sehr ausgebildeten Nystagmus haben, scheint zu erlauben, die von Fritsch und mir festgestellte mangelhafte Entwicklung der Fovea als die Regel hinstellen zu dürfen.

Die geschilderte mangelhafte Differenzierung der Fovea meines Albino, welche wie angeführt bisher nur je einmal von Fritsch (Albino) und Seefelder (20, Aniridia congenita) beobachtet wurde, wirft, wie dies in gleicher Weise schon Wolfrum und Seefelder betont haben, interessante Streiflichter auf die Ursache so mancher angeborenen Amblyopie ohne ophthalmoskopischen Befund. Fritsch hat die Verschiedenheiten der Sehschärfe fast ausschliesslich auf die Art der Entwicklung des Sinnesepithels bezogen, ebenso Heine (19) auf die Dicke der Zapfen der Fovea; Seefelder (20) hat die Amblyopia congenita hauptsächlich oder ausschliesslich auf die rudimentäre Entwicklung der Zapfen in der Fovea, Wolfrum anscheinend auf das Zurückbleiben der Gesamtentwicklung der letzteren bezogen. Es ist aber wohl wahrscheinlich, dass zwischen den beiden Extremen: der normalen und der Albinonetzhaut, wie sie oben auf Taf. XV abgebildet sind, Übergänge vorkommen dürften, welche dann gerade die Amblyopie ohne Befund erklären können. Die mangelnde Ausbildung des Netzhautzentrums erklärt dann auch das Fehlen der zentralen Fixation und die Entstehung des die Amblyopie begleitenden Nystagmus.

Es ist aber wohl zuletzt die Frage zu streifen, ob wir dieses Auge als vollkommen oder unvollkommen albinotisch zu betrachten haben. Die Beschaffenheit der Patientin, der äussere und der ophthalmoskopische Befund am Auge, speziell die vollständige Durchleuchtbarkeit der Iris und Sichtbarkeit des Linsenrandes bei der gewöhnlichen Augenspiegeldurchleuchtung würden unbedingt dieselbe als vollkommenen Albino, das Auge als vollkommen albinotisches charakterisieren. Wenn es trotzdem die geschilderte Pigmentierung aufweist, so ist es wohl nicht schon mit Sicherheit als eine Abweichung von der Regel aufzufassen, wenngleich z. B. auch Greeff (loc. cit.) sagt, dass den Pigmentepithelzellen der Albinos stets das Pigment fehle. Es scheint

diese Differenz wohl damit begründet, dass anscheinend auf die Art der Pigmentierung des menschlichen Albinoauges nicht genügend geachtet worden ist, wenigstens ist in keiner der eingangs angeführten histologischen Untersuchungen irgend eine genauere Angabe über die Form des immer vorgefundenen Pigmentes enthalten.

Auf die albinotischen Tieraugen will ich an dieser Stelle nicht eingehen, möchte aber bemerken, dass Dr. K. Ascher, derzeitiger Assistent der Augenklinik in Strassburg, bei Untersuchungen über das Pigment und die Pigmententstehung, die er an meiner Klinik im vorigen Jahre begonnen hat, aber nicht vollenden konnte, an albinotischen Kaninchenaugen im Pigmentepithel der Retina niemals Pigment, dagegen Körnchen und Tröpfchen gefunden hat, welche ungefärbt durch andere Lichtbrechung oder zart grünlichgelbe Farbe vom Protoplasma abstechen, aber durch ihre Farbenreaktion als zu den Lipoiden gehörig sich erwiesen. Eine genauere Bestimmung konnte noch nicht durchgeführt werden.

Der Vollständigkeit halber führe ich an, dass Abelsdorf (21) beim albinotischen Hunde den „mesodermalen Teil des Uvealtractus albinotisch fand, während der von den beiden Blättern der sekundären Augenblase abstammende Teil normale Pigmentverhältnisse aufweist". Das Tapetum fehlte vollständig. Die albinotischen Katzenaugen verhielten sich ähnlich wie die Hundeaugen.

Es seien mir noch einige Bemerkungen über die hereditären Verhältnisse des Albinismus beim Menschen gestattet. Die ausführlichen Erörterungen, welche dieses Thema insbesondere durch Nettleship in jüngster Zeit gefunden hat, lassen es überflüssig erscheinen, näher auf die gerade für Albinismus interessanten Mendelschen Regeln näher einzugehen.

Ich habe schon an anderer Stelle darauf hingewiesen, dass es speziell bezüglich der Zahlenverhältnisse beim Menschen unmöglich sein werde, auch bei exquisit vererbbaren Augenkrankheiten eine Bestätigung für das Mendelsche Gesetz zu finden. Es sind aber bisher bereits zahlreiche Stammbäume von Albinismus bekannt geworden, welche ein exquisites „Mendeln" aufweisen (22).

Dass auch gegenteilige Beobachtungen gemacht werden können, welche es nahe legen würden, falls man nicht „rein menschliche" Ursachen annehmen will, den Albinismus als eine Erkrankung oder Störung im Keime hinzustellen, mögen die beigegebenen drei Stammbäume, exquisite Albini betreffend, zeigen.

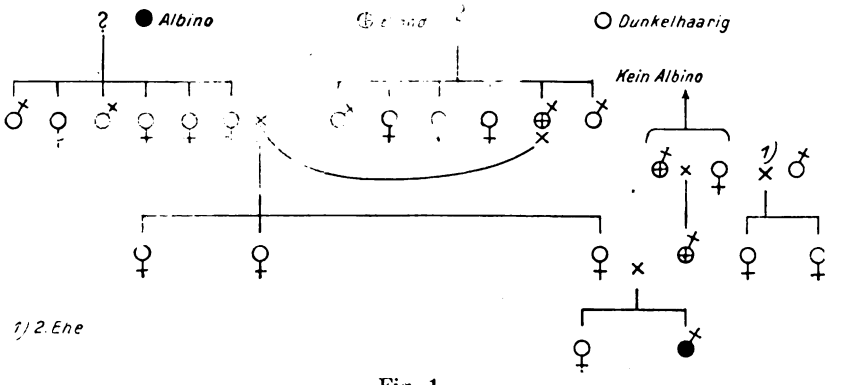

Fig. 1.

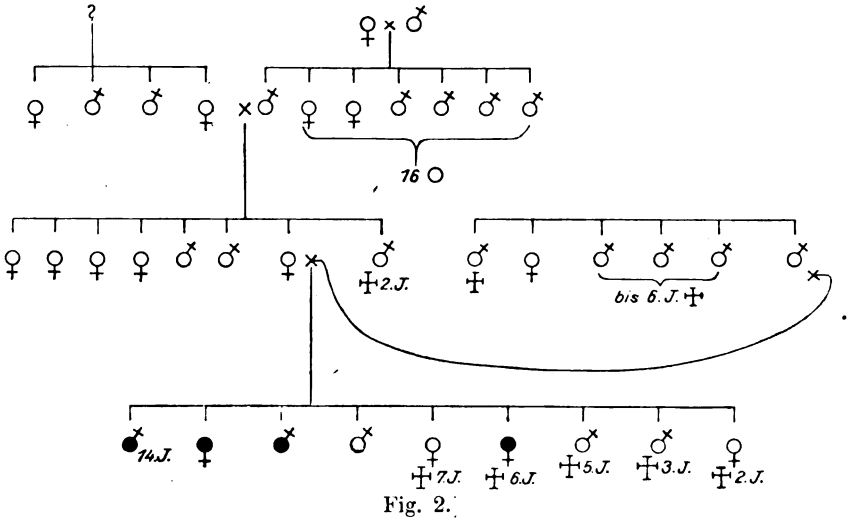

Fig. 2.

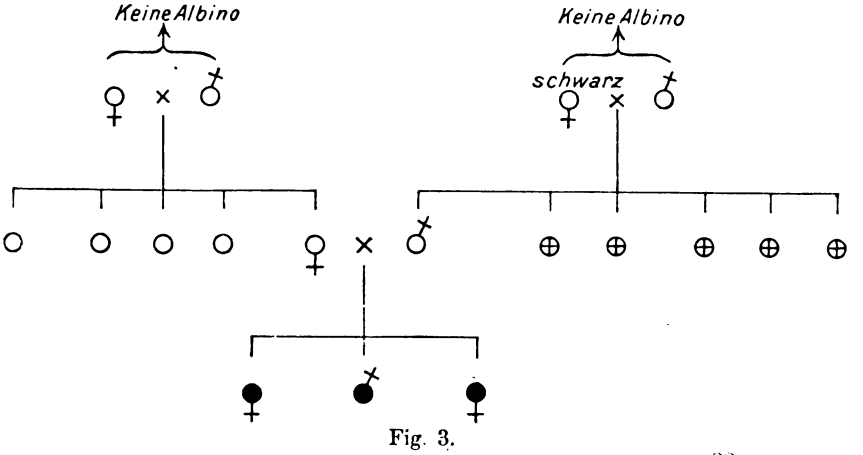

Fig. 3.

Literaturverzeichnis.

1) Manz, W., Über albinotische Menschenaugen. v. Graefe's Arch. f. Ophth. Bd. XXIV. Abt V. S. 139. 1878.

2) Nettleship, Note on some varieties of albinism. Transaction of the ophthalmol. Society XXIV. 1905.

3) Topolanski, Über den Bau der Zonula und der Umgebung, nebst Bemerkungen über das albinotische Auge. v. Graefe's Arch. f. Ophth. Bd. XXXVII, 1. S. 28.

4) Fritsch, Vergleichende Untersuchungen der Fovea centralis des Menschen. Anatomischer Anzeiger. Bd. XXX. Nr. 17 u. 18. 1907.

5) — Über Bau und Bedeutung der Area centralis des Menschen. Berlin 1906.

6) Bach u. Seefelder, Atlas zur Entwicklungsgeschichte des menschlichen Auges. Leipzig 1912.

7) Elschnig u. Lauber, Über die sogenannten Klumpenzellen der Iris. v. Graefe's Arch. f. Ophth. Bd. LXV. S. 428. 1907.

8) Greeff, Mikroskopische Anatomie des Sehnerven und der Netzhaut. Graefe-Saemisch, Handb. d. ges Augenheilk. 2. Aufl. I. Teil 5. Kap. 1900.

9) — Über eine Fovea externa in der Retina des Menschen. Bericht über d. 30. Vers. d. ophth. Ges. Heidelberg 1902. S. 160.

10) Wolfrum, Untersuchungen über die Macula lutea der höheren Säugetiere. Ber. über d. 35. Vers. d. ophth. Ges. Heidelberg 1908. S 206.

11) Rochon-Duvigneaud, Recherches sur la fovea de la rétine humaine et particulièrement sur le bouquet de cônes centraux. Arch d'Anat. microsc. T. XI. p. 7. 1907.

12) Elschnig, Diskussionsbemerkung zur Anatomie der Fovea centralis. Ber. über d. 30. Vers. d. ophth. Ges. Heidelberg 1902. S. 163.

13) Wolfrum, Beiträge zur Anatomie und Histologie der Aderhaut bei Menschen und bei höheren Wirbeltieren. v. Graefe's Arch. f. Ophth. Bd. LXVII. S. 307. 1908.

14) Scherl, Einige Untersuchungen über das Pigment des Auges. v. Graefe's Arch. f. Ophth. Bd. XXXIX. S. 2.

15) Nussbaum, Entwicklungsgeschichte des menschlichen Auges. Graefe-Saemisch, Handb. d. ges. Augenheilk. III. Aufl. 1. Teil. 1912.

16) Raehlmann, Zur Anatomie und Physiologie des Pigmentepithels der Netzhaut Zeitschr. f. Augenheilk. Bd. XVII. S. 1 1907.

17) Seefelder, Beiträge zur Histogenese und Histologie der Netzhaut, des Pigmentepithels und des Sehnerven. v. Graefe's Arch. f. Ophth. Bd. LXXIII. S. 419. 1910.

18) Elschnig, Studien zur sympathischen Ophthalmie. v. Graefe's Arch. f. Ophth. Bd. LXXVI. S. 544 1910.

19) Heine, Demonstration des Zapfenmosaiks der menschlichen Fovea. Bericht über d. 29. Vers. d. ophth. Ges. Heidelberg 1901. S. 265.

20) Seefelder, Die Aniridie als eine Entwicklungshemmung der Retina. v. Graefe's Arch. f. Ophth. Bd. LXX. S. 65. 1909.

21) Abelsdorf, Über Blauäugigkeit und Heterophthalmus bei tauben albinotischen Tieren. v. Graefe's Arch. f. Ophth. Bd. LIX. S. 376. 1904.

22) Lutz, Über einige Stammbäume und die Anwendung der Mendelschen Regeln auf die Ophthalmologie. v. Graefe's Arch. f. Ophth. Bd. LXXIX. S. 393. 1911.

23) Kreibich, Zur Entstehung des Retinapigmentes. Berl. klin. Wochenschr. Nr. 9. 1912.

Erklärung der Abbildungen auf Taf. XV, Fig. 1—6.

Fig. 1. Retinales Irisepithel. Verg. 450. (Hämatoxylin-Eosin.) Die grossen Pigmentkörner sind viel zu dunkel gezeichnet.

Fig. 2. Pigmentepithel aus der Äquatorregion. Ungefärbt. Vergr. 500.

Fig. 3. Übersicht über die Netzhautmitte. Hämatoxylin-Eosin. Retuschierte Mikrophotographie Vergr. 96.

Fig. 4. Äussere Netzhautschichten, nahe dem Zentrum. Zeichnung. Vergr. 450.

Fig 5. Äussere Netzhautschichten im Zentrum. Hämatoxylin-Eosin. Vergr. 270. Retuschierte Mikrophotographie.

Fig 6. Normale Fovea centralis. Eisenhämatoxylin. Nichtretuschierte Mikrophotographie von Prof. Zoth-Graz. Vergr. 100.

[Aus der Universitäts-Augenklinik zu Heidelberg.
(Direktor.: Geh. Hofrat Prof. Dr, Wagenmann.)]

Zur Pathologie der Bindehaut.

Teratoides Osteom. — Hyalintumor der Plica semilunaris. — Talgdrüsenadenom der Karunkel. — Überzählige Tränenkarunkel.

Von
Prof. Dr. L. Schreiber,
I. Assistenten der Klinik.

Mit Taf. XVI, Fig. 1—7, und einer Figur im Text.

Im Nachstehenden möchte ich über die Beobachtung dreier seltener Geschwülste der Bindehaut und eines Falles von überzähliger Tränenkarunkel berichten, welche ich im Laufe der letzten 5 Jahre zu machen Gelegenheit hatte:

1. Teratoides Osteom.

Bei dem 12jährigen Mädchen L. K. wurde nach Angabe der Mutter schon in den ersten Lebensmonaten vom Hausarzte am rechten Augapfel eine kleine Geschwulst beobachtet, welche damals die Grösse und Gestalt einer Linse gehabt haben soll. — Die Beobachtung geriet merkwürdigerweise ganz in Vergessenheit, und der Tumor wurde erst vier Wochen vor der im März 1910 von mir ausgeführten Exstirpation zufällig wieder bemerkt, trotzdem derselbe im Laufe der Jahre erheblich gewachsen war. —

Die Geschwulst bildete eine 2—3 mm dicke rundliche Platte von etwa 14 mm Durchmesser und lag aussen oben am Bulbus zwischen den Muskelinsertionen des Rectus superior und Rectus externus unter dem Oberlid verborgen. Während die vordere Grenze 6—8 mm vom Limbus entfernt blieb, schob sich der Tumor nach hinten etwas unter die Übergangsfalte. — Nur bei starker Adduktion und geringer Senkung des Augapfels kam derselbe ein wenig in der Lidspalte zum Vorschein, und so erklärt es sich, dass er der Beobachtung der Eltern ganz entgangen war. Der Tumor sass dem Bulbus fest auf und war auf der Sklera kaum verschieblich. Seine Farbe war blass rötlichgelb, seine Konsistenz knorpelhart, und der Überzug wurde von etwas verdickter und matt erscheinender Conjunctiva gebildet, mit welcher er fest verwachsen war. Im übrigen war das Auge ebenso wie das linke vollkommen normal und besass bei emmetropischer Refraktion volle Sehschärfe.

Nach diesem Befunde, insbesondere wegen des typischen Sitzes zwischen den Insertionen des oberen und äusseren geraden Augen-

muskels war es naheliegend daran zu denken, dass es sich um ein Lipodermoid der Conjunctiva mit Einlagerung von Knorpel oder Knochen handelte, obwohl der epidermoidale Charakter der Oberfläche des Tumors durchaus nicht deutlich war. Die histologische Untersuchung ergab jedoch, wie später gezeigt werden soll, einen von dieser Geschwulstart wesentlich abweichenden Bau. —

Bei der Exstirpation des Tumors bemerkte man, dass derselbe nach hinten einen derben breiten bindegewebigen Fortsatz besass, der sich ohne deutliche Abgrenzung im orbitalen Gewebe verlor. Im übrigen bot die Operation, die unter Kokainanästhesie vorgenommen wurde, keine Schwierigkeit. Es gelang nach Umschneidung der Conjunctiva bulbi, den Tumor ganz herauszuschälen; nur der tief in der Orbita gelegene Teil des Fortsatzes wurde zurückgelassen. — Das Mädchen blieb, wie mir noch kürzlich der Hausarzt mitteilte, rezidivfrei.

Die excidierte kleine Geschwulst wurde lebenswarm in Formol fixiert und nach Entkalkung in alkoholischer Ebnerscher Flüssigkeit in Celloidin eingebettet und geschnitten.

Die mikroskopische Untersuchung ergibt nun, dass ein grosser Teil des Tumors aus einem Knochenstückchen (Taf. XVI, Fig. 1) besteht, das in derbes periostales Bindegewebe eingeschlossen ist. Der grösste Durchmesser desselben beträgt im Canadabalsam-Präparat ungefähr 8 mm, der kleinste Durchmesser ungefähr 5 mm. Die Struktur des Knochens zeigt vollkommen den Charakter der osteoblastischen Bildung: an einer Stelle erkennt man direkt eine einfache Lage von Osteoblasten; ferner ist die Anordnung der Knochenkörperchen eine sehr regelmässige, und schliesslich spricht für osteoblastische Bildung die gute Entwicklung der Haversschen Kanäle sowie die schöne Schichtung der Knochenlamellen. — Wie aus dem bei 18facher Vergrösserung gezeichneten mikroskopischen Schnitt weiter ersichtlich ist, liegt vor dem Knochenstück ein an einen Ausführungsgang erinnernder Schlauch, sowie ein grösserer unregelmässig buchtiger Hohlraum die beide mit geschichtetem Plattenepithel ausgekleidet sind. Den gleichen Epithelbelag zeigt auch die Oberfläche der Geschwulst, und zwar entspricht das geschichtete Plattenepithel ganz dem normalen Conjunctivalepithel dieser Gegend. Verhornung ist nicht vorhanden, wie aus dem negativen Ausfall der Färbungen auf Keratin mit der Gramschen Methode und auf Keratohyalin mit Hämatoxylin hervorgeht. Dass übrigens in diesem Falle auch keine besondere Neigung zur Verhornung des Epithels besteht, erhellt schon daraus, dass die Zellen der obersten Lage keine wesentliche Abplattung erfahren haben. — Auch sonst lässt der Tumor den cutanen Charakter, der den Geschwülsten dieser Gegend eigen ist, vermissen. Auf zahlreichen Schnitten aus allen Teilen des Tumors waren weder Härchen-, noch Talg- und Schweissdrüsen zu finden. — Am oberen Rande fällt auf dem abgebildeten Durchschnitt ein Drüsenläppchen auf, das in seinem Bau der Tränendrüse gleicht und wohl einer normalen Krauseschen Drüse zugehört. Auf andern Schnitten sind mehrere solcher Drüsenläppchen von gleichem Bau zu sehen. Es ist anzunehmen, dass dieselben entweder sekundär in den Tumor hineinbezogen oder, da sie an der Grenze liegen, vielleicht gar nicht mehr dem

Tumor zuzurechnen sind. — Auf der entgegengesetzten Seite, nahe dem Knochenstückchen liegt spärliches Fettgewebe, das auf Schnitten aus andern Partien nur wenig reichlicher ist. — Dagegen sieht man nahe der Krauseschen Drüse und — wie weitere Präparate zeigen, nach innen von derselben — eine grosse Menge von Nervenfasern, die eigenartig sich verflechtende Bündel bilden, und die durch ihre doppelte Konturierung und durch spindelige Anschwellungen ohne weiteres als markhaltige Nervenfasern kenntlich sind. Diese markhaltigen Nervenfasern sind zweifellos als Bestandteil des Tumors zu betrachten; denn gegen die Annahme, dass es sich um Fasern eines normalen Nerven handele, der zufällig zur Geschwulst Beziehung gewonnen hat, spricht die ungewöhnliche Anordnung der Fasern, die sich vielfach verfilzen und dadurch bei flüchtiger Betrachtung mit schwacher Vergrösserung an glatte Muskelfasern erinnern. Die Darstellung der Nervenfasern mit Weigerts Markscheidenfärbung und verschiedenen ihrer Modifikationen misslang, was wohl auf die Anwendung der Ebnerschen Entkalkungsflüssigkeit zurückzuführen ist, die durch mehrere Wochen geschehen musste. — Von Interesse ist schliesslich noch das Vorkommen einzelner unregelmässig gelagerter quergestreifter Muskelfasern, die eine kleine Insel vor dem Knochenstück und unter der Oberfläche des Tumors bilden. An den meisten dieser Fasern ist die Quer- und Längsstreifung deutlich sichtbar. — Alle diese Gebilde liegen in ziemlich derbem Bindegewebe, das mässig reichliche Blutgefässe enthält.

Dieser Befund ist von dem der Lipodermoide des Bulbus offenbar wesentlich verschieden, und zwar selbst von dem Bilde solcher Lipodermoide, welche kleine Knochen- oder Knorpelstückchen einschliessen. Es fehlen eben im vorliegenden Falle die wesentlichen Bestandteile dieser Geschwulstart, der cutane Charakter und die reichliche Entwicklung von Fettgewebe. Andererseits ist nicht zu verkennen, dass der vorliegende Tumor mit den Lipodermoiden Wesentliches gemeinsam hat: zunächst die zweifellos kongenitale Entstehung; der Tumor wurde schon in den ersten Lebensmonaten ärztlich festgestellt und enthält Knochen, der nach osteoblastischem Typus gebaut ist, während der im späteren Leben pathologisch gebildete Knochen bekanntlich metaplastisch aus Bindegewebe entsteht. Der metaplastische sog. Bindegewebsknochen kann allerdings nachträglich noch osteoblastischen Bau erhalten; doch verrät sich die Metaplasie auch späterhin noch vor allem durch eine gewisse Unregelmässigkeit in der Lagerung der Knochenkörperchen. — Ferner teilt die in Rede stehende kleine Geschwulst mit den Lipodermoiden den typischen Sitz im äusseren oberen Quadranten des Augapfels zwischen den Insertionen des Rectus superior und Rectus externus. Gemeinsam ist schliesslich beiden Geschwulstarten der teratoide Charakter, der hier insbesondere aus dem Nachweise von markhaltigen Nervenfasern, quergestreiften Muskelfasern und mit geschichtetem Pflasterepithel ausgekleideten Hohlräumen hervorgeht.

Auffallend ist übrigens, was Saemisch schon im Handbuch der gesamten Augenheilkunde hervorhebt, dass vorzugsweise das weibliche Geschlecht von angeborenen Neubildungen der Bindehaut betroffen wird. Durch das Heidelberger Krankenmaterial wird diese Angabe vollkommen bestätigt. Im vorliegenden Falle und in vier weiteren von Lipodermoid des oberen äusseren Bulbusquadranten, die ich innerhalb der beiden letzten Jahre untersucht habe, war ausschliesslich das weibliche Geschlecht vertreten. —

Wenn auch die vorstehende Beobachtung keine neuen Gesichtspunkte hinsichtlich der Entstehung der Geschwulst und der Prädilektion der Gegend zwischen dem äusseren und oberen geraden Augenmuskel ergab, so schien mir dieselbe doch einer etwas ausführlicheren Mitteilung wert, da nach Sämischs Angabe bisher nur 20 Fälle von teratoidem Osteom der Conjunctiva zur Kenntnis gelangt sind.

2. Hyalintumor der Plica semilunaris.

Der 24jährige Heizer A. L. suchte im September 1907 unsere Klinik auf mit der Angabe, dass er seit seinem 10. Lebensjahr im inneren Lidwinkel des rechten Auges eine kleine Geschwulst bemerke, die sich ganz langsam entwickelt habe und die erst im letzten Jahre schneller gewachsen sei. Das stärkere Wachstum derselben beunruhige ihn, und deshalb habe er den Wunsch, sich die Geschwulst entfernen zu lassen. Der Kranke betonte, dass dieselbe ihm keinerlei Beschwerden verursache und ihm beim Sehen nicht im geringsten hinderlich sei. — Patient ist im übrigen vollkommen gesund.

Stat. praes.: Im inneren Lidwinkel des rechten Auges sieht man eine platte Geschwulstbildung (Taf. XVI, Fig. 2), deren Oberfläche gelb und rot gesprenkelt erscheint. Dieselbe hat typische Zungenform und erinnert vollkommen an die Palpebra tertia der Tiere, mit der sie auch hinsichtlich ihrer Insertion übereinstimmt. Sie geht, wie ein Vergleich mit dem linken Auge zeigt, aus der Plica semilunaris hervor und verliert sich ganz allmählich in die obere und untere Übergangsfalte. Die Insertionsleiste derselben hat eine Länge von 15 mm, eine Breite von 9 mm und eine Dicke von 2—$2^1/_2$ mm. Die Geschwulstplatte liegt dem Augapfel frei auf, ihre Rückfläche ist mit der Bindehaut nirgends verwachsen. Ihre Oberfläche ist glatt, ihr freier Rand scharf gerundet. Die hintere Fläche hat ganz das Aussehen der Vorderfläche. — Beim Blick geradeaus erreicht der vordere Rand des Tumors nahezu den Limbus; nur 1 mm bleibt er von demselben entfernt; und bei starker Einwärtswendung des Bulbus überlagert die Geschwulst etwa 4 mm von der Hornhaut. An ihrer Insertion, unmittelbar an der Karunkel, erhebt sich die kleinere nasale Plica als halbmondförmiger Wulst, ganz von der Beschaffenheit des Tumors. Die Länge dieses Wulstes beträgt 8 mm, die Breite 1,5 mm und die Dicke etwa 1 mm. Die Karunkel liegt an gewöhnlicher Stelle und ist nicht vergrössert. — Im übrigen ist das

Auge, insbesondere die Bindehaut vollkommen normal, das ophthalmoskopische Bild ohne Besonderheit. Die Beweglichkeit des Augapfels ist durch den Tumor nicht eingeschränkt. R. — 0,5 *D*, *S* = $^5/_5$.

Das linke Auge ist normal. — L, — 0,5 *D*, *S* = $^5/_5$.

Die Operation, die unter Kokainanästhesie vorgenommen wurde, bestand im Abtragen des Tumors an seiner Insertion und Vernähen der Conjunctiva. Dabei erwies sich das Geschwulstgewebe als so derb, dass man das Gefühl hatte, Knorpel zu durchschneiden. Im übrigen bot die Operation keine Schwierigkeit[1]). — Das Präparat wurde lebenswarm in Formol fixiert und in Celloidin eingebettet.

Mikroskopischer Befund: Das Ergebnis der mikroskopischen Untersuchung ist überraschend (Taf. XVI, Fig. 2a). Überall im Gewebe finden sich in ausserordentlich wechselnder Grösse homogene glasige schollige Massen von ausgesprochen infiltrativem Charakter. Dieselben sind in die bindegewebige Grundsubstanz derart eingelagert, dass diese ein netzartiges Gerüst für die Schollen bildet. Stellenweise ist die Infiltration des Bindegewebes jedoch so dicht, dass dasselbe wie zersprengt erscheint, und dass die Bindegewebsbündel durch die Schollen bis zu feinsten Fibrillen aufgefasert sind; stellenweise erkennt man erst mit der Immersionslinse Bruchstücke von Fibrillen. — Ausser diesen eigenartigen Schollenbildungen, von deren mikrochemischem Verhalten noch berichtet werden soll, enthält der Tumor reichlich kleinere und grössere Blutgefässe sowie relativ weite Bluträume mit zarter Wandung. An einzelnen Stellen, besonders unter dem Epithel ist eine stärkere Durchsetzung des Gewebes mit Zellen zu bemerken, die sich grösstenteils als Lymphocyten erweisen; in geringerer Zahl sind epitheloide Granulationszellen und polymorphkernige Leukocyten vorhanden. Plasmazellen fanden sich weder in diesen Zellenhaufen, noch sonst wo im Gewebe, trotzdem sehr sorgfältig danach gesucht wurde[2]). — Die Bedeckung des Tumors besteht aus einem vielfach geschichteten Plattenepithel, das keine Neigung zur Verhornung zeigt.

Besonderes Interesse beanspruchen die erwähnten homogenen glasigen Schollenbildungen, welche die Hauptmasse des Tumors darstellen. Bemerkt wurde schon ihre wechselnde Grösse: winzige Tröpfchen liegen neben grossen unregelmässig konfluierten Schollen (Taf. XVI, Fig. 2b). Ihre Lagerung im Gewebe und vor allem ihr homogenes Aussehen liessen auf den ersten Blick an Hyalin, bzw. Amyloid denken. Um so auffälliger war ihr mikrochemisches Verhalten.

Es wurden zunächst für Hyalin charakteristische Farbreaktionen ausgeführt:

---

[1]) Der Kranke teilte mir am 21. XII. 1912 mit, dass das rechte Auge seit der Operation vollkommen normal sei.

[2]) Der negative Ausfall von Unna-Pappenheims Methylgrün-Pyroninfärbung ist zwar im vorliegenden Falle für das Fehlen von Plasmazellen nicht beweisend, da die Formolhärtung für diese Methode ungeeignet ist (erforderlich ist Alkoholfixierung!), anderseits aber ist diese Zellart genügend charakterisiert, um dem geübten Auge selbst bei dieser Fixierung und einfacher Hämatoxylinfärbung nicht zu entgehen.

1. Hämatoxylin-Eosin; dabei erweisen sich die Schollen in gleichem Grade hellrosa gefärbt wie das Bindegewebe. Eine besondere Affinität zum Eosin ist nicht vorhanden.

2., die von Weigert modifizierte van Giesonsche Methode. Die Schollen erscheinen gelblich bis bräunlichrosa (Taf. XVI, Fig. 2b) — nicht leuchtend rot, was für Hyalin als charakteristisch gilt.

3., die Weigertsche Fibrinmethode; hierbei blieben die scholligen Massen farblos.

4., die Carbolfuchsinfärbung nach Ziehl-Neelsen; dieselbe fiel gleichfalls negativ aus.

5., die von Best für die Darstellung des Glykogens angegebene Kaliumkarminfärbung; die Schollen blieben farblos, während sich Hyalin mit Karmin bekanntlich stark tingiert.

Hernach wurden die gebräuchlichen Amyloidreaktionen angestellt:

1. die einfache Jodmethode, Färbung in Lugolscher Jodjodkaliumlösung; dieselbe ergab kein Resultat.

2., die Kombination der Jodbehandlung mit Schwefelsäure, hierbei trat an einem einzigen Schnitt und nur an einer Stelle eine schmutzig violette Färbung der um eine kleine Arterie gelagerten Schollen auf, während die übrigen farblos blieben.

3., Färbung mit Methylviolett und Kresylviolett; die glasigen Massen erscheinen wie das übrige Gewebe diffus hellgraubläulich gefärbt.

Dass auch die Glykogenreaktion nach der Bestschen Methode mit negativem Erfolge angestellt wurde, ist bereits erwähnt. — Hervorgehoben sei noch, dass Weigerts Elastinfärbung mit Resorcin-Fuchsin und die Berliner Blaureaktion ein gleichfalls negatives Resultat ergaben.

Trotz dieses im allgemeinen negativen Ausfalls der für Hyalin und Amyloid charakteristischen Reaktionen werden wir wohl nicht fehl gehen, wenn wir im vorliegenden Falle die homogenen glasigen Schollen diesen Substanzen zurechnen. Denn durch die neueren Arbeiten, von denen ich nur das ausführliche Referat von M. B. Schmidt[1]) und die Arbeit Schiecks[2]) erwähnen möchte, ist es als erwiesen zu betrachten, dass auf das Fehlen der Farbenreaktionen kein Gewicht zu legen ist, wenn nur die optischen und morphologischen Eigenschaften der Substanzen dem Hyalin, bzw. dem Amyloid entsprechen. Zudem gelang es ja an einer — wenn auch winzigen — Stelle mit Hilfe der Jod-Schwefelsäurereaktion Amyloid nachzuweisen.

Von gewisser Bedeutung für die Annahme der hyalinen, bzw. der amyloiden Natur der glasigen Schollen scheint mir aber ferner

---

[1]) M. B. Schmidt, Referat über Amyloid. Verhandlungen der deutschen pathologischen Gesellschaft. 1904.

[2]) F. Schieck, Über die Hyalin- und Amyloiderkrankung der Conjunctiva. v. Graefe's Arch. f. Ophth. Bd. LXVII. 1907.

der Umstand zu sein, dass die Tumorbildung von der Plica semilunaris ausgeht. Wir wissen nämlich, dass die halbmondförmige Falte als ein rudimentäres Organ zu betrachten ist, das offenbar der bei vielen Tieren entwickelten Membrana nictitans oder dem dritten Augenlid entspricht. Wie die Membrana nictitans der Tiere, so enthält auch die Plica semilunaris des Menschen bisweilen hyalinen Knorpel. Dieser Befund, der zuerst von Giacomini[1]) an den Augen zweier Abyssinierinnen (Mutter und Tochter) und unter 85 untersuchten Europäern an einem Auge erhoben wurde, fand, wie ich der Bearbeitung der Erkrankungen der Conjunctiva von Saemisch im Handbuch entnehme, noch in vier weiteren Fällen (u. a. auch durch Eversbusch[2]) eine Bestätigung. — Nun haben wir durch M. B. Schmidt[3]) die innigen Beziehungen der lokalen Amyloidbildung gerade zum Knorpelgewebe kennen gelernt. Wenn auch in unserer Geschwulstbildung Knorpel nicht beoabachtet wurde, so ist es doch zweifellos für die Auffassung derselben von Bedeutung, dass sie von einem Organe ausgeht, welches in der Tierreihe sehr häufig und beim Menschen bisweilen Knorpel enthält.

Die weitere Frage, ob nun die glasigen Schollen als Hyalin oder Amyloid anzusprechen sind, können wir beiseite lassen. Denn schon von Recklinghausen, der den Begriff des Hyalins bekanntlich aufgestellt hat, hob hervor, und durch die neueren Arbeiten ist es überzeugend dargelegt, dass eine scharfe Grenze zwischen Hyalin und Amyloid sich nicht ziehen lässt, und dass beide nur Varietäten der gleichen Substanz sind, die sich durch das Fehlen oder Vorhandensein von Chondroitinschwefelsäure unterscheiden. — Wenn ich demnach die vorliegende Geschwulst als „Hyalintumor" bezeichne, so bin ich mir der darin liegenden Willkür bewusst, will aber damit auch nur zum Ausdruck bringen, dass mir die optischen und morphologischen Eigenschaften der Substanz ausschlaggebend erscheinen. —

Zweifellos handelt es sich im vorliegenden Falle um eine ganz ungewöhnlich seltene Geschwulstbildung. — Soweit ich die Literatur übersehen kann, steht die mitgeteilte Beobachtung einzig da. Zwar sind in mehreren Fällen Veränderungen der halbmondförmigen Falte bei sonst gesundem Auge beschrieben, die auf den ersten Blick an

---

[1]) Giacomini, cit. nach Eversbusch, Über einige Veränderungen der Plica semilunaris. Festschr. f. d. Münchner ärztl. Ver. 1883.

[2]) Eversbusch, cf. 1.

[3]) M. B. Schmidt, Über die Beteiligung des Auges bei der allgemeinen Amyloiddegeneration. Zentralbl. f. allgem. Pathol. u. pathol. Anat. 1905.

den vorstehenden Befund erinnern, indem von den betreffenden Autoren insbesondere die Ähnlichkeit der Plica mit der Nickhaut der Tiere betont wird, bei näherer Durchsicht der Veröffentlichungen stellt sich aber der pathologische Prozess als ganz andersartig heraus. — Die meisten dieser Fälle sind als „Hypertrophie der Plica semilunaris" bezeichnet So sah Eversbusch[1]) bei einem jungen Soldaten an beiden Augen eine Andeutung einer Nickhaut in Form einer ausserordentlich zarten und durchsichtigen Schleimhautduplikatur, die von den beiden Fornices ihren Ausgang nahm und bei starker Einwärtswendung der Bulbi sich mit scharf markiertem, vertikal mit leichter konvexer Ausschweifung gerichteten Rand nahezu über die ganze Hornhaut legte. Herzenstein[2]) beobachtete bei einem Soldaten eine enorm vergrösserte wulstige halbmondförmige Falte, die stark vaskularisiert war, sich von der Karunkel bis zum Hornhautrand erstreckte und an die Palpebra tertia erinnerte. — Während der von Eversbusch publizierte Fall anscheinend nicht zur Operation kam, wurde der Kranke Herzensteins operiert. Über eine mikroskopische Untersuchung ist jedoch nichts berichtet.

Von grösserem Interesse ist eine Gefässgeschwulst der halbmondförmigen Falte, welche Vossius[3]) im Jahre 1887 der Versammlung der ophthalmolog. Gesellschaft zu Heidelberg demonstrierte. Dieselbe fand sich bei einem 21jährigen gesunden Landwirt, der ein Lipom der linken Stirnhälfte hatte. Der Plicatumor war blassrot, hatte sich schmerzlos entwickelt und imponierte klinisch als Amyloidgeschwulst. Bei der partiellen Excision trat eine heftige Blutung auf, die 8 Tage lang beim Verbandwechsel sich wiederholte. Der Tumor, der die Gestalt einer dreiseitigen Pyramide hatte, mass an der Basis (die einem gleichseitigen Dreieck glich) 7 mm und in der Höhe 5 mm. Mikroskopisch erwies sich derselbe als ein kavernöses Lymphangiom: die Hohlräume, von wechselnder Grösse und Form, waren fast ganz mit feinfaserigen körnigen Gerinnseln erfüllt, die als geronnene Lymphe zu deuten waren.

In einer von Machek[4]) mitgeteilten Beobachtung handelt es sich

---

[1]) Eversbusch, Über einige Veränderungen der Plica semilunaris. Festschr. f. d. Münchn. ärztl. Ver. 1883.

[2]) Herzenstein, Hypertrophie der Plica semilunaris. Zentralbl. f. prakt. Augenheilk. 1879.

[3]) A., Vossius, Zur pathologischen Anatomie der Conjunctiva. Fall 1. Kavernöses Lymphangiom der linken Plica semilunaris. Ber. über d. XIX. Vers. d. ophth. Ges. Heidelberg. 1887.

[4]) Machek, Ein Fall von Hypertrophie der Plica semilunaris. Klin. Monatsbl. f. Augenheilk. 1881.

um eine Anschwellung der Plica semilunaris bei einem 23jährigen Manne. Hier war die Plica stark injiziert, gelappt, von himbeerartigem Aussehen und erinnerte an den Befund spitzer Condylome. Die Entwicklung dieser Bildung führt Machek auf eine im 3. Lebensjahr an der Plica spontan aufgetretene Blutung zurück. Die Geschwulst wurde abgetragen, aber anscheinend nicht mikroskopisch untersucht.

In einem von Rumschewitsch[1]) publizierten Fall betraf die Hypertrophie der Plica eine 33jährige Frau. — Die halbmondförmige Falte war in eine 1 cm lange, 6 mm breite und 2 mm dicke geschwulstartige Bildung von blassroter Farbe umgewandelt. Die Geschwulst, welche dank ihrer Lage Tränenträufeln verursachte, wurde mittels Schere entfernt, ohne zu rezidivieren. — Die mikrospische Untersuchung ergab eine einfache Hyperplasie.

Schliesslich sei noch eine von Galenga[2]) mitgeteilte Beobachtung von kongenitaler Hypertrophie der Plica semiluanris erwähnt. Hier mass die Plica in der Mitte 4—5 mm und in der Höhe 12 mm. Die Karunkel war kleiner als auf der andern Seite. In der halbmondförmigen Falte fanden sich eine Krausesche Drüse und mehrere Talgdrüsen, die der Autor als von der Karunkel versprengte Keime auffasst.

Weitere Beobachtungen von Geschwulstbildungen der halbmondförmigen Falte, die zu unserem Befunde in Beziehung gebracht werden könnten (die andern Tumoren der Plica, Fibrome, Adenome usw. werden hier absichtlich nicht berücksichtigt), sind mir nicht bekannt. — Demnach stellt der vorstehend mitgeteilte Fall von Hyalintumor der Plica semilunaris in der Literatur wohl ein Unikum war.

3. Talgdrüsenadenom der Karunkel.

Es ist ein eigenartiger Zufall, dass ich 6 Tage darauf eine zweite gleich ungewöhnliche Geschwulstbildung im inneren Lidwinkel beobachten und operieren konnte.

Der 58jährige, sonst gesunde Wagner J. B. gab an, dass er seit 12 Jahren an seinem bis dahin ganz normalen rechten Auge eine Geschwulst

---

[1]) K. Rumschewitsch, Ein Fall von Hypertrophie der Plica semilunaris. Westnik Ophth. Bd. V, 4 u. 5 (cit. nach v. Michels Jahresber. über d. Ophth. 1888).

[2]) Galenga, Ipertropia congenita della plica semilunare con ectopia della glandiole della caruncola. — Rediconti di assoc. med.-chir. di Parma. Settembre. Cit. nach v. Michels Jahresber. 1901.

bemerke, die in den ersten 9 Jahren nur unmerklich zugenommen und etwa die Grösse eines Streichholzkopfs erreicht habe. In den letzten 3 Jahren sei ein rasches Wachstum eingetreten, wodurch er geängstigt sei, und weshalb er eine Entfernung der Geschwulst wünsche; Beschwerden habe er an diesem Auge, abgesehen von etwas Tränenträufeln, weder früher, noch jetzt gehabt.

Stat. praes. Im inneren Lidwinkel des rechten Auges sitzt an der Stelle der Caruncula lacrimalis mit breitem Stiel ein Tumor auf, der Form und Grösse eines Westenknopfs hat. Seine Oberfläche ist annähernd rund, konkav und mit einem erhöhten Rande versehen, etwa wie ein flacher Teller, aber nirgends ulceriert. Dieselbe erscheint graurötlich und fein gelblich gesprenkelt, so dass man gleich auf den ersten Blick an Ausführungsgänge von Talgdrüsen denkt. Härchen sind nicht vorhanden. Die Karunkel ist ganz in den Tumor aufgegangen, und die halbmondförmige Falte ist nur undeutlich zu erkennen. Dank seiner Lage drückt die Geschwulst den nasalen Teil des Unterlids nach unten, so dass in diesem Abschnitt ein ziemlich starkes Ectropium mit Tränenträufeln zustande gekommen ist. Die hintere Fläche des Tumors, die sich zum Stiel verjüngt, zeigt die Beschaffenheit der etwas verdickten und injizierten ektropionierten Bindehaut. Von der Hinterfläche strahlen faltige Erhebungen der Conjunctiva nach der oberen und unteren Übergangsfalte aus. — Bei geradeaus gerichtetem Blicke bleibt der Geschwulstrand etwa 3 mm vom Limbus entfernt, bei starker Einwärtswendung des Augapfels bedeckt er dagegen die Hälfte der Hornhaut. Die Masse des Tumors sind wie folgt:

Oberfläche	=	12 mm	Durchmesser,
Höhe	=	5 „	,
Stiel	=	7 „	Dickendurchmesser,
Höhe des Stiels	=	2 „	.

Der rechte Bulbus, insbesondere die Bindehaut ist im übrigen normal. R. $-1{,}5\,D$, $S = {}^{5}/_{5}$; $+1{,}5\,D$, $S = {}^{0{,}30}/_{0{,}40}$.

Das linke Auge ist völlig normal, insbesondere ist keine Vergrösserung der Karunkel vorhanden. L. $-1{,}5\,D$, $S = {}^{5}/_{5}$; $+1{,}5\,D$, $S = {}^{0{,}30}/_{0{,}40}$.

Der Tumor wurde exstirpiert, was wegen der vorhandenen Stielung sehr einfach war. — Wie mir Patient am 21. XII. 1912 auf meine Anfrage mitteilte, ist ein Rückfall der Geschwulst nicht eingetreten, und das Auge jetzt ganz gesund.

Die mikroskopische Untersuchung des lebenswarm in Formol fixierten Präparats ergab ein benignes Adenom, das, wie die beigefügten Abbildungen (Taf. XVI, Fig. 3) zeigen, im vorliegenden Falle zweifellos von den Talgrüsen der Karunkel ausgeht. Der Befund ist so typisch, dass derselbe eine weitere Beschreibung der Präparate überflüssig macht. Das mikroskopische Bild, das in allen Teilen des Tumors das gleiche bleibt, ist durch die beiden in Übersichtsvergrösserung und starker Vergrösserung dargestellten Schnitte vollkommen wiedergegeben.

Die Zahl der Publikationen über gutartige Geschwulstbildungen der Karunkel ist garnicht gering; am häufigsten handelt es sich um

polypoide Papillome und Fibrome. Neben diesen führt Saemisch im Handbuch noch Naevi, Dermoide, Lipodermoide und Dermoidcysten auf, sowie Angiome, Lymphangiome, Lymphone und Adenome.

Die benignen Adenome, die uns hier allein interessieren, sind entschieden die seltensten Tumoren der Karunkel. Wie Saemisch angibt, existieren nur vier sichere Beobachtungen; dazu würde jetzt die meinige als fünfte kommen.

Die älteste Beobachtung rührt von Testelin[1]) her, der bei einem 18jährigen Mädchen eine in frühester Kindheit (nicht kongenital) entstandene Tumorbildung beobachtete, die von der Karunkel ausging. Es handelte sich um eine erbsengrosse, nicht gestielte Geschwulst, von der Testelin angibt, dass sie sich mikroskopisch als ein Adenom erwies, dessen Drüsenschläuche vollkommen den normalen Drüsen der Karunkel glichen. — Eine nähere Beschreibung des Tumors existiert nicht. Da nun in der Karunkel normalerweise sowohl Talgdrüsen als auch Krausesche Drüsen vorhanden sind, bleibt es ungewiss, welche Art von Adenom hier vorlag.

Die zweite Beobachtung stammt von Prudden[2]), die ich nur aus v. Michels Jahresbericht (1886) kenne, da mir das Original leider nicht zugänglich war. Im Jahresbericht findet sich nur die kurze Angabe: „74jährige Frau. — Mikroskop: Adenom der Karunkel.“ — Demnach ist es auch für diesen Fall unentschieden, ob das Adenom von den Talgdrüsen oder den Krauseschen Drüsen ausgegangen ist.

In der dritten Beobachtung von Veasey[3]), die mir auch nur durch v. Michels Jahresbericht (1902) bekannt wurde, ist nur kurz angegeben, dass das Adenom aus den tubulösen Drüsen (also aus den Krauseschen Drüsen) das Karunkel entstanden sei.

Der letzte Fall stammt aus der Giessener Universitäts-Augenklinik und ist in der Dissertation von Blum[4]) publiziert. Bei einer 57jährigen Frau wurde am 6. XI. 1900 am linken Auge ein Chorioidealsarkom der Maculagegend enucleiert. Am 1. II. 1901 stellte

---

[1]) Testelin, Dict. encycl. des sc. med. art. Caroncule. Cit. nach Fontan, Des Adéno-Papillomes de la conjonctive. Recueil d'ophth. 1881. S. 729.

[2]) Prudden, The description of an adenoma of the caruncle. Arch. Ophth. New-York. XV. p. 1.

[3]) Veasey, A case of cystadenoma of the lacrymal caruncle. Ophth. Record. 1902. p. 113.

[4]) Blum, D., Zur Kasuistik der Geschwulstbildung der Conjunctiva mit besonderer Berücksichtigung der Neubildungen in der Karunkelgegend. Inaug.-Dissert. Giessen 1902.

sich die Patientin wieder vor mit einem kleinen fleischigen Tumor an der linken Tränenkarunkel, der ungefähr $^2/_3$ der Karunkel einnahm und 1—2 mm nach von prominierte. Der Tumor wurde abgetragen, und die mikroskopische Untersuchung ergab ein benignes Adenom, ausgehend von den Krauseschen Drüsen.

In zweien der bisher bekannt gewordenen vier Beobachtungen von Karunkeladenom bilden also die Krauseschen Drüsen den Ausgangspunkt für die Geschwulstentwicklung; für die beiden andern ist es ungewiss, ob das Adenom diesen oder den Talgdrüsen seine Entstehung verdankt.

Der vorstehend veröffentlichte 5. Fall ist demnach die bisher einzige sichere Beobachtung von Talgdrüsenadenom der Karunkel.

4. Ein Fall von überzähliger Tränenkarunkel.

Da in der Literatur nur zwei Beobachtungen von überzähliger Karunkel [Stephenson[1]) und Eyre[2])] existieren, möchte ich an dieser Stelle in Kürze über einen weiteren Fall berichten:

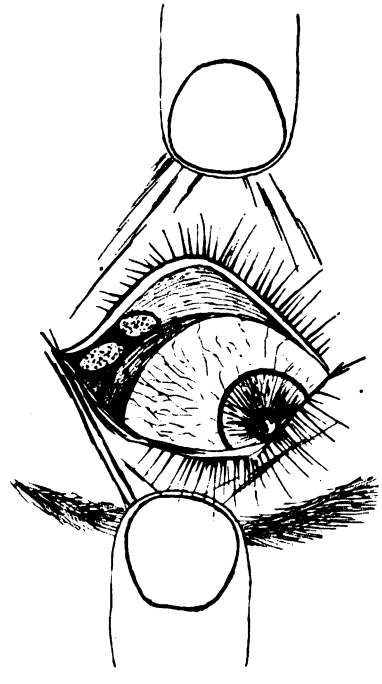

Der 11jährige Knabe A. K. suchte im Februar 1910 wegen conjunctivitischer Beschwerden unsere Klinik auf. Die Untersuchung ergab an beiden Augen, von einer leichten follikulären Conjunctivitis abgesehen, normale Verhältnisse. Nur fiel am rechten Auge beim Abziehen des Unterlides sofort auf, dass nach unten und aussen von der an typischer Stelle gelegenen Karunkel noch eine zweite kleinere gelegen war (vgl nebenstehende Figur). Auch die obere Karunkel erschien nicht ganz normal. Dieselbe war, wie ein Vergleich mit dem linken Auge ergab, entschieden hyperplastisch, indem sie nach aussen unten kegelförmig auslief. Während die Länge der Karunkel des linken Auges nur 4 mm betrug, mass diese 7 mm und hatte eine

[1]) Stephenson, Supernumerary caruncula lacrymalis. Ophth. Rev. Jan. 1896.

[2]) Eyre, Eine überzählige Tränenkarunkel. v. Graefe's Arch. f. Ophth. Bd. XXVI, 3. 1898.

Breite von 3,5 mm. Die zweite überzählige Karunkel war von ihr durch eine etwa 1,5 mm breite Brücke normaler Conjunctiva getrennt und lag nahe dem unteren Tränenpunkt auf der Bindehaut des Tarsus und der Übergangsfalte; dieselbe hatte eine Länge von 4 mm bei einer Breite von 3 mm. Die Höhe betrug an beiden Karunkeln etwa 1,5 mm. Beide Karunkeln erschienen gleichmässig blassrötlich wie die des andern Auges und wiesen eine gelbliche Sprenkelung ihrer Oberfläche auf, indem sich die Ausführungsgänge der Talgdrüsen deutlich markierten.

Von einer Excision der überzähligen Karunkel wurde abgesehen, da der Knabe von derselben keine Beschwerden hatte, ja nicht einmal von ihrer Existenz wusste. — 2 Jahre später, April 1912, erschien derselbe auf briefliche Aufforderung noch einmal zur Untersuchung; der Befund hatte sich in keiner Weise verändert.

Erklärung der Abbildungen auf Taf. XVI, Fig. 1—7.

Fig. 1. Teratoides Osteom. Zeiss a 1. Ok. 1. Vergr. 18 : 1.
Fig. 2. Hyalintumor der Plica semilunaris.
Fig. 2a. „ „ „ „ . Zeiss A. Ok. 1. Vergrösserung 70 : 1.
Fig. 2b. Homogene Schollen. Zeiss $^1/_{12}$ Imm. Ok. 3. Vergr. 850 : 1.
Fig. 3. Talgdrüsenadenom der Karunkel.
Fig. 3a. Übersichtsbild. Vergr. 5 : 1.
Fig. 3b. Ausführungsgang einer Talgdrüse. Zeiss Ap. 8. Ok. 6. Vergr. 250 : 1.

Die Ursache des Strabismus convergens concomitans.

Von

Prof. H. Snellen jr.

Obwohl es verschiedene Schieltheorien gegeben hat, wird jetzt die Donderssche Erklärung fast allgemein als die meist gültige anerkannt. Wirklich stimmt diese Erklärung mit den meisten Tatsachen überein. Weil die Accommodation relativ mit der Konvergenz associiert ist, wird dadurch bei Hypermetropen eine starke Neigung zur Konvergenz bedingt, und es scheint begreiflich, dass sich daraus leicht Strabismus convergens entwickeln kann, besonders wenn durch irgend eine Ursache das Streben nach binokularem Einfachsehen beeinträchtigt wird. Jedoch lassen sich einige wichtige Bedenken gegen die Donderssche Theorie anführen.

1. Wenn wirklich die Accommodation so stark an die Konvergenz gebunden wäre, so müssten alle, und besonders die stärkeren Hypermetropen schielen, während in Wirklichkeit nur ein kleiner Teil derselben und am meisten noch die schwächeren Hypermetropen schielen. Donders hat auf diese Behauptung erwidert, dass bei den meisten Hypermetropen der Fusionszwang (horror diplopiae) stärker sei als die Association. Warum aber in vielen Fällen dieser Fusionszwang trotz beiderseitiger guter Sehschärfe kein binokulares Sehen hervorruft, ist hiermit nicht aufgeklärt.

2. Die Grösse des Schielwinkels ist ganz unabhängig von dem Grade der Hypermetropie. Auch wird in den meisten Fällen das Schielen nicht aufgehoben durch Korrektion der Hypermetropie.

3. Nur 77% der Einwärtsschielenden sind hypermetropisch, die übrigen Fälle weisen Emmetropie oder sogar Myopie auf.

4. Nach Donders soll das Schielen erst im sechsten oder siebenten Lebensjahre auftreten, wenn die Kinder damit anfangen, ihre Accommodation anzustrengen, um deutlich zu sehen. Es ist aber von Priestley Smith[1]) u. A. statistisch nachgewiesen, dass das Schielen meistens schon vor dem vierten Jahre und sogar oft unmittelbar nach

[1]) Intern. Ophth.-Kongress. 1899.

der Geburt nachzuweisen ist. Und auch ich kann bestätigen, was schon von vielen andern angegeben wurde, dass Strabismus concomitans sehr oft nach Konvulsionen und andern Krankheiten entsteht und nicht selten zusammenhängt mit nervösen Störungen.

Diese Bedenken haben schon manchen veranlasst, eine neue Erklärung aufzustellen oder die Dondersche zu ergänzen. Hansen Grut[1]), der sonst ein eifriger Anhänger der Dondersschen Theorie ist, hat zugeben müssen, dass bei der Hypermetropie noch „etwas" hinzukommen muss, um das Schielen hervorzurufen.

Parinaud[2]) sucht die Ursache in der Gehirnfunktion, indem er annimmt, dass im Falle von Strabismus das „Appareil de la vision binoculaire" nicht zur Entwicklung gekommen ist. Dass aber dieses „Appareil de la vision binoculaire" auch bei Schielenden besteht, davon kann man sich manchmal nach gelungenen Schieloperationen überzeugen.

Schon vor 10 Jahren[3]) habe ich als meine Ansicht gegeben, dass Strabismus convergens concomitans in erster Linie auf Lähmung des Abducens beruht. Ich stützte diese Ansicht auf einige Fälle, bei denen ich beobachten konnte wie sich Strabismus paralyticus umänderte in Strabismus concomitans. Diese Tatsache war kein neuer Fund, sie war schon früher beobachtet worden, wurde aber sowohl von Donders wie von Parinaud geleugnet, weil sie nicht mit ihrer Theorie in Einklang zu bringen war. Parinaud sagte sogar, dass, wenn sich nach einer Lähmung Strabismus concomitans bemerkbar macht, dieser Strabismus schon vor der Lähmung bestanden haben müsste, und das Schielen also, wenn nicht gar übersehen, doch jedenfalls früher schon „latent" vorhanden gewesen wäre.

Seit meiner ersten Publikation habe ich möglichst viele Fälle von Strabismus concomitans untersucht und mich immer wieder überzeugen können, dass entweder einseitig oder doppelseitig eine Lähmung des Abducens vorlag. Immer war eine seitliche Einengung des Blickfeldes vorhanden, und wurde die äusserste Grenze nur mit Mühe und oft unter Auftreten von Nystagmus errreicht.

Auch dies ist kein neuer Fund, es wird schon längst in den Handbüchern angegeben, dass die Beweglichkeit nach aussen verringert ist. Man hat es aber als eine „Verschiebung des Blickfeldes" und sogar als eine „Erklärung" des Schielens hingestellt.

Als wesentliche Unterschiede zwischen Strabismus paralyticus

---

[1]) Bowman lecture.

[2]) Parinaud, Le strabisme et son Traitement. 1899.

[3]) Ned. Tijdschrift voor Geneeskunde. II. Nr. 4. 1902.

und Strabismus concomitans gelten, dass beim ersteren Doppeltsehen auftritt, dass die Schielablenkung je nach der Blickrichtung verschieden ist, und dass eine erhebliche Differenz zwischen primärem und sekundärem Schielwinkel besteht, während beim concomitierenden Strabismus keine Doppelbilder entstehen; die Ablenkung, unabhängig von der Blickrichtung, immer dieselbe bleibt, und der sekundäre und primäre Schielwinkel gleich gross sind.

In Wirklichkeit bestehen diese Unterschiede aber nicht. Erstens verschwinden bei Strabismus paralyticus allmählich die Beschwerden des Doppeltsehens und machen sich schliesslich nicht mehr bemerkbar; können aber auch plötzlich aufhören, wie folgender Fall lehrt.

Einem Tabetiker mit Paralysis abducentis am rechten Auge machte das Doppeltsehen sehr viele Beschwerden, wiewohl er immer den Kopf nach rechts drehte und somit die Augen in Linkswendung brachte. Eines Tages kam er ganz froh zu mir, weil jegliche Beschwerden verschwunden waren. Es stellte sich heraus, dass er jetzt den Kopf nach links drehte, also nach der nicht gelähmten Seite, und dass er mit dem erkrankten Auge fixierte. Dadurch kam das gesunde Auge in starke sekundäre Ablenkung, womit das Doppeltsehen verschwunden war.

Dass auch von vornherein Strabismus paralyticus ohne Doppeltsehen auftreten kann, zeigt folgendes Beispiel:

Ein Mann von 44 Jahren bekam plötzlich in der Strasse einen Anfall von Bewusstlosigkeit, von dem er sich bald erholte. Seitdem hat er beiderseitige Paralysis abducentis. Während der ersten Tage klagte er ein wenig über Schwindel, niemals aber über Doppeltsehen. Als ich ihn untersuchte, fixierte er mit dem linken Auge, während das rechte in starke Abduktion stand (sekundäre Ablenkung). Wenn das linke Auge bedeckt wurde, so stellte das rechte Auge sich bis an die Medianlinie richtig ein. Auch wenn der Patient nach links sehen wollte, fixierte er mit dem rechten Auge, ohne dass er dazu das linke zu schliessen brauchte.

Wiewohl er also auf beiden Augen gute Sehschärfe hatte und das Bild des nicht fixierenden Auges nicht ganz unterdrückte, empfand er doch niemals die Beschwerden des Doppeltsehens. Sehr merkwürdig in diesem Fall war, dass er Gegenstände, die 40° auseinander lagen, zu gleicher Zeit scharf sehen konnte, indem er mit dem linken Auge gerade aus und mit dem rechten Auge nach links sah. Wiewohl er den linken Gegenstand nicht immer richtig projizierte, war er über dessen wirkliche Lage (wahrscheinlich durch das andere Auge) ziemlich gut orientiert.

Aus diesen beiden Beispielen können wir schliessen, dass es nicht von der Art des Schielens abhängt, ob doppelt gesehen wird oder nicht, sondern nur davon, ob die Doppelbilder dicht nebeneinander stehen (wie es beim Strabismus paralyticus oft der Fall ist)

oder weit auseinander gerückt sind, bzw., ob in der Macula ganz differente Bilder entstehen. Dass in einem solchen Falle eins der beiden Bilder leicht unterdrückt wird, kann man unter normalen Umständen beim Augenspiegeln und Mikroskopieren beobachten, indem man nach einiger Übung das zweite Auge nicht zu schliessen braucht, um doch nur mit einem Auge zu sehen.

Für die Entstehung des Schielens hat die Amblyopie keine besondere Bedeutung, wohl aber für die Art der Ablenkung. Denn die Amblyopie des einen Auges bedingt, dass mit dem andern fixiert wird, und ist gerade an diesem Auge der Abducens gelähmt, so kommt es zu sehr starker Ablenkung des ersten Auges (sekundärer Schielwinkel). Ist aber das gelähmte Auge amblyopisch, und wird daher mit dem gesunden Auge fixiert, so entsteht Strabismus mit kleinerem (primärem) Schielwinkel. Strabismus mit starker Ablenkung wird bei guter Sehschärfe beider Augen Regel sein, denn bei guter Sehschärfe beider Augen wird, wenn nur eine kleine Ablenkung besteht, der Fusionszwang die richtige Stellung beider Augen erzeugen, und somit tritt nur bei Ermüdung oder Erschlaffung der Anstrengung, um deutlich zu sehen, Strabismus auf. (Strabismus periodicus, latens.)

In Fällen, wo trotz beiderseitiger guter Sehschärfe das binokulare Einfachsehen unmöglich ist (z. B. durch Obliquuslähmung), kann natürlich auch ein Strabismus concomitans mit kleinem Schielwinkel manifest bleiben.

Es folgt aus dieser Auseinandersetzung, dass die Entstehung der Amblyopie mehr oder weniger unabhängig vom Strabismus gedacht werden muss, und ebensowenig wie die Amblyopie das Schielen verursacht, sie ebensowenig vom Schielen erzeugt wird. Meiner Ansicht nach gibt es demnach keine wirkliche Amblyopia ex anopsia. Wie schon oben gesagt, ist die Amblyopie des einen Auges daran Schuld, dass mit dem andern Auge fixiert wird. Es kann daher kein Wunder nehmen, dass bei Strabismus concomitans das schielende Auge den schlechteren oder sogar sehr schlechten Visus hat. Nur ausnahmsweise kann aus andern Gründen (z. B. wegen Refraktionsanomalie) das schlechter sehende Auge beim Fixieren bevorzugt werden. Ex anopsia allein entsteht keine Amblyopie. Wenn ein Auge mit guter Sehschärfe durch irgend eine Ursache Jahre hindurch vom Sehen ausgeschlossen worden ist, so behält es nichts destoweniger seine Funktionskraft bei. Auch gibt ein Auge, das infolge einer Katarakt zehn oder gar zwanzig Jahre nicht gesehen hat, und dessen Gesichtseindrücke nicht zum Bewusstsein gelangen, was aus der oft diver-

genten Ablenkung zu ersehen ist, bei der Staroperation ebenso gute Resultate als ein Auge, das bis kurz vor der Operation noch beim Sehakt beteiligt war.

Wohl aber habe ich beobachten können, dass bei kranker Retina, bzw. Nervus opticus durch Nichtgebrauch die Funktionskraft verringert und durch Übung gehoben werden kann. So erkläre ich mir auch, dass die Amblyopie eines schielenden Auges sich bessern kann, wenn das Auge wieder zum Sehen gezwungen wird (z. B. bei Verlust des andern Auges). Immerhin ist in den meisten Fällen diese Besserung keine erhebliche. Andererseits kommen auch bei unzweifelhafter Atrophie des Nervus opticus, gerade durch Übung oft bedeutende Besserungen vor. Die Amblyopie bei Strabismus betrachte ich also als eine, meist partielle (temporale), Atrophie des Optikus infolge einer Neuritis, die entweder in gleicher Zeit mit der Abducenslähmung und durch dieselbe Ursache oder ganz unabhängig davon entstanden ist.

Wenn man genau untersucht, findet man denn auch bei sog. Amblyopia ex anopsia meistens geschlängelte Retinalgefässe, verschwommene Grenzen und temporale Blässe der Papille und im Gesichtsfeld ein deutliches zentrales Skotom oder periphere Einengungen. Auch das fixierende Auge kann oft Reste einer überstandenen Neuritis optica zeigen, und eine Sehschärfe (nach der Korrektion) von $^6/_{12}$ auf dem sehtüchtigen Auge ist keine Seltenheit.

Bei der Entstehung des Schielens ist also die Amblyopie ganz Nebensache. Hauptbedingung ist die Lähmung des Abducens. Dass aus einer Lähmung sich ein Strabismus concomitans entwickeln kann, konnte ich durch folgendes Experiment beweisen. Bei einem Mädchen von 8 Jahren mit Lähmung des Abducens des rechten Auges und infolge dessen Strabismus paralyticus musste ein Auge wegen starker Beschwerden des Doppeltsehens abgeschlossen werden, und dazu wählte ich diesmal das nicht paralysierte Auge. Dadurch geriet dieses Auge in starke, sekundäre konvergente Ablenkung, welche nach einiger Zeit, auch wenn das rechte (mit der Abducenslähmung behaftete) Auge nach links gedreht wurde, nicht nachliess.

Ich erkläre mir dies so, dass das rechte Auge, um nach links zu drehen, weniger Innervation brauchte, weil der antagonistische Muskel gelähmt war, und dass infolge dessen auch der Linksdreher des linken Auges weniger stark innerviert wurde.

Wenn ich durch Vorsetzen eines negativen Glases das rechte Auge künstlich hypermetropisch machte, konnte ich damit einen Tonus der Konvergenz hervorrufen, wodurch das Bild des Strabismus con-

comitans noch vollkommener wurde. Zwar war der Schielwinkel beim Blick nach links etwas kleiner als beim Blick nach rechts, aber wie schon oben betont, findet man das auch in den meisten Fällen von Strabismus concomitans, und, wenn kein Unterschied nachweisbar ist, so rührt dies gewöhnlich von einer beiderseitigen Lähmung her.

Wenn ich bei diesem Mädchen das linke Auge aufdeckte, so fixierte sie wieder mit diesem Auge, und trat damit das Bild des Strabismus paralyticus wieder hervor. So konnte ich in diesem Fall willkürlich Strabismus paralyticus in concomitans, und umgekehrt wieder Strabismus concomitans in paralyticus umändern.

Was den zweiten Unterschied zwischen Strabismus paralyticus und concomitans betrifft, so hat sich aus meinen Messungen ergeben, dass auch bei Strabismus concomitans der Schielwinkel sich je nach der Blickrichtung ändert, und dass es in dieser Hinsicht keinen wirklichen Strabismus concomitans gibt. Zwar dreht das strabierende Auge beim nach rechts Sehen auch nach rechts, und beim nach links Sehen, auch nach links, begleitet also das fixierende Auge, aber der Schielwinkel ändert sich dabei fortwährend. In gewissen Fällen von Strabismus concomitans findet man, dass der Schielwinkel beim Blick nach links und nach rechts gleich gross ist, aber auch dann ist das „Concomitieren" nur scheinbar, indem es sich um eine beiderseitige Abducenslähmung handelt. Fixiert in einem solchen Falle z. B. das rechte Auge, so kommt beim Blick nach rechts das linke Auge in (sekundäre) konvergente Ablenkung infolge Lähmung des rechten Abducens. Beim Blick nach links jedoch bleibt das linke Auge beim Drehen zurück infolge Lähmung des linken Abducens.

Vielleicht kommt noch hinzu, wie ich oben bei dem künstlich erzeugten Strabismus concomitans beschrieben habe, dass beim Blick nach links das rechte Auge weniger stark innerviert zu werden braucht, und daher das linke noch mehr zurückbleibt. Dadurch kann tatsächlich der Schielwinkel beim Blick nach rechts genau so gross sein wie beim Blick nach links, aber doch ist das „Concomitieren" nur scheinbar, denn beim Blick gradeaus ist der Schielwinkel in solchen Fällen viel kleiner, was ganz mit meiner Auffassung übereinstimmt. Auch ist auf diese Weise das Entstehen des Strabismus concomitans bei Emmetropie und Myopie zu erklären, wie ich immer bestätigt gefunden habe. Ich gebe hierzu folgendes Beispiel:

Roelof v. d. N., 8 Jahre alt, hatte auf beiden Augen starke Myopie (O. D. My. = 9 *D*, O. S. My. = 7 *D*) und auf dem rechten Auge Strabismus convergens concomitans.

Beim Blick geradeaus betrug der Schielwinkel 12°, aber beim Blick 15° nach links vergrösserte sich der Schielwinkel bis zu 25° (sekundäre Ablenkung durch Parese des linken Abducens), während beim Blick nach rechts der Schielwinkel allmählich zunahm (primäre Ablenkung durch Lähmung des rechten Abducens).

Um Strabismus concomitans bei Myopie zu erzeugen, braucht die Lähmung nicht beiderseitig zu sein; Hauptbedingung aber ist, dass mit dem gelähmten Auge fixiert wird.

Es kann also ohne Hypermetropie Strabismus concomitans entstehen, wohl aber ist die Hypermetropie ein begünstigendes Moment, während bei Myopie der Tonus der Konvergenz ausbleibt. Das stimmt auch mit den Angaben Donders überein, dass man nämlich bei Strabismus convergens concomitans in der Mehrzahl (77%)[1]) der Fälle Hypermetropie findet. Die Tatsache, dass Strabismus concomitans weit mehr bei schwächerer als bei stärkerer Hypermetropie vorkommt, lässt sich daraus erklären, das stärkere Hypermetropie an sich schon seltener ist, und dass nur bei einem kleinen Teil dieser Fälle eine Abducenslähmung zu erwarten ist.

Die Resultate zusammenfassend, komme ich zu den folgenden Schlüssen: Strabismus convergens concomitans wird durch einseitige oder doppelseitige Abducenslähmung, bzw. Insuffizienz mit nachfolgender erhöhter Spannung einer oder beider Interni verursacht. Wenn der Schielwinkel klein ist, ist er als primäre Ablenkung, wenn er gross ist, als sekundäre Ablenkung aufzufassen.

Wenn bei doppelseitiger guter Sehschärfe der Schielwinkel klein ist, erzeugt der Fusionszwang bei jeder Anstrengung die richtige Stellung der Augen, und wird also der Strabismus latent oder periodisch. Ist aber durch Amblyopie oder sonstige Ursachen das binokuläre Einfachsehen nicht möglich, so kann auch bei kleinem Schielwinkel der Strabismus manifest, bzw. dauernd sein.

Hypermetropie kann, wie die Donderssche Theorie lehrt, durch Anregung der Konvergenz das Zustandekommen des Schielens begünstigen, ist aber dazu nicht unbedingt notwendig. Hypermetropie allein, ohne Abducenslähmung, erzeugt keinen Strabismus, auch nicht, wenn ein Auge amblyopisch ist.

Amblyopie ex anopsia existiert nicht.

Die bei Strabismus vorkommende Amblyopie beruht auf einer, meist partiellen, Atrophie des Nervus opticus, bzw. der Retina.

---

[1]) Lagleyze (du Strabisme, Paris 1913) hat sogar 90% gefunden.

[Aus der Kgl. Univ.-Augenklinik zu Erlangen. (Direktor: Hofrat Prof. Dr. Oeller.)]

Nachtrag zu meiner Arbeit: Versuche einer Serumreaktion der sympathischen Ophthalmie.

(v. Graefe's Arch. f. Ophth. Bd. LXXXI, 3.)

Von
Dr. R. Kümmell,
Assistent der Klinik.

Die Versuche, eine Beeinflussung eines Uveaantigens durch das Serum von Individuen, die an sympathischer Ophthalmie erkrankt sind, nachzuweisen, wurden zunächst in der Weise fortgesetzt, dass die Darstellung eines haltbaren Antigens angestrebt wurde. Es ist schon auseinandergesetzt, dass die Hydrolysierung mit schwacher Natronlauge ein inkonstantes Resultat geben muss, da ja natürlich eine gleichmässige Lösung der spezifischen Eiweisskörper nicht gewährleistet wird. Da sich nun aus andern Versuchen (Weichardt, Stötter und Rosenthal, Zeitschr. f. Immunitätsforsch. Bd. XIII, 4. Bd. XIV, 1 u. 2, und Zeitschr. f. Chemotherapie 1), eine 20%ige Glycerinlösung als recht geeignetes Konservierungsmittel für diese Zwecke erwies, so wurde zunächst eine Verreibung von frischer Uvea in dieser Lösung im Verhältnis von 1:5 hergestellt. Die Prüfung dieser Lösung mit dem Serum von Meerschweinchen, die mit Uvea vorbehandelt waren, ergab kein vollständig eindeutiges Resultat. Weiterhin wurde noch Uveaantigen nach der von Kolle und Stiner (Deutsche med. Wochenschr. Nr. 38. 1911) angegebenen Methode mit Aceton angegestellt, doch versagte hier die Kontrolle mit dem Serum vorbehandelter Kaninchen vollständig.

Die Prüfung der Sera bei sympathischer Ophthalmie[1]) wurde jetzt so vorgenommen, dass ausser dem bisherigen Antigen, das also durch leichte Hydrolysierung mit Natronlauge hergestellt war, auch noch

---

[1]) Anmerk. Her Prof Elschnig, Herr Prof. Wessely, sowie Herr Priv.-Doz. Dr. Igersheimer hatten die Liebenswürdigkeit, mich durch Übersendung geeigneter Sera zu unterstützen.

die Untersuchung mit Glycerinverreibung vorgenommen wurde, einzelne Sera auch noch mit dem Acetonextrakt, der aber, das sei vorweggenommen, stets versagte.

Die Sera wurden in dieser Serie stets in gleicher Weise behandelt: 24 Stunden nach der Entnahme wurde das Serum mit einer kleinen Menge 3%iger Phenollösung versetzt und dann nach weitern 24 Stunden untersucht. Auch die übersandten Sera sind spätestens 72 Stunden nach der Entnahme untersucht. Es ergab sich nun bei diesen gleichmässig vorbehandelten Seris, dass eine Beeinflussung der gebrauchten Antigene nicht in dem früher berichteten relativ günstigem Verhältnis eintrat, sondern dass ein positiver Ausfall der Epiphaninreaktion in etwa dem gleichen Verhältnis wie bei den Kontrollseris auftrat. Es handelt sich um 9 Sera von sympathischer Ophthalmie und um 10 Sera von Individuen mit lädierter Uvea, meist durch Verletzung, vereinzelt durch entzündliche Prozesse. In beiden Reihen wurde in etwa 30% ein positiver Ausfall erzielt.

Daraus und aus den früheren Resultaten ergibt sich, dass bei der Epiphaninreaktion eine Beeinflussung des Antigens durch das Serum stattfindet, das aber diese Beeinflussung nicht konstant zu sein scheint. Auch tritt in einem gewissen, annähernd gleichen Verhältnis bei nicht „sympathischen" Seris eine ähnliche Beeinflussung auf. Es spricht das natürlich nicht im geringsten gegen die Auffassung der sympathischen Ophthalmie als einer anaphylaktischen Erscheinung, da es sich ebenso gut um celluläre anaphylaktische Prozesse handeln kann, bei denen freie Antikörper ins Serum nicht abgestossen werden, analog der Enteritis und Conjunctivitis anaphylactica (Schittenhelm-Weichardt, Deutsche med. Wochenschr. Nr. 19. 1911). Schon in unserer ersten Abhandlung ist darauf hingewiesen worden, dass es sich bei den Versuchen lediglich darum handeln konnte, ob bei der sympathischen Ophthalmie mit der feinsten Methode, die wir bisher kennen, mit der Epiphaninreaktion, regelmässig spezifisch antikörperartig wirkende Stoffe frei im Serum nachzuweisen seien. Es wäre das natürlich für die Diagnose ein erheblicher Gewinn. Nach der jetzt immerhin beträchtlichen Zahl von Versuchen ist das nicht der Fall. Immerhin ist es interessant, dass auch mittels dieser Methode eine Beeinflussung des blutfremden Uveaeiweisses durch eine Reihe von Seren festzustellen ist. Da sich durch die Arbeiten der letzten Zeit, vor allem v. Dungerns u. A. aber gezeigt hat, wie ungeheuer wichtig es ist, für die Antigenantikörper Reaktionen passende Antigene zu haben, so halten wir diese an und für sich aussichtsvollen

Studien noch nicht für abgeschlossen. Es muss weiterhin untersucht werden, ob sich bei Verwendung der verschiedenartigsten Uveaantigene und bei einer noch weitergehenden Verfeinerung der Epiphaninreaktion nicht doch noch die Prozentzahl der positiv reagierenden Seren vermehrt. Nach meinen Erfahrungen ist für einen in der Methodik geübten Untersucher jetzt schon die Möglichkeit gegeben, biologisch interessante Fragestellungen in Angriff zu nehmen, wie das ja auch schon von uns geschehen ist (Münch. med. Wochenschr. Nr. 32. 1911). Die Konstanz der Ausschläge, vor allem, wenn sie durch Doppelbestimmungen und den kurvenmässigen Verlauf verifiziert sind, sichert den Untersucher vor Täuschungen.

Im Anschluss daran möchte ich kurz über einige Versuche berichten, die als Fortsetzung meiner früher mitgeteilten (v. Graefe's Arch. f. Ophth. Bd. LXXVII und LXXIX) zur Erzeugung lokaler Anaphylaxie am Auge anzusehen sind, und die bisher nicht mitgeteilt sind. Sie wurden Ende 1910 und während des Jahres 1911 angestellt. Bei all' den Versuchen, die mit Uveaextrakten oder Emulsionen angestellt werden, ist stets grosser Beachtung dem Umstand zu schenken, dass Organextrakte an und für sich schwer toxisch wirken. Aus diesem Grunde sind auch alle Versuche gescheitert, nach Analogie der Untersuchungen von Krusius (Arch. f. Augenheilk. 1910) auf anaphylaktischem Wege die Organspezifizität der Uvea nachzuweisen. Es gelang scheinbar allerdings sehr schön, bei mit artfremder Uvea sensibilisierten Tieren Zustände hervorzurufen, die dem klinischen Bilde des anaphylaktischen Schocks oder des soporösen Zustandes aufs Haar glichen, selbst Temperatursturz war deutlich ausgeprägt, doch mussten wir uns bei Kontrollen überzeugen, was wir auch bei der Immunisierung von Tieren erfahren mussten, dass schon bei erstmaliger intravenöser Injektion ein grosser Teil der Tiere unter den bekannten Erscheinungen erkrankte oder einging. Die Injektion, bzw. Reinjektion erfolgte in die Jugularvene der Meerschweinchen, und hierzu diente teils eine Aufschwemmung fein verriebener Uvea in Kochsalzlösung, teils aber, um eine etwaige Lungenembolie durch die relativ groben Partikel zu vermeiden, eine leichthydrolysierte Lösung der Uvea, die unter der Wasserstrahlpumpe filtriert und nachher zuweilen neutralisiert war. Es erwiesen sich hier alle Injektionsflüssigkeiten als gleich bzgl. ihrer Toxicität, selbst solche, die mit ganz schwacher ($^{n}/_{100}$) *Na OH*-Lösung hydrolysiert war. Dass in der Tat hier Sensibilisierurg vorlag, liess sich in dem Verhalten gegenüber Serum feststellen. Es waren natürlich in der zur Vorbehandlung benutzten getrockneten Uvea auch Serumbestandteile mit injiziert, und

so musste das Tier auch gegen Serum sensibilisiert sein, was bei Reinjektion hiermit sich ergab. Auch Wismann (v. Graefe's Arch. f. Ophth. Bd. LXXX, 3) hat ja in der Zwischenzeit auf diese Verhältnisse aufmerksam gemacht, und es ist auch von andern Organextrakten das Gleiche bekannt[1]).

Diese Giftigkeit der Uvea beeinflusste auch unsere übrigen Versuche, die am Auge angestellt wurden. Dabei ergaben sich folgende Tatsachen:

Injektion artfremder (Schweins-)Uvea in dem Glaskörper des Kaninchenauges ergab meist, in wechselnder Stärke ausser den sofortigen Reaktionserscheinungen, wie man sie z. B. auch nach Injektion von Kochsalzlösungen erhalten kann, und die nach 2 Tagen restlos verschwunden sind, ähnliche, doch schwächere Störungen wie nach Injektion artfremden Serums, nämlich eine schleichende Iritis mit zartem, grauem Exudat am Pupillarrand, was mit Bildung wenig zahlreicher Synechien einherging. Die Pupille verengte sich meist, gelegentlich trat eine stärkere Entzündung ein. Nie kam es zu totaler Occlusio oder Seclusio pupillae.

Ferner wurde zur Injektion ins Auge verwandt eine Lösung von Uvea, die mit $^{n}/_{10}$ oder $^{n}/_{100}$ *NaOH* hydrolysiert war.

Die erstmaligen Injektionen hiermit waren stets ergebnislos bzgl. der Erzeugung einer Iritis. Die wiederholte Injektion, sei es bei Vorbehandlung mit einer derartigen Lösung oder mit verriebener Uvea, ergab meist eine beträchtliche und schon am nächsten Tage einsetzende Steigerung der entzündlichen Erscheinungen, die dann zur Exsudatbildung in der vorderen Kammer, zur Pupillenverengerung und Bildung von Synechien führten. Oft waren die Erscheinungen so stark, dass es zu totaler Seclusio et occlusio pupillae mit stärkster Hyperämie der Iris, Vorbuckelung derselben, später Atrophie und Phthisis bulbi posterior kam. Vor allem war das der Fall bei Injektionen von Uveaemulsion. Es wurden hier Entzündungen hervorgerufen, die mehrere Monate dauerten, eine schnelle Erschöpfung des entzündungserregenden Agens lag also nicht vor. Schwächer waren die Erscheinungen bei der Nachbehandlung mit schwach ($^{n}/_{100}$ *NaOH*) hydrolysierter Uvealösung, während sie bei stärkerer Hydrolysierung mit $^{n}/_{10}$ *NaOH* ganz ausblieben.

Es wurde mehrmals versucht, die Injektionsflüssigkeit direkt in

---

[1]) Anmerk. Herr Dr. Christel hatte diesen Teil der Untersuchungen gemacht und mir die Resultate in freundlicher Weise zur Verfügung gestellt.

die Aderhaut einzuspritzen, damit die Netzhaut nicht primär geschädigt würde, doch gab es stets heftige Blutungen, die den Erfolg vereitelten.

Ebenso wurde in vielen Fällen der Versuch gemacht, von der Blutbahn aus durch Injektion von Uveaemulsion oder -lösung ein Wiederaufflackern der am Auge vorher vorhanden gewesenen Entzündung zu erhalten, dabei wurden die oben erwähnten anaphylaxieähnlichen Allgemeinerscheinungen beobachtet. In den meisten Fällen erfolglos, nur zweimal traten Veränderungen auf, die zweifellos auf die intravenöse Injektion zurückzuführen sind. Es handelte sich um ein Tier, dessen eines Auge durch einmalige Injektion von Schweinsuveaemulsion einige breite Synechien mit geringer Pupillenverengerung zeigte; die Reizerscheinungen waren längst abgeklungen. Eine erste intravenöse Injektion war erfolglos, dagegen brachte die zweite fast vier Monate nach der Behandlung des Auges vorgenommene Einspritzung in die Blutbahn mit leicht ($^{n}/_{100}$ *NaOH*) hydrolysierter Uvealösung, 20 Stunden nach der Injektion leichte Chemosis der Bindehaut hervor mit einem zartwolkigen Exsudat in der vorderen Kammer. Die Pupille war verengt, und es sprangen einige Zacken vor. (Verklebungen?) Hinter dem Pupillarrand kroch ein zartes, graues Exsudat hervor.

Am nächsten Tag war das Exsudat noch dichter, die Hyperämie der Iris ausgesprochen.

Nach fünf Tagen war das Exsudat fast verschwunden, und die Hyperämie der Iris geringer geworden, dagegen war die Pupille stärker verengt, und die Synechien waren zahlreicher geworden. Später trat noch Pupillarexsudat auf, sowie die Vortreibung der Iris. Die Blutgefässe der Iris waren lange Zeit erweitert.

Weitere intravenöse Injektionen führten nicht zum Erfolg (Tier 7).

Bei einem andern Tier (8) war das Auge zweimal in Zwischenräumen injiziert mit nachfolgender totaler Vorbucklung der atrophischen Iris, Seclusio und Occlusio pupillae. Eine intravenöse Injektion hydrolysierter Uvealösung verlief ohne Allgemeinerscheinungen, dagegen kniff das Tier am nächsten Tage das vorbehandelte Auge zu, es waren geringe Reizerscheinungen vorhanden. Die Iris war stärker hyperämisch, und auf ihr lag vorn eine gräuliche Auflagerung. Diese Erscheinungen gingen relativ schnell zurück. Im ganzen war die Reaktion bei diesem Tier geringer als beim vorigen. — Die meisten intravenösen Injektionen dagegen verliefen ergebnislos.

Es lässt sich also feststellen, dass die lokalen anaphylaktischen Erscheinungen, wie sie sich bei Seruminjektion in das Auge und

intravenös in den verschiedensten Kombinationen ergeben haben, sich auch mit Uveaemulsion oder Lösung ebenfalls, wenn auch schwächer und weniger häufig hervorrufen lassen. Rein ist jedoch die Wirkung nie, sondern stets auch durch die primär toxische Wirkung der Uveaextrakte gestört. Eine Beeinflussung des andern Auges wurde nie beobachtet. Es wären hier vielleicht einmal Versuche mit andern Tieren, wie z. B. Affen angebracht, da möglicherweise die Tierart für die Misserfolge der Übertragung verantwortlich sind.

Über das histologische Bild, der auf diese Weise hervorgerufenen Entzündung der Uvea kann ich leider keine Angaben machen, da die Bulbi erst nach längerer Zeit, als bereits meist Phthise eingetreten war, enucleiert wurden. Es geschah hauptsächlich zu dem Zweck, um möglichst lang dauernde Beobachtungen des klinischen Verhaltens auch des andern Auges machen zu können, sei es ohne jede weitere Beeinflussung, sei es durch wiederholte Injektionen vom Blutlauf aus. Es waren die Veränderungen oft so weit gediehen, dass der ganze hintere Bulbusraum von einem zell- und gefässreichen Granulationsgewebe erfüllt war. Infiltration von Lymphocyten fand sich sowohl hier, als in der relativ noch gut erkennbaren Aderhaut. Selbstverständlich ist auf derartige Befunde nicht das geringste Gewicht zu legen.

Erwähnen möchte ich noch, dass sich am rechten, klinisch unveränderten Auge des einen Tieres (8), bei dem durch intravenöse Injektion ein Wiederaufflackern der Entzündung des linken vorbehandelten Auges erzielt werden konnte, im Glaskörper nahe der freien Oberfläche der Pars coeca retinae sich eine relativ grosse Anzahl rundlicher Zellen fand, die den Charakter von Lymphocyten trugen. Auch hieraus können natürlich keine Schlüsse gezogen werden.

Herr Prof. Weichardt hat mich auch bei diesen Untersuchungen, wie stets mit seinem fachmännischen Rat unterstützt, wofür ich ihm zu grossem Danke verpflichtet bin.

[Aus der Universitäts-Augenklinik in Heidelberg.
(Direktor: Geheimrat Prof. Dr. A. Wagenmann.)]

Über die Wirkung von Blutinjektionen in den Glaskörper nebst Bemerkungen über die sog. Retinitis proliferans.

Von

Oberstabsarzt Dr. Ch. Oguchi
in Tokio.

Mit Taf. XVII—XXII, Fig. 1—28, und zwei Figuren im Text.

1. Einleitung.

Die Frage nach der Neubildung von weisslichen Membranen und Strängen auf der Retina und im Glaskörper ist bis jetzt noch nicht einwandfrei gelöst. Diese Neubildung wurde zunächst von Jaeger (19) ophthalmoskopisch beobachtet und in seinen Atlas aufgenommen. Obwohl er sie anatomisch nicht untersucht hatte, hielt er sie für Bindegewebsneubildungen im Glaskörper. Manz (23 u. 24) konnte klinisch drei Fälle untersuchen und einen auch anatomisch. Da er dabei eine Hyperplasie der Retina fand, so gab er ihr den bekannten Namen „Retinitis proliferans", welcher auch zurzeit noch viel gebraucht wird. Leber (22) machte als erster darauf aufmerksam, dass diese Neubildung in der Retina und im Glaskörper, die er „spontane Bindegewebsbildung in der Retina und im Glaskörper" nannte, die Folge einer Blutung in den Glaskörper und in die Retina sei.

Seither wurde die Krankheit von verschiedenen Seiten eingehend beschrieben, aber zum grossen Teil waren es ophthalmoskopische, nicht anatomische Untersuchungen, denn die Gelegenheit zur anatomischen Untersuchung dieser Erkrankung bietet sich selten, und selbst diese seltenen Fälle geben infolge verschiedener Komplikationen, wie z. B. durch Solutio retinae, Glaukom, Folgen von Verletzungen, oder aber infolge eines ganz späten Stadiums der Erkrankung, kein reines Bild, um daraus ihr Wesen klar zu bestimmen. So kamen denn auch die verschiedenen Autoren zu verschiedenen Ansichten. Nach den einen

handelte es sich bei diesen Strängen oder Membranen um neugebildetes Bindegewebe, nach andern um eine Proliferation der Glia. So behauptete Pröbsting (29) auf Grund von Tierexperimenten, dass das Bindegewebe durch Organisation des Blutextravasats entsteht, und zwar aus weissen Blutkörperchen.

Die Gegenansicht nahm ein Auswachsen des Bindegewebes aus der Gefässwand an. Purtscher (30) und Römer 31) konnten als erste anatomisch eine Wucherung des Bindegewebes in der Retina direkt aus dem adventitiellen Gewebe der Zentralgefässe der Papille nachweisen. Cirincione (6) untersuchte einen unkomplizierten Fall ophthalmoskopisch und anatomisch und fand eine Bindegewebsentwicklung aus der Papille:

„Aus der Untersuchung der Präparate geht hervor, dass das in der Retina gebildete Gewebe einfach die Fortsetzung jenes Gewebszapfens ist, dem wir in der Papille begegnen, und das dahin in Form von strahligen Bündeln, gegen den Äquator des Bulbus zu gelangt."

Marx (25) fand eine Substituierung der Blutmasse, welche vor der Papille lag, durch Bindegewebe, das aus der Papille hervorwuchs, und er glaubte, „— die ophthalmoskopisch oft beobachtete Tatsache der Bindegewebsumwandlung einer Glaskörperblutung zum ersten Male anatomisch nachweisen zu können." —

Ausserdem bewies Harms, dass das neugebildete Gewebe zum weitaus grössten Teil aus Bindegewebe besteht.

Dieser Anschauung der Bindegewebsneubildung steht diejenige gegenüber, welche die blassweisslichen und etwas glänzenden Massen im Glaskörper und in der Retina für ein Produkt der Gliawucherung hält.

Manz (24) und Banholzer (4) gaben an, dass die Radiärfasern der Retina, also Gliagewebe, einen wichtigen Anteil daran nehmen. Goldzieher (12) hielt daran fest, dass das Bild der Retinitis proliferans wenigstens in seinen Fällen immer aus der von den Enden der Müllerschen Stützfasern ausgehenden schwammigen Masse entstand. Ebenso sagte E. v. Hippel (18), „nach meinen Erfahrungen bei ähnlichen Fällen neige ich mehr der letzteren Auffassung (Gliawucherung) zu." —

Ginsberg (10) nahm beides an, Wucherung von Glia und von Bindegewebe. Asayama (2) schien das Hauptgewicht auf die Gliawucherung gelegt zu haben.

Die zweite wichtige Meinungsverschiedenheit besteht in der Be-

ziehung dieser Erkrankung zur Retinalblutung, bzw. zur Blutung im Glaskörper.

Nachdem Leber zuerst dieses Krankheitsbild als Folge der Blutung aufgefasst hat, schlossen sich ihm einige Autoren an und hielten dieses membranöse oder strangförmige Gebilde für ein Organisationsprodukt des Blutes. Allerdings stand die Ansicht entgegen, dass es sich um eine Bindegewebswucherung oder um eine Gliose handle.

So beobachteten Schleich (32), Schulze (36), Pröbsting (28), Axenfeld (3), Casali (5) u. A., eine Entwicklung eines solchen Gebildes im Anschluss an eine Blutung.

Andere negieren diesen Zusammenhang, weil sie bei ihren Fällen Zeichen der Blutung vermissten.

Manz betrachtete diese Erkrankung als eine spezifische mit proliferierendem Charakter, nämlich als eine wahrscheinlich unter Cirkulationsstörung sich entwickelnde chronisch verlaufende Retinitis.

E. v. Hippel (16) fand bei seinem Fall auch keine Blutung, ebensowenig fanden sie Goldzieher und Asayama.

Der Mangel der Blutung ist jedoch bei diesen Fällen immer zweifelhaft, weil man nie mit Gewissheit sagen kann, ob nicht doch im ganzen Verlauf der Krankheit eine Blutung stattfand.

Bei den oben erwähnten Fällen zeigte sich übrigens manchmal eine Retinal- oder Glaskörperblutung, so dass selbst Manz anfangs geneigt war, die Gewebsneubildung für ein Umwandlungsprodukt des Blutes anzusehen. Cirincione fand die Hämorrhagie als eine sekundäre Erscheinung. Purtscher meinte, dass es zwei Krankheitsbilder gäbe, einmal als Folge des Blutergusses und dann als Folge einer eigentümlichen Gefässerkrankung ohne Blutung. Wilbrand und Saenger (39) schlossen sich dem an. Fehr (9) konnte zwar einen Fall ohne Blutung von Anfang an beobachten, aber dieser Fall war durch eine Neuroretinitis exsudativa kompliziert. Harms (14) beobachtete ebenfalls eine Retinitis proliferans ohne Blutungen aber mit Venenthrombose.

Die Schwierigkeit, mittels pathologisch-anatomischer Betrachtung eine Entscheidung zu treffen, liegt hauptsächlich in der Spärlichkeit des passenden Materials, so dass bis jetzt nur Manz, Banholzer, Denig (7), Goldzieher, Purtscher, Wehrli (38), Römer, Cirincione, Marx, Harms, E. v. Hippel und Asayama zu derartigen Untersuchungen Gelegenheit hatten. Die Unreinheit des Krankheitsbildes hat dabei, wie schon gesagt, das Urteil erschwert. Da diese Erkrankung bekannterweise zum grossen Teil bei „rezidivierenden“

Glaskörperblutungen vorkommt, so wurde die anatomische Untersuchung auch meistens an solchen Bulbi ausgeführt. Dabei bemerkte man grösstenteils eine Veränderung der Gefässwand, Vasculitis oder Perivasculitis, welche die Ursache der Blutung zu sein schien. Einige Autoren glauben, dass diese Gefässerkrankung der Grund für die proliferierenden Veränderungen sei, — andere, sie sei nur die Ursache der Blutung. Daher ist dieses Material, ausser in ganz frischen Fällen, welche leider natürlich nicht immer zur Verfügung stehen, meistens nicht geeignet, um zu erklären, ob die ophthalmoskopisch sich zeigende eigentümliche Strang- oder Membranbildung bloss eine Folge der Organisation des Blutes sei oder eine Folge der Gefässerkrankungen, die mit der Blutung nichts zu tun haben.

Die Fälle von Verletzungen, wozu auch der von Banholzer gehört, sind wegen ihrer grösseren Komplikationen noch unbrauchbarer.

Es wäre also eine sehr interessante Frage, zu entscheiden, ob eine Blutmasse im Glaskörper oder in der Retina, imstande ist, die Gewebsbildung, welche wir ophthalmoskopisch mit Retinitis proliferans bezeichnen, unter Ausschluss aller komplizierenden Faktoren hervorzurufen.

Es wurden bis jetzt derartige Tierexperimente nur spärlich ausgeführt: dieselben bestanden darin, dass man Blut des Tieres in seinen Glaskörper einspritzte.

Pröbsting stellte solche Experimente an 22 Kaninchenaugen an und untersuchte dieselben anatomisch nach 4 bis 100 Tagen. Es schien schon vor ihm Legros solche experimentelle Untersuchungen gemacht zu haben, aber er hat dieselben anscheinend nicht veröffentlicht.

Pröbsting erhielt eine Bindegewebsneubildung an zwei Orten: die eine ging von der Einstichstelle in der Sklera aus.

„Eine weitere Bindegewebsbildung stand mit dem injizierten Blute im innigen Zusammenhange.

Nach der zweiten Woche fanden sich um die injizierten Blutmassen Bindegewebszüge vor, die zum Teil völlige Kreise bildeten, zum Teil aber nur einen Teil der Blutmasse umfassten. Es fand somit eine völlige oder teilweise Abkapslung der Blutmasse statt, indem diese als Fremdkörper im Corp. vit. wirkte und dieselbe Reaktion hervorrief, die wir ja auch an andern Organen zur Genüge kennen. Das Bindegewebe setzte sich an beiden Stellen aus langen spindelförmigen Zellen mit ovalem Kern zusammen. Die Zellen entstanden, wie es mir (Pröbsting) schien, aus weissen Blutkörperchen.“ —

Anderseits fand er an der Retina eine starke Proliferation, die meines Erachtens wahrscheinlich als Gliawucherung aus Stützfasern aufzufassen ist. Er sagte:

„Die hervorragendsten Veränderungen an der Retina sind aber die Wucherungen des bindegewebigen Gerüstes derselben. Am Ende der zweiten Woche nach der Injektion sind die ersten Anfänge dieser Wucherung zu bemerken. Man sieht dann feine zarte Ausläufer von den Stützfasern in den Glaskörper ausstrahlen; dabei ist sehr häufig die Limitans interna noch gut erhalten."

Wenn seine Arbeit auch sehr umfangreich ist, so ist doch seine Erfahrung und Beurteilung nicht einwandfrei. Erstens wurde in jener Zeit der Unterschied zwischen Bindegewebe und Gliagewebe, die jetzt nach bestimmten Färbungsmethoden unterschieden werden, noch nicht scharf genug gemacht.

Zweitens stimmt nicht die alte Theorie der Umwandlung von leukocytären Wanderzellen zu fixem Bindegewebe mit der modernen wissenschaftlichen Anschauung überein. Drittens wurde die Blutinjektion in den Glaskörper nicht ganz aseptisch ausgeführt, so dass zweimal sogar Panophthalmie entstand. Viertens war damals die Technik der histologischen Untersuchung nicht so fein: Pröbsting benutzte Müllersche Flüssigkeit, die an sich relativ gut ist, aber immer zu einer Netzhautablösung führt, welche oft eine wirkliche Veränderung vortäuschen kann.

E. v. Hippel (17) führte Versuche mit Blutinjektion in den Glaskörper an fünf Kaninchenaugen im Verlaufe von 7 bis 37 Tagen aus. Obwohl der Zweck seines Experimentes auf die Untersuchungen über Siderosis bulbi gerichtet war, so steht sein Effekt in innigem Zusammenhang mit meiner Frage. Nun kam er zu einem andern Resultat als Pröbsting. Er fand keine Bindegewebsbildung, sondern stets degenerative Vorgänge in den Sehzellen, Wucherung und Wanderung der Pigmentzellen usw.

Nur Cirincione konnte nach der Blutinjektion keine bemerkenswerte Veränderung in der Retina und im Glaskörper, welche auf das injizirte Blut zurückzuführen wäre, finden. Er sagte:

„Ich habe in den Glaskörper eines Kaninchens bis $^1/_2$ ccm Blut injiziert, habe jedesmal die Bedingungen des Experimentes geändert (Ligatur der Carotis, Injektion von Fluorescein, Kochsalz, Toxine in die Venen usw.) und sah keine Phlogose auftreten, sondern bloss die Folgen gesteigerten Druckes (Trübung der Cornea)."

Er fuhr fort:

„Bloss wenn ich willentlich eine nicht aseptische Nadel benutzte oder mit einem Strabismushäkchen das Auge excessiv massierte, oder auf die Sklerotica heftig einschlug, nur dann stellten sich im Glaskörper Trübungen ein als entzündliche Rückwirkung der Chorioidea; niemals aber fand ich in der Retina irgend eine histologische Alteration, welche dem injizierten Blute zuzuschreiben wäre, und eben darin differieren meine Experimente von denjenigen von Pröbsting."

Die Glaskörperblutung ist eine ziemlich verbreitete Krankheit, spontan oder als Folge von Augenverletzungen. Wir wissen, dass das Blut im Glaskörper sehr langsam resorbiert wird, und zuweilen zerstreute kleine Glaskörpertrübungen hinterlässt, und dass nur selten, bei rezidiviert eintretenden Blutungen dauernd die Pupille ganz dunkel bleiben kann. Aber wir wissen nicht so genau, wie das Blut resorbiert wird, unter welchem Vorgang es verschwindet.

Wir können es nur auf den oben angegebenen Weg des Tierexperimentes erfahren.

Pröbsting konstatierte zuerst ophthalmoskopisch „eine ziemlich rasche und stetige Entfärbung der roten Blutmasse". Dieselbe wurde endlich ganz weiss und zeigte nur noch „einige rote Punkte und Streifen".

„Im weiteren Verlaufe nahm in vielen Fällen diese weisse Masse ganz erheblich an Volumen ab."

Er meinte auf Grund des mikroskopischen Befundes, dass diese Umwandlung des Blutes zum Teil auf Zerfall und allmähliche Resorption der roten Blutkörperchen, — die Weissfärbung der Masse ausserdem zum Teil auf die Neubildung von Bindegewebe zurückzuführen ist. Er fand ausser diesem Zerfall der Blutkörperchen verschiedene Wanderzellen im Glaskörper:

„Zwischen den roten Blutkörperchen fanden sich zahlreiche weisse, ebenso war der ganze übrige Glaskörper von weissen Blutkörperchen durchsetzt. Ausser diesen weissen Blutkörperchen fanden sich auch im Glaskörper grosse, oft mehrkernige Zellen vor. Fast in allen diesen Zellen, sowohl in den weissen Blutkörperchen wie in den grösseren Zellen lagen Reste von roten Blutkörperchen in Gestalt von kleinen gelben Punkten."

E. v. Hippel bestätigte den Zerfall der roten Blutkörperchen, der in der zeitlichen Ausdehnung grosse Schwankungen zeigt, und ferner das Hinzutreten verschiedener zelligen Elemente.

„Zellige Elemente treten in grösserer Menge überhaupt erst allmählich auf; nach 7 Tagen sind sie äusserst spärlich, etwas reichlicher

nach 12 Tagen, recht reichlich sind sie nach 26, 28 und 37 Tagen. Einmal sind es kleine einkernige Zellen vom Aussehen der Leukocyten, dann aber grosse ein- und mehrkernige runde Zellen, welche Bruchstücke der roten Blutkörperchen, sowie Pigmentkörner einschliessen."

Er machte ausserdem eine umfangreiche Untersuchung über das Schicksal des Blutes mit der Eisenreaktion nach seiner eigenen Methode, worauf ich noch zurückkommen will.

Die Beschreibung von Circione ist ganz einfach, und wir können daraus folgenden Auszug benutzen: „Das Blut blieb mehrere Tage hindurch unverändert, entfärbte sich sodann, infiltrierte diffus den Glaskörper und verschwand, diesen transparent lassend."

So scheint diese Frage über das Schicksal des Blutes im Glaskörper sehr interessant zu sein, pathologisch, klinisch und selbst therapeutisch.

Alles dies veranlasst uns, die Frage nach der sog. Retinitis proliferans eingehend zu untersuchen.

Wenn es wahr ist, dass Glaskörperblutung eine Ursache der bindegewebigen Strang- (oder Membranen-) Neubildung ist, warum kommt es nicht oft zu einer solchen Bildung, bei der Häufigkeit der Glaskörperblutungen?

Um diese beiden Fragen klarzustellen, habe ich die Wirkung von Blutinjektionen in den Glaskörper einer Nachprüfung unterzogen und diese Untersuchungen seit September 1911 experimentell weitergeführt.

Die rezidivierenden juvenilen Netzhaut- und Glaskörperblutungen werden bei uns relativ häufig beobachtet, vielfach bei Soldaten, und bilden hierbei einen Grund zur Militäruntauglichkeit. Diese Tatsache zeigt uns immer mehr die Notwendigkeit, das Wesen der Affektion zu erforschen.

Während meiner Arbeit erschien vor kurzem eine Mitteilung von Koyanagi aus Japan über eine genaue Untersuchung von Veränderungen der Retina nach Bluninjektion in den Glaskörper. Er benutzte 16 Kaninchenaugen, in zwei Augen injizierte er zweimal. Seine Beobachtungsdauer erstreckte sich auf 3 bis 155 Tage.

Sein Resultat ist folgendes:

Es kommen in der Retina zweierlei Veränderungen vor: erstens Gliawucherung an der inneren Fläche, und zwar verlaufen die Gliafasern hauptsächlich parallel der Retina; an der Stelle der Gliawucherung sieht man noch meistens eine Rarefikation der inneren

Schicht der Retina; — zweitens eine primäre Degeneration der äusseren Schicht der Retina, welche schon v. Hippel beschrieben hat.

Aus der Papille geht selten eine Bindegewebsentwicklung in die Blutmasse hervor; bei diesen Fällen kommt immer Solutio retinae dazu, die Papille tritt dabei passiv nach dem Glaskörperraum vor. Er beschreibt ferner eine Blasenbildung in den Ciliarfortsätzen als zufälligen Befund, den er auf Sekretionsvermehrung zurückführt. Er gelangt zu der Schlussfolgerung: Wenn wir diese Versuchsergebnisse auf das menschliche Auge übertragen dürfen, so bin ich der Meinung, dass die Netzhaut- und Glaskörperblutungen für die Entstehung der Retinitis proliferans eine ätiologische Bedeutung haben."

Jedoch behauptet er, dass das proliferierende Gewebe hauptsächlich aus dem retinalen Gliagewebe entstehe, aber dass man auch eine Bindegewebswucherung aus den Gefässwänden anerkennen müsse.

II. Eigene Versuche.

Ich habe 35 Kaninchenaugen benutzt, meistens pigmenthaltige, nachdem ich sie vor dem Versuch genau ophthalmoskopisch untersucht hatte. 4 Kaninchen (mit 5 Augen) starben im Verlaufe des Experimentes.

Verfahren der Blutinjektion.

Die Pravazsche Spritze und die Fixationspinzette werden mit Alkohol sterilisiert; die Spritze wird sodann wieder entleert, da sie ganz trocken sein muss, damit das Blut rein bleibt. Das Blut wird aus einer Ohrvene angesaugt. Die Injektion muss möglichst schnell ausgeführt werden, bevor die Blutkoagulation eingetreten ist. Man fasst am oberen Teil des kokainisierten Auges die Skleralbindehaut, zieht den Bulbus nach unten, so dass die Sehne des Rectus superior gespannt ist. Die Nadel der Spritze wird durch die Sehne möglichst vorsichtig in den Bulbus eingeführt; tiefe Einführung muss vermieden werden, damit die gegenüberliegende Bulbuswand nicht verletzt wird. Die Einspritzung des Blutes wird langsam ausgeführt, bis man einen starken Widerstand fühlt, bei dem das Tier starke Schmerzen zu haben scheint. Die Blutmenge ist gewöhnlich 0,15—0,3 ccm.

Eine voraufgehende Punktion der Vorderkammer machte ich nur einmal; es lag kein Bedürfnis dafür vor.

Ich führte einmal vorher die Iridektomie aus und injizierte später nach vollendeter Heilung. Einmal machte ich die Einspritzung von der unteren Seite des Bulbus. In zwei Augen saugte ich nach der Injektion einen Teil des Glaskörpers ab, um die Beschaffenheit des Inhaltes zu untersuchen. Aus dem Gedanken heraus, dass die Entstehung der sog. Retinitis proliferans auf Wiederholung der Blutung zurückzuführen sei, wiederholte ich die Blutinjektion in 10 Augen; in 4 Augen zweimal, in 5 Augen dreimal und in 1 Auge viermal.

Dauer des Experimentes.

Der klinischen Beobachtung bestrebte ich mich möglichst genau, während der ersten Woche führte ich sie täglich einmal aus.

Die Tiere wurden getötet, nach Verlauf von 5, 7 und 10 Tagen, von 2, 3, 4, 5, 6, 7, 8, 10, 12, 14, 16, 18 und 20 Wochen. Ein Tier starb 2 Tage nach der Injektion, ein anderes 3, eins nach 6 und eins nach 10 Tagen.

Fixierung und Färbung.

Zur Fixierung brauchte ich die von Birch-Hirschfeld angegebene Modifikation der Zenkerlösung, da dieselbe bekannterweise am besten eine künstliche Netzhautablösung hintanhält und den Zustand des Glaskörperraumes möglichst natürlich bewahrt.

Ich schnitt auf einer Seite, als der Bulbus in dünnem Alkohol war, nur einen ganz kleinen Teil aus seiner Seitenwand und wiederholte dies noch einmal auf der andern Seite, bevor der Bulbus in die Chloroformschale gebracht wurde. Auf diese Weise konnte ich den Glaskörperverlust nach Möglichkeit vermeiden, nur vom verflüssigten Glaskörper floss etwas ab.

Von dem in Celloidin eingebetteten Bulbus wurde ein senkrechter Schnitt gemacht, weil ich dadurch bequemer den Zustand der Papille samt der Einstichstelle übersehen konnte. Auch deshalb war diese Schnittführung günstig, weil die eintretende Blutmasse immer nach unten sank, und dadurch die auffallenden Veränderungen immer im unteren Teil des Bulbus sich vorfanden.

Zur Färbung der Schnitte brauchte ich Hämatoxylineosin, van Gieson mit Eisenhämatoxylin, die Heldsche Methode, die Perlssche Methode der Berlinerblaureaktion, die Mallorysche Bindegewebsfärbung und Gliafärbung.

Der Unterscheidung zwischen Bindegewebe und Gliagewebe wandte ich bei meiner Untersuchung die grösste Aufmerksamkeit zu.

Zu dieser Differenzierung ist die Mallorysche Bindegewebsfärbung am passendsten. Das Bindegewebe färbt sich damit blau, das Gliagewebe rot oder gelblichrot.

Es scheint mir aber gut zu sein, das Gemisch von Anilinblau und Orange etwas zu verdünnen, um eine Überfärbung zu vermeiden, welche in Alkohol nicht leicht zurückgeht. Um das Blut und seinen Detritus zu färben, leistet diese Methode auch gute Dienste. Die roten Blutkörperchen färben sich gelb oder rötlichgelb, die Kerne und Fibrin rot. Bei mit Formol fixierten Präparaten färbt sich Bindegewebe und Gliagewebe blau, und nur die roten Blutkörperchen färben sich rot, so dass ihr Vorhandensein sehr klar zutage tritt.

Die neue Methode der Malloryschen Gliafärbung gibt gleichfalls sehr schöne Bilder. Sie eignet sich besonders zur Untersuchung der verschiedenen Wanderzellen, welche am Ciliarkörper und an der Papille erscheinen. Ich verdünnte auch diese Farblösung ungefähr zur Hälfte bis zwei Drittel mit Wasser und liess die Schnitte 1—2 Tage darin.

Was die Berlinerblaureaktion betrifft, so wandte ich anfangs das gewöhnliche Perlssche Verfahren an.

Aber die Vorfärbung mit Lithioncarmin war oft unsicher und blieb nicht haften. Ich bemerkte, dass es unrichtig sei, bei der Behandlung mit Salzsäure alkalisches Carmin anzuwenden, und gebrauchte Säurefuchsin, ausserdem zum Fixieren Phosphormolybdänsäure.

So ergab sich folgendes Verfahren:

1. Vorfärben in 0,1 %iger wässeriger Säurefuchsinlösung 30 Minuten.
2. Leichtes Auswaschen in Wasser.
3. 1 %ige Lösung von Phosphormolybdänsäure 3 Minuten.
4. Auswaschen in zweimal gewechseltem Wasser.
5. Einlegen der Schnitte in folgendes Gemisch für 6—12 Stunden:
   4 % Ferrocyankaliumlösung } aa.
   3 % Salzsäure-Spiritus }
6. Entwässern in Alkohol — Origanumöl — Balsam.

Bindegewebe dunkelgrün; Kerne, Epithelien, Muskeln rot; Glia und Nervenfasern schwach rot; Blutkörperchen gelb; eisenhaltiges Gewebe blau.

Diese Methode ergibt ein schönes Bild, besonders treten die Kerne durch das Säurefuchsin sehr klar hervor.

Bei zu langer Behandlung mit Molybdänsäure wird das Bindegewebe, besonders die Cornea und Sklera zu stark gefärbt. Ist aber die Vorfärbung ungenügend, so kommt eine Entfärbung der Kerne vor.

Abgekürztes Protokoll zu jedem Versuch.

I. Kaninchen XVIII. Linkes Auge. Gross, von dunkler Farbe.

Versuchsdauer = 5 Tage.

5. X. 12. Blutinjektion in den Glaskörper. Ophthalmoskopisch sieht man zwei grosse tiefrote Blutklumpen im Glaskörper, nasal und temporal.

7. X. 12. Bei fokaler Beleuchtung sieht der Glaskörperraum etwas rötlich aus, bei Untersuchung mit durchfallendem Licht sieht man nur die Blutklumpen, sonst ist alles ganz dunkel.

10. X. 12. Bei fokaler Beleuchtung innerhalb der Pupille flammendes Rot, mit dem Augenspiegel aus der Pupille kein roter Reflex erhältlich.

10. X. 12. Das Tier wird durch Verblutung getötet.

Anatomischer Befund: Das Blutgerinnsel im Glaskörper ist von unregelmässiger Form und in mehrere Teile geteilt, es liegt nasal oben von der Einstichstelle. Dasselbe ist ziemlich scharf begrenzt, und der Randteil besteht beinahe ganz aus unveränderten roten Blutkörperchen. Der innere Teil ist aus feiner amorpher Masse, netzartig gelagertem Fibrin und spärlichen zerfallenen Blutkörperchen zusammengesetzt.

Die Gerüstsubstanz des Glaskörpers ist im allgemeinen gut erhalten, abgesehen davon, dass sie besonders an der Retina zurückweicht. Hier und da fehlt sie jedoch in ziemlich grosser Ausdehnung, sie scheint durch amorphe Massen, wohl Eiweissgerinnsel, ersetzt. Ausserdem sieht man in den Netzen der Gerüstsubstanz zerstreut, sehr oft gut erhaltene rote Blutkörperchen und Detritus, zuweilen einen dicken Strang bildend. An der Hyaloidea sammeln sich hier und da rote Blutkörperchen und ihr Detritus an, so dass es scheint, als ob die Hyaloidea stark verdickt sei.

Vor der Papille bemerkt man eine Art Glaskörperverdichtung, welche

wellenförmig zusammengerollt aussieht, sich zwar bindegewebig färbt, aber viel zarter als echtes Bindegewebe ist. Rote Blutkörperchen liegen hier gruppenweise zusammen oder verstreut.

Vor der Papille in der Excavation und im Netzwerk des Bindegewebes finden sich verschiedene Zellformen, zahlreiche Lymphocyten, Plasmazellen mit rundlicher oder etwas eckiger Gestalt, mit zwei oder drei Fortsätzen versehene einkernige amöbenähnliche Zellen, und grosse ein- oder selten zweikernige protoplasmareiche Zellen, welche meistens rundlich, vereinzelt auch eckig und sogar mit einigen Fortsätzen versehen sind.

Diese grossen Zellen befinden sich eine ziemlich weite Strecke vor der Papille. An der hinteren Fläche der Zonula Zinni sammeln sich rote Blutkörperchen mit relativ zahlreichem Detritus.

Im vorderen Teil des Glaskörpers, am Orbiculus ciliaris, auch an den Ciliarfortsätzen, liegen verschiedene Zellformen, welche ungefähr denen vor der Papille gleich sind. Ebenso in den Zwischenräumen der Zonulalamellen, besonders an der Linse. Die grossen Zellen liegen der Retina auf und sind ziemlich weit nach vorn zu verfolgen.

Die Berlinerblaureaktion geben nur wenig Zellen vor der Papille, nämlich einkernige, mit Ausläufer versehene Zellen und grosse Zellen. Das Protoplasma der Zellen färbte sich gleichmässig hellblau; ebenso gefärbt erscheinen viele spindelförmige Zellen an den Zentralgefässen im Sehnervenstamm.

Die Einstichstelle in der Sklera ist mit zusammengepressten Fibroblasten und mit spärlichen Pigmentzellen ausgefüllt, die mit denjenigen von der Chorioidea in Zusammenhang stehen.

Die Chorioidea und Retina sind an der Einstichstelle stark zurückgewichen, so dass die Ränder ziemlich weit auseinander klaffen.

An der inneren Fläche der Einstichstelle haftet ein grosser Haufen von Blutkörperchen, welcher mit denen ausserhalb des Bulbus in Verbindung steht.

Das epibulbäre Bindegewebe ist stark aufgelockert, in ihm liegt Blutmasse.

Das Bemerkenswerte dieser fünftägigen Beobachtung ist demnach kurz folgendes: Das eingespritzte Blut behält seine Form während einiger Tage, nach und nach wird die Form durch diffuse Trübung im Glaskörper verwischt. Nach 5 Tagen war das Blutgerinnsel ziemlich scharf begrenzt und in zwei Teile geteilt, aussen bestand die Schicht aus gut erhaltenen roten Blutkörperchen und innen aus Fibrin und Detritusmassen. Die roten Blutkörperchen und ihr Detritus verteilen sich nach verschiedenen Richtungen und sammeln sich hier und da an der Retina an. Verschiedene Wanderzellen befinden sich an der Papille, am Ciliarkörper und in der Zonula Zinni, selten aber an der vorderen Retina. Berlinerblaureaktion findet sich schwach in wenigen Zellen der Papille, ausserdem an den spindelförmigen Zellen im perivaskulären Bindegewebe des Zentralgefässkanals, das man ziem-

lich weit nach hinten verfolgen kann. Die Einstichstelle wird von Fibroblasten und Pigmentzellen, die aus der Chorioidea stammen, erfüllt.

II. Kaninchen XIX. Linkes Auge. Gross, von grauer Farbe.

Versuchsdauer 7 Tage. (Hierzu Taf. XVII, Fig. 1 u. 2.)

17. X. 12. Blutinjektion in den Glaskörper. Ophthalmoskopisch sieht man grosse Blutklumpen nasal bis ziemlich weit nach vorn, unten und etwas temporal.

18. X. 12. Die Blutklumpen sind tiefer gesunken und deformiert. Sonst ist der Glaskörper klar. Die Papille ist verschleiert. Vor der Papille schwebt ein bandförmiges Blutgerinnsel. Oberhalb der Papille, zwei Durchmesser von derselben entfernt, ist ein unregelmässig gestalteter weisser Fleck, dessen Rand von Blut umsäumt ist, und dessen Mitte etwas vertieft erscheint. Von dieser Stelle aus läuft eine dünne Blutmasse, nach unten zu ausstrahlend. Der Fleck ist die Einstichstelle.

19. X. 12. Bei fokaler Beleuchtung sieht man im Glaskörper zwei quer laufende Blutstränge, bei durchfallendem Licht ist der obere Teil des Glaskörpers hell, tiefrot und mit feinen fadenförmigen Trübungen versehen. Unterhalb der Blutstränge ist er dunkel. Die Papille und die Einstichstelle werden ziemlich verdeckt.

21. X. 12. Bei fokaler Beleuchtung sieht der Glaskörperraum diffus flammenrot aus, bei durchfallendem Licht ist nur nasal oben und temporal oben etwas Licht durchgängig, sonst ist alles getrübt.

23. X. 12. Fokale Beleuchtung: In der Mitte ein weisser, quer laufender Strang. Bei durchfallendem Licht sieht die Blutmasse rot und der andere Teil ganz dunkel aus.

24. X. 12. Das Tier wird durch Verblutung getötet.

Anatomischer Befund: Ein grosser Blutklumpen liegt unten im Glaskörper, der nach oben schmal ist und sich nach unten breit ausdehnt. Das Innere des Klumpens besteht aus Fibrin und feinkörnigen Detritusmassen, aussen wird er von einer Schicht roter Blutkörperchen umhüllt. Von der Einstichstelle, welche oberhalb der Papille, und zwar ziemlich nahe an derselben sich befindet, verlaufen feine Fasern strahlenförmig nach dem Blutklumpen zu, welche sich bei Mallorycscher Bindegewebsfärbung durch Anilinblau blau färben; daneben liegen hier und da Gruppen von roten Blutkörperchen, ihr Detritus und grosse, meist rundliche, protoplasmareiche Zellen, nach der Einstichstelle zu sich vermehrend.

Vor der Papille und an der unteren Retina fehlt in grossem Umfang die Gerüstsubstanz des Glaskörpers; amorphe Massen sind an ihrer Stelle. Im übrigen ist die Gerüstsubstanz gut erhalten.

Die physiologische Excavation ist mit einem Bindegewebsnetz und dem verdichteten Glaskörper gefüllt. Es liegen darin zerstreut Lymphocyten, Plasmazellen, grosse und kleinere Wanderzellen.

Solche Wanderzellen sind auch vielfach am Orbiculus ciliaris und an den Ciliarfortsätzen zu sehen.

Berlinerblaureaktion liefern die Wanderzellen an der Papille, spindel-

förmige und amöbenähnliche Zellen im Zentralgefässkanal; ganz schwach geben diese Reaktion die Wanderzellen am Ciliarkörper. Sogar einige Fortsätze haltige Zellen mit granuliertem Protoplasma im Ciliarkörper geben diese Reaktion, bisweilen nur ganz schwach, stellenweise aber ziemlich intensiv.

Von der Einstichstelle verlaufen bindegewebige Fasern etwa bis zum peripheren Glaskörperraum, wo zahlreiche Fibroblasten, Wanderzellen und blau färbbare feine Fasern liegen; dieselben entstammen teils der Chorioidea, teils dem epibulbären Bindegewebe.

Von diesen Bindegewebsfasern geht ein zweiter Zug in den Blutklumpen hinein, einzelne Fasern verlaufen nach vorn in die Gegend der Ora serrata.

Am Blutklumpen sind Retina und Chorioidea in ein Narbengewebe mit eingewanderten Pigmentzellen umgewandelt. Von demselben strahlen neugebildete Bindegewebsfasern nach dem Klumpen zu aus.

Es ergibt sich hieraus:

Die Wanderzellen, besonders grosse Zellen, sind von der Einstichstelle nach dem Blutklumpen vorgerückt. Die Bindegewebsneubildung an der Einstichstelle ist intensiv, so dass sie schon im Glaskörper, hinter dem Blutklumpen gefunden wird. Berlinerblaureaktion liefern die Wanderzellen an der Papille und an den Ciliarfortsätzen, einige mit Ausläufern versehene grosse Zellen in den Ciliarfortsätzen, die von E. v. Hippel beschrieben worden sind. Die narbige Veränderung der Retina und Chorioidea am Blutklumpen ist als eine Folge der künstlichen Verletzung zu betrachten.

III. Kaninchen XVIII. Rechtes Auge. Gross, von dunkler Farbe. Versuchsdauer — 10 Tage.

30. IX. 12. Blutinjektion in den Glaskörper. Ophthalmoskopisch liegt ein grosser Blutklumpen nasalwärts.

1. X. 12. Der Glaskörper ist in der temporalen Hälfte klar. Die Papille ist auch deutlich.

2. X. 12. Bei fokaler Beleuchtung ist die Lage der Blutmasse nicht zu eruieren. Das Licht geht von oben temporal und ganz vorn nasal durch die Pupille. Man erhält einen tiefroten Reflex, auch die Papille ist tiefrot.

3. X. 12. Bei fokaler Beleuchtung sieht der Glaskörper in der Tiefe rötlich aus und temporal etwas verschleiert. Die Iris erscheint am Pupillarrand gleichfalls etwas rötlich.

7. X. 12. Bei fokaler Beleuchtung sieht man im Glaskörper netzförmige Trübungen von weisser und roter Farbe.

10. X. 12. Aus der Pupille kein rotes Licht.

10. X. 12. Das Tier wird durch Verblutung getötet.

Anatomischer Befund: Ein grosser Blutklumpen liegt im Glaskörper temporal unten. Seine Gestalt ist ganz gleich der vorigen. Vor dem hinteren Pol fehlt die Gerüstsubstanz in breiter Ausdehnung. Es sind hier Massen roter Butkörperchen und ihr Detritus vorhanden.

Die letzteren Bestandteile verteilen sich im ganzen Glaskörper.

Vor der Papille ist der Glaskörper verdichtet, wo unter verschiedenen Wanderzellen zahlreiche grosse Zellen gruppenweise angeordnet sind, welche in ihrem Protoplasma pigmentierte Körner enthalten. Ausserdem befinden sich vor der Papille hier und da Gruppen von roten Blutkörperchen, welche nach der Papille zu strömen scheinen.

Am Ciliarkörper liegen auch verschiedene Wanderzellen, welche sich schon ziemlich tief im Glaskörper befinden. In der Einstichstelle ist eine Bindegewebsentwicklung zu bemerken, aber sie beschränkt sich nur auf diese selbst.

Berlinerblaureaktion liefern die verschiedenen Wanderzellen vor der Papille und amöbenähnliche Zellen im Zentralgefässkanal, ausserdem die Wanderzellen am Ciliarkörper.

An diesem Versuche von zehntägiger Dauer ist folgendes zu bemerken: Grosse Wanderzellen, welche schon Blutdetritus enthalten, sind an der Papille bemerkbar. Die Bindegewebsneubildung beschränkt sich nur auf die Einstichstelle. Die Wanderzellen, welche aus dem Ciliarkörper zu stammen scheinen, liegen schon ziemlich weit im Glaskörperraum.

IV. Kaninchen XVI. Linkes Auge. Mittelgross, von gelbgrauer Farbe. Versuchsdauer — 14 Tage (hierzu Taf. XVII, Fig. 3 u. 4).

25. IX. 12. Blutinjektion in den Glaskörper. Im Pupillargebiet ist eine Blutsäule, welche sich nach oben und auch besonders nach unten ausgebreitet hat. Ein grosser Blutklumpen liegt temporal unten.

26. IX. 12. Die Form und Lage des Blutklumpens verändert sich nicht. Vor der Papille ist ein Blutfaden.

27. IX. 12. Im durchfallenden Licht erscheint die Pupille rot, ausgenommen an der Stelle des Blutklumpens.

28. IX. 12. Bei fokaler Beleuchtung sieht der Glaskörper in der Tiefe rötlich aus, er trübt sich leicht diffus.

30. IX. 12. Temporal geht ein wenig Licht durch die Pupille.

3. X. 12. Bei fokaler Beleuchtung sieht man im Glaskörper eine diffuse rötlichgraue Trübung. Das Licht geht nicht durch die Pupille.

7. X. 12. Die Glaskörpertrübung dehnt sich in der ganzen Fläche aus, in der Mitte ist sie dreieckig, die Spitze richtet sich nach oben, wahrscheinlich nach der Einstichstelle zu.

9. X. 12. Das Tier wird durch Luftembolie getötet.

Anatomischer Befund: Ein grosser Blutklumpen liegt hinter der Linse, etwas nach unten, mit einer bei sagittalem Schnitte nierenförmigen Gestalt. Die Struktur gleicht derjenigen der vorigen Fälle. Die hintere untere Hälfte des Glaskörperraums ist verflüssigt und abgeflossen. Die Gerüstsubstanz ist nur oben (nach hinten bis zur Papille) und unten ganz vorn, erhalten. Rote Blutkörperchen und ihr Detritus verteilen sich im Glaskörper überall, besonders haften sie an der inneren Fläche der Retina.

In der Einstichstelle ist die Bindegewebsneubildung sehr stark. Die sich blau färbenden Fasern und Fibroblasten treten ziemlich tief in den Glaskörper ein, nach dem Blutklumpen zu. Diese Neubildung stammt teils

aus der Chorioidea, teils aus dem epibulbären Bindegewebe, das jenes verdrängt. Das Gliagewebe der Retina an den Rändern der Wunde ist gewuchert, die Gliafasern verlaufen teilweise mit Bindegewebsfasern in den Glaskörper.

Die Pigmentepithelzellen wuchern auch und treten in das neugebildete Bindegewebe ein. Von der Wunde der Bulbuswand etwas entfernt, bildet das Bindegewebe zwei Züge, der eine läuft hinten nach der Papille, der andere vorn nach dem Orbiculus ciliaris.

Unterhalb der Papille nasal, etwas von ihr entfernt, ist eine Gliawucherung der Retina und eine Atrophie der Chorioidea vorhanden; ein bindegewebiger Strang zieht durch diese Gewebe in der Richtung nach dem Bindegewebe, welches aus der Einstichstelle stammt. Vor der Papille sieht man eine starke Bindegewebswucherung, welche nahe derjenigen aus der Chorioidea vorwärts nach dem Glaskörperraum verläuft und mit dem Bindegewebe aus der Einstichstelle in Verbindung steht.

Die roten Blutkörperchen und ihr Detritus liegen besonders am neugebildeten Bindegewebe, auch an demjenigen, welches mit der Papille verbunden ist, vor der Papille und hier und da an der inneren Fläche der Retina.

Vor der Papille, im Bindegewebe und im verdichteten Glaskörper und ebenso am Ciliarkörper und am vorderen Teil der Retina befinden sich verschiedene Wanderzellen und rote Blutkörperchen.

Grosse Wanderzellen liegen auch im neugebildeten Bindegewebe.

An der inneren Fläche der Retina, besonders im unteren Teil bemerkt man eine Schicht von verdichteten Glaskörperfasern; zwischen den Fasern liegen hier und da zerstreut oder in Haufen verschiedene Wanderzellen, besonders grosse Zellen mit körniger Masse im Protoplasma und rote Blutkörperchen. Im unteren Teil ist die Retina in grösserer Ausdehnung verdickt, was schon im Schnitte makroskopisch bemerkbar ist.

An dieser Stelle ist die innere Fläche der Retina mit einem lockeren querlaufenden faserigen Gewebe bedeckt, dazwischen liegen lange Zellen. Dieses Gewebe ist nicht nur auf Grund verschiedener Färbungsmethoden als Gliagewebe zu betrachten, sondern man sieht hier und da aufs deutlichste, dass dasselbe aus den Müllerschen Stützfasern hervorgeht. An dieser Stelle wuchert das Gliagewebe durch die Limitans interna hindurch und legt sich derselben an. Zwischen der Limitans interna und dem neugebildeten Gliagewebe fallen verschiedene Wanderzellen auf, die eine oder zwei Schichten bilden. Dieselben sind ausserdem im neugebildeten Gliagewebe und in allen Schichten der Retina, allerdings nur, soweit die Retina verdickt ist, zu finden. Die Körnerschichten bilden an dieser Stelle zahlreiche Falten.

Berlinerblaureaktion liefern alle Wanderzellen an der Papille, im Gebiet der Gliawucherung und an den Ciliarfortsätzen, ausserdem die spindelförmigen und amöbenähnliche Zellen im Zentralgefässkanal des Sehnerven. Die Wanderzellen an den Ciliarfortsätzen sind meistens rund und gross; aber in den Buchten derselben, dicht an der Wand, liegen manchmal einige Fortsätze haltige Zellen, die Berlinerblaureaktion geben.

Bei diesem Falle ist folgendes zu bemerken:

Die Bindegewebsneubildung an der Einstichstelle ist schon stark und dringt ziemlich in die Tiefe. Bei der Manipulation der Blutinjektion wurde vielleicht die Retina und Chorioidea in der Nähe der Papille verletzt, und von dort aus erscheint auch eine Bindegewebsneubildung, welche mit derjenigen aus der Einstichstelle in Verbindung tritt.

Im unteren Teil der Retina sieht man eine flache Glianeubildung, welche aus Müllerschen Stützfasern stammt und aus den an der Limitans interna quer verlaufenden Fasern entsteht. Die verschiedenen Wanderzellen, besonders die grossen Zellen, welche eine auffallende Berlinerblaureaktion liefern, liegen im neugebildeten Gliagewebe, in allen Schichten der verdickten Retina und besonders zwischen der neugebildeten Glia und der Retina.

V. Kaninchen XIX. Rechtes Auge. Gross, von grauer Farbe.

Versuchsdauer — 15 Tage. (Hierzu Taf. XVII, Fig. 5.)

9. X. 12. Von unten Blutinjektion in den Glaskörper. Ophthalmoskopisch liegt ein Blutklumpen nebst einigen kleinen Luftblasen in der Mitte des Glaskörpers. Ausserdem breitet sich das Blut am Boden aus.

10. X. 12. Leichte Reizerscheinungen. Im Pupillargebiet eine membranöse Trübung. Nur wenig Licht erhältlich.

11. X. 12. Die membranöse Trübung bleibt nur temporal oben im Pupillargebiet. Ein Granulationsknötchen in der Iris temporal oben am Pupillarrand.

12. X. 12. Die Pupille ist ziemlich weit und beinahe durchsichtig, temporalwärts ein Blutklumpen im Glaskörper; der nasale Teil der Pupille gibt ein verschleiertes Bild.

13. X. 12. Der Knoten an dem Pupillarrand ist verschwunden, aber an dieser Stelle entsteht an der Iriswurzel ein neuer Knoten mit circumscripter Ciliarinjektion.

15. X. 12. In der Gegend des zweiten Irisknotens ist eine punktförmige weisse Trübung der Cornea zu sehen. Die Mitte des Blutklumpens ist weisslich verfärbt. Das Licht geht nicht vollständig durch.

16. X. 12. Die Ciliarinjektion verschwindet.

17. X. 12. Die Reizerscheinungen verschwinden allmählich.

18. X. 12. Im Glaskörper innerhalb des Pupillargebiets, ziemlich vorn und temporal, liegt die Blutmasse. Unten ist eine dicke, bindegewebige Masse zu beobachten; nasal oben ist der Fundus schwach zu erleuchten.

23. X. 12. Keine auffallende Veränderung.

24. X. 12. Das Tier wird durch Verblutung getötet.

Anatomischer Befund: Der Blutklumpen, der die Form der in den früheren Versuchen beschriebenen hat, liegt temporalwärts dicht hinter der Linse. Das Glaskörpergerüst zeigt zentral einen trichterförmigen Defekt, und zwar so, dass die Öffnung des Trichters nach der Linse und die Spitze

nach der Papille gerichtet ist. Nach hinten von dem trichterförmigen Glaskörperdefekt liegt eine amorphe flockige Masse. Das Glaskörpergerüst ist auch in einer unmittelbar vor der Retina gelegenen Zone defekt, ausserdem an der Retina.

Von der Einstichstelle, welche unten ziemlich nahe der Ora serrata liegt, rückt eine starke Bindegewebsneubildung zum Blutklumpen vor. In der Nähe des neugebildeten Bindegewebes ist die Linse circumscript getrübt, was wohl Folge einer Verletzung durch die Kanülennadel ist. Einige Ciliarfortsätze werden durch einen Bindegewebsstrang in den Glaskörper hineingezogen.

Von der Papille geht eine Bindegewebsneubildung aus, welche spitz nach dem Blutklumpen zu vorspringt und den nasalen Rand der Papille in den Glaskörper hineingezerrt hat.

Wanderzellen liegen am Ciliarkörper und vor der Papille, wie bei den anderen Fällen; aber hier sind bemerkenswerterweise Leukocyten mit polymorphem Kern besonders vor der Papille zahlreich vorhanden.

Berlinerblaureaktion bieten verschiedene Wanderzellen, besonders die vor der Papille liegenden grossen protoplasmareichen Zellen mit körniger Masse und diejenigen am neugebildeten Bindegewebe, ausserdem die spindelförmigen und amöbenähnlichen Zellen im Zentralgefässkanal.

An einem Teil der unteren Retina ist eine Gliawucherung zu bemerken, welche aus den Müllerschen Stützfasern stammt und horizontal an der inneren Fläche der Retina verläuft. Im übrigen ist die Retina intakt. Zwischen dem neugebildeten Gliagewebe und der Limitans interna liegen die bekannten grossen Wanderzellen, welche eine auffallende Berlinerblaureaktion liefern. Ausserdem haften an der Retina hier und da zahlreiche rote Blutkörperchen mit Detritus und grossen Wanderzellen.

Die weisse, knotenförmige Trübung der Cornea (vgl. Protokoll 15. X. 12.) temporal oben, bietet folgende mikroskopische Veränderung: Membrana Descemeti fehlt circumscript, die Lamellen der Cornea in der Hinterschicht haben sich verschoben. Die Iris rückt dabei vor und verklebt mit der hinteren Fläche der Cornea, wo sich zahlreiche rundliche grosse Pigmentzellen befinden.

In den Ciliarfortsätzen finden sich hier und da, besonders an der Stelle der Hornhauttrübung, ziemlich grosse Blasen, welche feine, amorphe, flockige Massen enthalten.

Bei diesem Falle trat nach der Blutinjektion eine leichte Reizerscheinung und sogar eine circumscripte Katarakt in der hinteren Corticalis durch Verletzung, ausserdem eine vordere Synechie der Iris ein. Es handelt sich also um keinen reinen Fall. Wenn auch im Glaskörper keine bemerkenswerten Entzündungszeichen beobachtet wurden, so bietet das Auftreten der relativ zahlreichen Leukocyten vor der Papille eine Besonderheit. Die Form und Lage der in der Gerüstsubstanz vorhandenen Defekte entsprach genau derjenigen des Glaskörperkanals. In den Ciliarfortsätzen befinden sich Blasen.

VI. Kaninchen XVI. Rechtes Auge. Mittelgross, von gelber Farbe. Versuchsdauer: 22 Tage (hierzu Taf. XVII, Fig. 6).

17. IX. 12. Blutinjektion in den Glaskörper. Im Glaskörper entstehen zwei Blutsäulen, welche die Untersuchung kaum beeinträchtigen.

18. IX. 12. Der Glaskörper ist nur in der temporalen Hälfte klar. Die Papille ist nicht sichtbar.

19. IX. 12. Die temporale Hälfte der Pupille erscheint mit dem Augenspiegel tiefrot, die übrige Pupille dunkel.

20. IX. 12. Kein Licht aus der Pupille erhältlich.

23. IX. 12. Bei fokaler Beleuchtung sieht der Glaskörperraum dunkelrot aus.

28. IX. 12. Bei fokaler Beleuchtung sieht man hinter der Linse einen grossen roten Fleck.

3. X. 12. Die Mitte des roten Flecks sieht weisslich aus.

7. X. 12. Der Glaskörper ist temporal oben, ganz vorn, etwas durchsichtig, dagegen nasalwärts überall total getrübt.

9. X. 12. Temporal oben besteht geringe Durchsichtigkeit.

9. X. 12. Das Tier wird durch Luftembolie getötet.

Anatomischer Befund: Ein scheibenförmig abgeplatteter Blutklumpen haftet an der hinteren Fläche der Linse. Seine Beschaffenheit ist wie bei den anderen Fällen. Von der Einstichstelle geht ein neugebildeter Bindegewebsstrang aus, welcher bis zur Blutmasse reicht und dabei eine grosse Gruppe von grossen Wanderzellen umhüllt, die Blutdetritus enthalten. Das neugebildete Bindegewebe stammt im allgemeinen aus der Chorioidea, aber auch aus dem epibulbären Bindegewebe, welches sich mit dem chorioidalen vermischt. Der Glaskörper ist nur in der vorderen Hälfte erhalten, wo rote Blutkörperchen und ihr Detritus verteilt sind. Die hintere Hälfte ist verflüssigt und abgeflossen.

Die Papille ist ziemlich stark in den Glaskörper hineingezogen, ihre Excavation ist mit neugebildetem Bindegewebe gefüllt, welches etwas nach vorn in den Glaskörperraum vorspringt und mit dem verdichteten Glaskörper, welcher rote Blutkörperchen enthält, in Verbindung steht. Im Bindegewebe befinden sich verschiedene Wanderzellen, besonders grosse körnige Zellen, spindelförmige und amöbenähnliche Zellen, welche alle die Berlinerblaureaktion geben.

Im verdichteten Glaskörper am Ciliarkörper liegen auch grosse Wanderzellen, und in den Buchten der Ciliarfortsätze liegen dreieckige oder sternförmige, leicht körnige und amöbenähnliche Zellen, welche auch Berlinerblaureaktion liefern.

An der Retina, im unteren Teil, befindet sich hier und da Gliawucherung. Zwischen derselben und der Retina und in der Retina zerstreut liegen grosse Wanderzellen, sie sammeln sich sogar auf dem neugebildeten Gliagewebe gruppenweise an. Die Zellen geben Berlinerblaureaktion. An den Grenzen der Gliawucherung bildet die Retina Falten, als ob sie durch eine Schrumpfung des Gewebes zusammengezogen würde. Ausserdem sieht man an der inneren Fläche der Retina rote Blutkörperchen, Detritus und körnige grosse Zellen.

Bei diesem Falle ist folgendes zu bemerken:

Es ist schon eine auffallend starke Glaskörperverflüssigung eingetreten. Die Blutmasse und die Gerüststubstanz blieben nur im vorderen Teil erhalten. Das von der Einstichstelle aus gebildete Bindegewebe reicht bis zur Blutmasse und umschliesst eine Gruppe von grossen Wanderzellen. Das aus der Papille neugebildete Bindegewebe fängt an, nach vorn in den Glaskörper vorzuspringen. An den Ciliarfortsätzen liegen, ausser den bekannten grossen körnigen Wanderzellen, körnige dreieckige oder sternförmige Zellen, die aus den amöbenähnlichen Zellen hervorzugehen scheinen.

VII. Kaninchen XV. Linkes Auge. Klein, von schwarzer Farbe.

Versuchsdauer: 28 Tage (hierzu Taf XVIII, Fig. 7).

25. IX. 12. Blutinjektion in den Glaskörper. Im Glaskörper entsteht in der Mitte eine breite Blutsäule, die sich nach unten ausbreitet.

26. IX. 12. Die Säule hat sich verschmälert, und das Blut ist tiefer gesunken. Die Papille ist klar zu sehen, nur an einer Stelle durch ein kleines Blutkoagulum verdeckt.

27. IX. 12. Nur die obere Hälfte der Papille ist durchsichtig. Die Papille ist verschleiert.

28. IX. 12. Unten und nasal erscheint der Glaskörper ganz dunkel, temporal tiefrot. Bei fokaler Beleuchtung sind Cornea, Linse und vorderer Glaskörper vollkommen durchsichtig.

30. IX. 12. Kein Licht aus der Pupille erhältlich.

3. X. 12. Bei fokaler Beleuchtung sieht man im Glaskörperraum leichte Trübungen.

14. X. 12. Bei fokaler Beleuchtung eine graue diffuse Trübung in der Tiefe des Glaskörpers.

16. X. 12. Mit dem Augenspiegel nasal oben ein wenig Licht.

23. X. 12. Das Tier wird durch Verbutung getötet.

Anatomischer Befund: Ein kleines Blutkoagulum liegt an der hinteren Fläche der Linse; es ist schon zerfallen, nur seine hintere Grenze wird mit einer Schicht von roten Blutkörperchen umhüllt. Der Glaskörper ist zum grossen Teil verflüssigt und abgeflossen. Der übrige Teil verbreitet sich von der Gegend des Blutkoagulums nach oben zu und dehnt sich nach unten mit einer schmalen Säule bis zum vorderen Teil der Retina aus. Ausserdem finden sich rote Blutkörperchen und Detritus.

An der inneren Fläche der Retina, besonders in der unteren Hälfte, haftet eine Schicht von roten Blutkörperchen, ausserdem befinden sich hier und da Gruppen von kugeligen grossen Zellen mit Berlinerblaureaktion. Die Zellhaufen kann man makroskopisch als rote Pünktchen wahrnehmen Die Gliawucherung an der Retina ist ziemlich ausgedehnt, wobei die Retina hier und da Falten und Buchten bildet. Dasselbe finden wir auch in der Nähe der Papille.

Das neugebildete Bindegewebe aus der Einstichstelle tritt ziemlich tief

in den Glaskörper hinein, sein Ende umhüllt eine Gruppe der bekannten grossen Zellen.

Vor der Papille liegt der verdichtete Glaskörper und zwar nach vorn oben und enthält rote Blutkörperchen. Die Zellen in der Papille sind grösstenteils gross oder mittelgross, rundlich und protoplasmareich; dieselben geben alle Berlinerblaureaktion.

An den Ciliarfortsätzen, auch am Orbiculus ciliaris, befinden sich zahlreiche amöbenähnliche Zellen mit verschieden gestalteten Fortsätzen.

Bei diesem Falle ist folgendes zu bemerken: Die Verflüssigung des Glaskörpers ist weitergehend, als bei den vorigen Fällen. Der Blutklumpen ist schon zum Teil zerfallen. Die roten Blutkörperchen verteilen sich hinter der Linse nach oben und unten. Das von der Einstichstelle aus neugebildete Bindegewebe ist schon bis zur Blutmasse gedrungen und von einer Gruppe von grossen Wanderzellen umhüllt. Die Wanderzellen an der Papille bestehen hauptsächlich aus grossen Zellen und mittelgrossen protoplasmareichen Zellen mit wenigen Lymphocyten. Am Ciliarkörper liegen zahlreiche amöbenähnliche Zellen mit Berlinerblaureaktion. Die Gliawucherung an der Retina ist schon sehr verbreitet.

VIII. Kaninchen VI. Linkes Auge. Klein, von braunroter Farbe. Versuchsdauer: 35 Tage. (Hierzu Taf. XVIII, Fig. 8 u. Taf. XXII, Fig. 28.)

18. VII. 12. Blutinjektion in den Glaskörper. Zwei Blutklumpen im Glaskörper, in der Mitte und temporal.

19. VII. 12. Ein grosser Blutklumpen liegt in der Mitte. Nur nasal oben und temporal oben ist der Glaskörper durchsichtig.

23. VII. 12. Nur nasalwärts geringe Durchsichtigkeit.

29. VII. 12. Rundlicher Blutklumpen, welcher in der Mitte der Pupille liegt, von weisslichem Aussehen. Man findet hier und da rote Streifen, welche oberflächlich zu liegen scheinen und wie neugebildete Gefässe aussehen. Der Glaskörper im Umkreis des Blutkoagulums ist fein netzartig getrübt.

2. VIII. 12. Der obere kleine Teil des Glaskörpers wird durchsichtig, die Grenze gegen den Blutklumpen ist sehr scharf.

6. VIII. 12. Bei fokaler Beleuchtung sieht man eine querlaufende Blutlinie in der Mitte, sonst diffuse grauweisse Trübung. Der obere durchsichtige Teil ist grösser geworden und weist hier und da büschelförmige Trübungen auf. Die Papille ist verschleiert zu sehen.

12. VIII. 12. Temporalwärts ist der Glaskörper etwas durchsichtig.

19. VIII. 12. Bei durchfallendem Licht sieht man, dass die dicke Trübung in der Mitte nach oben sich verschmälert und säulenförmig verläuft; nasal oben und temporal oben erhält man etwas rotes Licht. Der obere Rand der Papille ist etwas verschleiert, und es scheint, als ob dieselbe mit einer dunklen wolkigen Blutflocke in Verbindung stehe.

22 VIII. 12. Bei fokaler Beleuchtung sieht man einen querverlaufenden Blutstreif. Die dicke Trübung, bei durchfallendem Licht, sieht fächerartig aus. Die Spitze läuft nach oben, wahrscheinlich nach der Einstichstelle.

22. VIII. 12. Das Tier wird in Chloroform getötet.

Anatomischer Befund: Ein kleiner, rundlicher Blutklumpen liegt hinter der Linse. Er besteht hauptsächlich aus Fibringerinsel, dazwischen ist eine amorphe flockige, feine Masse. Die Randschicht von roten Blutkörperchen fehlt in diesem Falle. Die roten Blutkörperchen und ihr Detritus breiten sich von da nach oben und besonders nach unten aus. Die Gerüstsubstanz des Glaskörpers fehlt zum Teil.

Aus der Einstichstelle tritt ein neugebildetes Bindegewebe bis zum Blutklumpen hin. Das Bindegewebe stammt aus der Chorioidea und besonders aus dem epibulbären Gewebe. Ein Fortsatz läuft von da vorwärts nach dem Orbiculus ciliaris und verschwindet in seiner Nähe. Vom unteren Rand der Papille springt neugebildetes Bindegewebe spitzig vor, in dessen Maschen zahlreiche Wanderzellen liegen. Das bündeltörmig sich verschmälernde Bindegewebe geht nach vorn bis zur Vereinigung mit demjenigen aus der Einstichstelle. Die Papille ist etwas in den Glaskörper vorgesprungen, als ob sie vom neugebildeten Bindegewebe nach vorwärts gezogen wäre. Am Ciliarkörper liegen zahlreiche amöboide Zellen mit Berlinerblaureaktion. Am unteren Teil der Retina besteht spärliche Gliawucherung.

Die grossen rundlichen protoplasmareichen Wanderzellen liegen gruppenweise zerstreut an der Retina, selten am Ciliarkörper. Sie sind am zahlreichsten in der Umgebung des Blutklumpens und in den Maschen des neugebildeten Bindegewebes, ebenso an der Papille. Die Zellen haben im allgemeinen einen relativ kleinen seitlich gelegenen Kern, wie Plasmazellen.

Bei diesem Falle ist folgendes zu bemerken: Die Gruppe von roten Blutkörperchen im Umkreis des Blutklumpens ist schon verschwunden, und der Blutklumpen anscheinend zerfallen. Das Bindegewebe in der Papille wuchert und reicht bis zum neugebildeten Bindegewebe aus der Einstichstelle. Durch den Zug des Bindegewebes wird die Papille nach vorn gezerrt. Die Bindegewebsneubildung an der Einstichstelle stammt hauptsächlich aus dem epibulbären Bindegewebe.

IX. Kaninchen VI. Rechtes Auge. Klein, von braunroter Farbe.
Versuchsdauer: 43 Tage.

10. VII. 12. Blutinjektion in den Glaskörper. Bei diesem Falle wurde das Blut eines andern Kaninchens (IV) benutzt. Zwei Blutklumpen blieben im Glaskörper, der eine oben, der andere unten; beide verbinden sich zu einer Säule.

11. VII. 12. Das Blut bildet einen scharf umschriebenen Klumpen.

12. VII. 12. Die Umgebung ist durchsichtig.

14. VII. 12. Vom Blutklumpen, der in der Mitte liegt, entspringen zahlreiche ästige Fortsätze (bei durchfallendem Licht).

22. VII. 12. Nur in der Peripherie ist der Glaskörper zu erleuchten.

29. VII. 12. Der Blutklumpen wird allmählich blass. Die Umgebung des Klumpens ist netzförmig getrübt.

2. VIII. 12. Nur aus der temporalen Seite erhält man etwas Licht.

6. VIII. 12. Bei fokaler Beleuchtung ein querlaufender, bandförmiger Blutstreif in der Mitte. Oben und temporal ist der Glaskörper wieder durchsichtig, aber von feinen Trübungen durchsetzt. Die Papille ist verschleiert sichtbar.

19. VIII. 12. Der obere Teil des Glaskörpers ist durchsichtig, der untere dick getrübt; ein Blutband bildet die Grenze zwischen beiden Teilen.

22. VIII. 12. Die Papille erscheint nicht bemerkenswert verändert.

22. VIII. 12. Das Tier wird in Chloroform getötet.

Anatomischer Befund: Ein relativ grosser ovaler Blutklumpen liegt temporal unten. Es befindet sich jedoch kein Fibrin darin, sondern zerstreut zahlreiche grosse Wanderzellen. Ein flacher Haufen von roten Blutkörperchen, welche mit zerstreuten grossen Wanderzellen gemischt sind, liegt an der unteren Retina. Ausserdem liegen kleine Haufen derselben hier und da im Glaskörperraum. Feine staubförmige Massen, welche Detritus der roten Blutkörperchen zu sein scheinen, sind überall im Glaskörperraum, besonders im unteren Teil. An den Ciliarfortsätzen sind spärliche, amöbenähnliche Zellen vorhanden. An der Papille sind auch nur wenige grosse Wanderzellen.

Bei diesem Falle war die Reaktion des Gewebes relativ gering. Das injizierte Blut ist schon zum grossen Teil zerfallen, und die zurückgebliebene Blutmasse wird von grossen Wanderzellen umgeben.

X. Kaninchen IX. Rechtes Auge. Mittelgross, von gelbbrauner Farbe. Versuchsdauer: 56 Tage. (Hierzu Taf. XVIII, Fig. 9).

14. VIII. 12. Blutinjektion in den Glaskörper. Ein grosser, unregelmässiger Blutklumpen im Glaskörper.

16. VIII. 12. Drei grosse Blutklumpen im Glaskörper. Derselbe erscheint in der ganzen oberen Hälfte bei durchfallendem Lichte tiefrot.

17. VIII. 12. Kein Licht aus der Pupille erhältlich.

23. VIII. 12. Bei fokaler Beleuchtung sieht der Blutklumpen etwas weisslich aus.

26. VIII. 12. Bei fokaler Beleuchtung im allgemeinen weiss, Blutcoagulum in Form eines spitzen Winkels, das hier und da gelbrötlich erscheint.

16. IX. 12. Temporal oben Licht aus der Pupille.

23. IX. 12. Auch nasal oben Lichtdurchgängigkeit.

1. X. 12. Die Trübung ist dreieckig. Die Spitze richtet sich nach oben, nach der Einstichstelle zu, wo sie wieder breiter wird. An der Einstichstelle, welche klein und rundlich ist und mit unregelmässiger Grenze abschliesst, haftet ein grauweisses Bändchen, welches abwärts nach der grossen Trübung zu verläuft. Die Papille ist nicht klar, aber sie scheint ohne wesentliche Veränderung zu sein.

8. X. 12. Bei fokaler Beleuchtung sieht man nur unten in der Tiefe eine etwas schillernde Trübung. Bei durchfallendem Licht oben eine bandförmige, senkrecht laufende Trübung und in der unteren Hälfte punktförmige fädige und kettenförmige Trübungen.

8. X. 12. Das Tier wird in Chloroform getötet.

Anatomischer Befund: Ein flacher, aber breiter Haufen von roten Blutkörperchen liegt hinter der Linse Das obere Ende des Haufens ist nach der Einstichstelle gerichtet. Im unteren Teil des Haufens befinden sich zahlreiche grosse Wanderzellen, die sich bis an die untere vordere Retina verfolgen lassen. Der hintere Teil des Glaskörpers ist abgeflossen. Das neugebildete Bindegewebe tritt etwas in den Glaskörperraum hinein. Das Bindegewebe in der Excavation der Papille ist stark gewuchert und springt nach vorn dreieckig vor, es bildet schliesslich ein bindegewebiges Band, das mit dem von der Einstichstelle herrührenden Bindegewebe in Verbindung zu stehen scheint. In den bindegewebigen Maschen an der Papille liegen Gruppen von grossen Wanderzellen. Die Papille ist durch Schrumpfung des neugebildeten Bindegewebes etwas in den Glaskörper hineingezerrt. An der Grenze der Papille bilden sich einige Falten, an den Ciliarfortsätzen sind nur spärliche, amöbenähnliche Zellen zu finden. Im unteren Teil der Retina befindet sich eine umfangreiche Gliawucherung. Durch flächenhafte Schrumpfung der Retina, welche durch das ihr aufliegende neugebildete Gliagewebe bedingt ist, bildet die Retina zahlreiche Falten und erscheint hierdurch verdickt. An der Oberfläche des neugebildeten Gliagewebes, in demselben, sowie zwischen demselben und der Retina und in der Retina selbst liegen zahlreiche grosse Wanderzellen

In der Mitte der Gliawucherung befindet sich ein atrophischer Herd mit starker Retinaverdünnung und verwischter Struktur ihrer Schichten. Diese Stelle ist noch von zahlreichen kleinen oder grossen Pigmentschollen durchsetzt, welche von den gewucherten Pigmentepithelzellen stammen. Die Retina im hinteren Teil dieses Herdes ist verdünnt, was wohl auf eine Zugwirkung zurückzuführen ist. Ein atrophischer Herd befindet sich auch im oberen Teil der Retina, von der Einstichstelle etwas nach vorn verlagert, in Verbindung mit roten Blutkörperchen.

Das Bemerkenswerte dieses Falles ist folgendes: Im unteren Teil der Retina ist eine umfangreiche Gliawucherung vorhanden. Durch ihre Schrumpfung bildete die Retina viele Falten und Verdickungen. An der Stelle der Gliawucherung, und zwar im mittleren Abschnitt derselben, zeigt das Pigmentepithel starke Veränderungen, dasselbe ist an Ort und Stelle defekt; andererseits beobachtet man hier Einwanderung von Pigmentepithelien in die Retina. Solche Pigmentepithelveränderungen befanden sich auch im oberen Teil der Retina, etwas von der Einstichstelle entfernt. Die Neubildung des Bindegewebes an der Papilla ist ebenfalls von Bedeutung.

XI. Kaninchen IV. Linkes Auge. Gross, von schwarzer Farbe.

Versuchsdauer: 69 Tage. (Hierzu Taf. XVIII, Fig. 10.)

10. VII. 12. Blutinjektion in den Glaskörper. Ein grosser Blutklumpen liegt in der Mitte des Glaskörpers.

11. VII. 12. Der Blutklumpen ist scharf begrenzt.

14. VII. 12. Der untere Rand des Klumpens ist weiss, einige Äst-

chen verlaufen vom Klumpen nach der Peripherie, sichtbar bei durchfallendem Licht.

16. VII. 12. Nur der obere Teil des Glaskörpers lässt das Licht durch, der übrige Teil ist undurchsichtig, infolge einer grauweissen feinen netzförmigen Trübung.

23. VII. 12. In der unteren Hälfte des Glaskörpers ist eine Trübung, die spinnengewebsartig aussieht. Das Zentrum der Papille ist etwas verwaschen und dunkel.

29. VII. 12. Im umgekehrten Bilde sieht man vor der Mitte der Papille zahlreiche schwarze Pünktchen.

6. VIII. 12. Der Glaskörper hellt sich mehr und mehr auf, nur im unteren Teile schweben noch graue Wolken.

12. VIII. 12. Im unteren Teil des Glaskörpers sitzt eine grosse, graue Flocke. Die obere Hälfte ist ziemlich durchsichtig, nur hier und da liegen feine körnige bewegliche Trübungen.

3. IX. 12. Bei fokaler Beleuchtung sieht man in der Mitte eine weisse verästelte Trübung. Oberhalb der Papille befindet sich die Einstichstelle, welche weiss und rund erscheint und von einem schwarzen Ring umsäumt ist.

17. IX. 12. Die Trübungen im Glaskörper haben sich aufgehellt, ebenso die schwarzen Pünktchen vor der Papille.

17. IX. 12. Das Tier wird in Chloroformnarkose getötet.

Anatomischer Befund: Im vorderen Teil des Glaskörpers befindet sich eine diffuse flockige Masse, die von der hinteren Linsenfläche nach unten zieht. Rote Blutkörperchen sind nicht zu finden, aber ihr Detritus ist hier und da in kleinen Häufchen zu bemerken.

Die körnigen grossen Zellen finden sich in Gruppen hier und dort, besonders im unteren Teil an der Retina.

Der verdichtete Glaskörper zieht trichterförmig von der Papille nach vorn. Im Bindegewebsnetzwerk der Papille liegen vereinzelte Wanderzellen. An den Ciliarfortsätzen finden sich spärlich amöbenähnliche Zellen.

Die äussere Schicht der Retina, die Sehzellen und die äussere granulierte Schicht sind atrophisch. Die Pigmentepithelschicht ist unregelmässig verdickt. Hier und da finden sich grosse oder kleine rundliche oder amorphe Pigmentschollen in allen Schichten der Retina; sie lassen sich aussen bis zur Pigmentepithelschicht verfolgen, ja es scheint oft, als ob die Pigmentschollen entlang den Müllerschen Fasern nach innen wandern würden. Auf dem makroskopischen Schnitt sieht man im unteren Teil der Retina zerstreut zahlreiche Pigmentfleckchen. Sämtliche Schichten der Retina sind undeutlich erkennbar, besonders da sie von eingewanderten Pigmentschollen durchsetzt sind. An der Innenfläche der Retina sieht man eine Schicht von Pigmentzellen, die genau wie Pigmentepithelzellen einreihig angeordnet sind.

Zwischen dieser Schicht und der Retina ist neugebildetes Gliagewebe zu finden. An anderer Stelle dagegen sieht man keine Gliawucherungen, sondern hier erscheint die Netzhaut verdünnt infolge der Degeneration der äusseren Schicht. Die Pigmentzellen sind von der Innenfläche der Retina kontinuierlich bis zur Pigmentepithelschicht zu verfolgen. An der Innenfläche der neugebildeten Pigmentzellenschicht sind hier und da Gruppen der

grossen, körnigen Wanderzellen und der ganz kleinen Körnchen zu finden, welche die Kerne untergegangener grosser Wanderzellen zu sein scheinen. Die grossen Wanderzellen lassen sich durch Berlinerblaureaktion von den echten Pigmentzellen gut unterscheiden. An der inneren Fläche dieser Schicht sind ganz vereinzelte glasige Schollen zu finden, welche sich mit van Giesonscher Färbung rot färben. Die neugebildete Pigmentschicht ist grösstenteils von der Retina abgetrennt, aber diese Trennung ist ein Kunstprodukt, und man kann deshalb vermuten, dass die Verbindung zwischen dieser Schicht und der Retina keine feste ist.

Die Ganglienzellen sind im allgemeinen gut erhalten, aber sie sind oft sehr gross und nach aussen verschoben Das an der Einstichstelle neugebildete Bindegewebe geht auf den verdichteten Glaskörper über und verläuft nach vorn. Im Bindegewebe finden sich hauptsächlich Spindelzellen. In der Nähe der Einstichstelle liegt zwischen der Pigmentepithelschicht und der Retina eine Blutdetritusmasse, welche Berlinerblaureaktion gibt.

Bei diesem Falle war die Glaskörpertrübung eine vollständige, die Resorption des injizierten Blutes dauerte ziemlich lange. An der Retina zeigt sich keine auffallende Gliawucherung, wie sie öfters vorkommt, sondern man bemerkt eine Atrophie der äusseren Schicht der Retina, Pigmentwucherung und Wanderung, wie bei dem Bilde der Pigmentdegeneration, der sog. Retinitis pigmentosa. Die grossen körnigen Wanderzellen und ihr Detritus haften an der neugebildeten Pigmentzellenschicht, an der inneren Fläche der Retina.

XII. Kaninchen IV. Rechtes Auge. Gross, von schwarzer Farbe.

Versuchsdauer: 84 Tage. (Hierzu Taf. XVIII, Fig. 11 u. 12.)

26. VI. 12. Blutinjektion in den Glaskörper. Zwei Blutklumpen liegen im Glaskörper, hinten unten und vorn oben.

27. VI. 12. Nur in der Peripherie oben nasal und temporal, geht Licht durch.

29. VI. 12. Der Glaskörper ist vollständig getrübt. In der Mitte des Blutklumpens erscheint ein weisser Fleck.

2. VII. 12. In der Mitte befindet sich der Blutklumpen, der oben einen weissen Fleck hat. Die Umgebung ist diffus getrübt und sieht bei fokaler Beleuchtung netzförmig aus.

11. VII. 12. Temporalwärts lässt eine runde Stelle, wie ein Fenster, das Licht durch.

16. VII. 12. Das Fenster wird grösser, der obere Teil des Glaskörpers ziemlich durchsichtig. Bei fokaler Beleuchtung sieht man einige querlaufende dicke Blutstreifen, darunter eine diffuse Trübung.

23. VII 12. Der obere Teil des Glaskörpers ist noch stark getrübt Der zentrale Teil der Papille ist undeutlich zu sehen, vor demselben schweben zahlreiche schwarze Pünktchen.

29. VII. 12. Der Glaskörper ist in den unteren zwei Dritteln getrübt, nasalwärts ist die Trübung spinngewebsartig. Die Trübung im oberen Teil des Glaskörpers hat nachgelassen.

12. VIII. 12. Bei fokaler Beleuchtung sieht man in der Mitte des Glaskörpers einen querverlaufenden, silberweissen Streifen und einige Blutflecken. Bei durchfallendem Licht ist der Glaskörper durchsichtig, aber im übrigen von punktförmigen und im unteren Teil von netzförmigen Trübungen erfüllt.

20. VIII. 12. Kein Blutflecken mehr zu sehen.

10. IX. 12. Im oberen Teil sieht man eine ovale, weisse Einstichstelle.

17. IX. 12. Bei fokaler Beleuchtung sieht man den querverlaufenden, silberweissen Streifen in der Mitte; bei durchfallendem Licht nur zerstreute schwebende punktförmige Trübungen. Die Pünktchen vor der Papille sind nicht mehr so zahlreich.

17. IX. 12. Das Tier wird in Chloroformnarkose getötet.

Anatomischer Befund: Eine wolkenähnliche Masse findet sich hinter der Linse, bestehend aus Gruppen von grossen Wanderzellen und Detritus von roten Blutkörperchen. Die wolkige Masse ist nach hinten, nach der Papille zu, gerichtet. Im bindegewebigen Netzwerk der Papille finden sich spärlich grosse Wanderzellen von verschiedener Grösse in Gruppen. An den Ciliarfortsätzen sind ganz wenige amöbenähnliche Zellen. Das neugebildete Bindegewebe an der Einstichstelle bleibt darauf beschränkt.

Die Atrophie der äusseren Schicht der Retina, die Pigmentwanderung und Wucherung sind ganz wie im vorigen Fall. Aber die Pigmentdegeneration ist geringer in der Nähe der Papille. Hier und da liegt der Glaskörper der Retina an, nämlich da, wo eine mässige Gliawucherung sich findet, während andere Teile wieder künstlich gelöst sind. Ausserdem sieht man selten zwischen beiden neugebildeten Pigmentauflagerungen eine querverlaufende Gliawucherung. In vereinzelten Fällen lagert an der inneren Fläche der neugebildeten Pigmentzellenschicht ein Gebilde von Zwiebelform, welches sich nach van Gieson rot färbt, in ganz seltenen Fällen liegt dieses getrennt von der Pigmentzellenschicht isoliert im Glaskörper. An einer Stelle sitzt ein Pigmentfortsatz wie ein spitzer Kegel der Pigmentepithelschicht auf, verläuft durch die ganze Schicht der Retina und reicht bis zur Hyaloidea.

Auch in diesem Falle wurde wie in den vorigen eine Pigmentdegeneration der Retina beobachtet.

XIII. Kaninchen XX. Linkes Auge. Mittelgross, von weisser Farbe (Albino).

Versuchsdauer: 87 Tage (in Japan). (Hierzu Taf. XIX, Fig. 13.)

28. IX. 11. Injektion einer Mischung von Blut mit physiologischer Kochsalzlösung in den Glaskörper, nachdem etwas Glaskörper abgesaugt worden war. Im Zentrum des Glaskörpers sieht man einen unregelmässigen rundlichen Blutklumpen.

29. IX. 11. Im Zentrum eine vertikal verlaufende Blutsäule, sowie an beiden Seiten einige unregelmässige Blutklumpen.

4. X. 11. Das eingespritzte Blut ist fast ganz verschwunden.

5. X. 11. Nochmals Blutinjektion von 0,3 ccm, nach teilweiser Ab-

saugung des Glaskörpers. Der Bulbus ist etwas vorgetrieben, chemotisch. Ein grosser Blutklumpen im Glaskörper mit einer Luftblase.

7. X. 11. Im Glaskörper netzförmige Trübungen.

9. X. 11. Die Iris sieht dunkel aus, keine Entzündung. Die diffusen Trübungen haben sich vermehrt.

20. X. 11. Der obere Teil ist lichtdurchlässig, und man bemerkt hinten eine weisse horizontal verlaufende bandförmige Trübung, über der man den Hintergrund sehen kann. Die Luftblase ist verschwunden.

23. X. 11. Bei durchfallendem Licht erhält man nach und nach ein klareres Bild. Die staubförmigen Trübungen sind verschwunden, aber die weisse bandförmige Trübung ist jetzt kranzförmig und bildet Falten, wie ein Tuch.

28. X. 11. Im Glaskörper sieht man besonders unten eine weisse dicke Trübung, deren obere Grenze ein wenig Glanz hat, und von dieser Grenze aus verläuft nach hinten ein bandförmiger Strang. Ausserdem sieht man zu beiden Seiten des Stranges punkt- und strichförmige Trübungen, von denen einige wellenförmig angeordnet sind.

30. X. 11. Die weisse Trübung verkleinert sich allmählich, und der weisse Strang verändert seine ursprüngliche Farbe in Grau, sogar etwas in Schwarz (bei durchfallendem Licht).

1. XI. 11. Die unten liegende weisse Trübung verkleinert sich noch weiter, nimmt die Form eines Fächers an, dessen Spitze allmählich nach hinten verläuft und in der diffusen Trübung verschwindet. Daneben temporal liegt ein etwa senkrecht verlaufender grauer Strang, dessen oberes Ende in einer diffusen Wolke verschwindet, während sein unteres Ende sich hinter die dicke weisse Trübung versteckt. Zwischen dem Strang und dem Fächer sieht man viele punktförmige Trübungen.

7. XI. 11. Die dicke weisse Trübung wird kleiner, und in ihrer Umgebung befinden sich viele Pünktchen. Es scheint also, dass solche diffuse Trübungen nach und nach resorbiert werden, und nur einzelne Pünktchen von ihnen zurückbleiben.

14. XI. 11. Die Spitze des dunklen Fächers und der weisse Strang, welcher von hinten oben nach vorn unten verläuft, nähern sich, und es scheint, als ob die beiden sich allmählich verbinden wollten.

17. XI. 11. Die unten gelegene weisse dicke Trübung ist nicht mehr vorhanden, sondern man bemerkt nur einen von hinten oben nach vorn unten verlaufenden Strang (sichtbar als dunkler Schatten bei durchfallendem Licht), dessen vorderes Ende sich in zwei Hälften teilt. Ausserdem sieht man um den Strang herum zahlreiche punktförmige Trübungen.

20. XI. 11. Der Strang wird allmählich schmäler.

23. XI. 11. Die diffuse Trübung im Glaskörper verschwindet zum grossen Teil, und die Papille erscheint deutlich. An der vorderen Fläche der Papille bemerkt man einen schwarzen Strang, welcher hinten an der physiologischen Excavation der Papille festhaftet; an dieser Stelle finden sich einige neugebildete Gefässchen. Die vordere Spitze des Stranges verschwindet allmählich im Glaskörper.

28. XI. 11. Der von der Papille nach vorn verlaufende Strang und

die Gefässchen an der Wurzel erscheinen deutlich. Daneben gibt es noch viele punktförmige Trübungen.

14. XII. 11. Die Würzel des Stranges an der Papille teilt sich etwas. Der Strang bewegt sich mit bei Bewegungen des Bulbus und gleicht einer Arteria hyaloidea persistens.

21. XII. 11. Das vordere Ende des Stranges ist abgestumpft, und daraus entspringen zwei schmale Fäden und ziehen nach oben. Es scheint zwischen den zwei Fäden eine Verbindung zu bestehen.

23. XII. 11. Der Strang scheint dicker, unregelmässiger und kürzer. Die Spitze des Strangs teilt sich. An der Wurzel sah man mit grosser Deutlichkeit zahlreiche neugebildete feine Blutgefässchen. In der Umgebung des Strangs sind noch viele punktförmige Trübungen vorhanden.

24. XII. 11. Enucleation. Fixierung des Bulbus in Formol. Horizontale Schnittführung.

Anatomischer Befund: Der verflüssigte Teil des Glaskörpers ist im Verlauf der Manipulation ausgelaufen. Man kann deshalb den Zustand dieses Teiles nicht untersuchen. Makroskopisch sieht man ein Band im Glaskörperraum, das mit einer breiten Basis an der Papille beginnt, nach vorn sich verschmälernd verläuft und bis zur hinteren Fläche der Linse reicht.

Die Excavation der Papille ist mit dem neugebildeten Bindegewebe angefüllt, das sogar noch weiter vorspringt. Im bindegewebigen Netzwerk und im verdichteten Glaskörper liegen Gruppen von grossen Wanderzellen. An der Papille entwickeltes Bindegewebe springt stabförmig in den Glaskörperraum vor. Es zeigt auf dem Schnitte eine runde Scheibe, deren Umkreis von einer Schicht der spindelförmigen Zellen umschlossen wird. Die Mitte der Scheibe sieht homogen aus und färbt sich nach van Gieson rot, sie enthält sogar hier und da Gruppen von grossen Wanderzellen. Diese Scheibe wird auf dem Schnitt nach unten allmählich kleiner und verschwindet endlich. Der Übergang zwischen diesem neugebildeten Bindegewebe und dem am Zentralgefässkanal liegenden Bindegewebe lässt sich auf den Schnitten deutlich verfolgen. Viele Wanderzellen im Glaskörper und am Zentralgefässkanal geben Berlinerblaufärbung. In der Retina finden sich sehr wenig grosse Wanderzellen und wenig Gliawucherung.

Bei diesem Falle ist das neugebildete Bindegewebe an der Papille schon ophthalmoskopisch beobachtet und auch anatomisch bestätigt worden.

XIV. Kaninchen III. Linkes Auge. Gross, von schwarzer Farbe.

Versuchsdauer: 87 Tage.

2. VII. 12. Blutinjektion in den Glaskörper. Ein grosser Blutklumpen hängt oben im Glaskörper.

3. VII. 12. Im unteren Teil ebenfalls eine Blutflocke.

5. VII. 12. In der Peripherie geht noch Licht durch.

8. VII. 12. Es findet sich eine diffuse Glaskörpertrübung, aber sonst keine auffallende Veränderung.

10. VII. 12. Die untere Hälfte des Glaskörpers ist mit fibrinartigen schwebenden Trübungen erfüllt.

16. VII. 12. Nasalwärts ist der Glaskörper nicht durchsichtig, temporalwärts ist er klar, enthält aber netzartige Trübungen.

7. VIII. 12. Die Papille ist verschleiert.

13. VIII. 12. Bei fokaler Beleuchtung zeigt sich noch die Blutmasse, sonst diffuse Trübung.

3. IX. 12. Bei fokaler Beleuchtung ist nichts zu sehen. Bei durchfallendem Licht hier und da wolkenartige Trübungen.

7. X. 12. In der unteren Hälfte des Glaskörpers liegen noch viele Trübungen, punktförmige, fädige und spinnenförmige. Die Grenze der Papille ist undeutlich.

7. X. 12. Das Tier wird in Chloroformnarkose getötet.

Anatomischer Befund: Keine Blutgerinnsel. Massenhaft rote Blutkörperchen und ihr Detritus breiten sich im Glaskörper aus, besonders temporal unten. An seiner tiefsten Stelle liegen viele grosse Wanderzellen in der Nähe der Retina, vermischt mit roten Blutkörperchen. Die Retina ist normal geblieben, nur spärlich liegen hier und da grosse Wanderzellen an der inneren Fläche derselben, und ganz vereinzelt zahlreiche kleine Kerne, welche wohl ein Zerfallsprodukt der grossen Wanderzellen sind, da die Herkunft von diesen deutlich zu erkennen ist. Der Papille haftet nach vorn ein verdichteter Glaskörper an, und im bindegewebigen Netzwerk liegen nur wenig grosse Wanderzellen, die Berlinerblaureaktion geben. An den Ciliarfortsätzen sind amöbenähnliche Zellen nur ganz spärlich zu finden. An der Einstichstelle endet das neugebildete Bindegewebe stumpf; durch dasselbe wird eine homogene Masse eingekapselt, der grosse Wanderzellen anhaften, mit auffallend deutlicher Berlinerblaureaktion.

Bei diesem Falle ist folgendes zu bemerken: Trotz der langen Beobachtungsdauer blieben noch massenhaft rote Blutkörperchen und ihr Detritus zurück, ohne Gerinnsel zu bilden. Keine Veränderung der Retina.

XV. Kaninchen III. Rechtes Auge. Gross, von schwarzer Farbe. Versuchsdauer: 110 Tage.

18. VI. 12. Blutinjektion in den Glaskörper. Ein grosser Blutklumpen hängt in der Mitte des Glaskörpers.

19. VI. 12. Der Blutklumpen ist scharf begrenzt, die peripheren Teile des Glaskörpers sind undurchsichtig. Die Papille ist sichtbar.

21. VI. 12. Der periphere Teil ist leicht diffus getrübt. Die Papille ist nicht mehr zu sehen.

25. VI. 12. Nasalwärts sieht man feine netzförmige Trübungen (bei fokaler Beleuchtung und durchfallendem Licht).

26. VI. 12. Einige weisse Pünktchen in dem Blutflecken.

28. VI. 12. Der Glaskörper ist ganz getrübt.

2. VII. 12. Der Blutklumpen sieht flach aus.

4. VII. 12. Temporal oben wird es durchsichtig.

11. VII. 12. Temporalwärts erhält man jetzt noch mehr rotes Licht.

23. VII. 12. Der unregelmässig gestaltete Blutklumpen, der hier und da weiss entfärbt ist, liegt in der Mitte des Pupillargebiets. Diesem folgt unten eine diffuse Trübung, welche bei fokaler Beleuchtung dünn und grauweiss aussieht. Oben, temporal oben und nasal oben geht Licht durch.

7. VIII. 12. In der Mitte der Papille hängt eine dunkelgraue Masse.

20. VIII. 12. Die Trübung formiert sich dreieckig, die Spitze richtet sich nach oben. Auf der Trübung bleiben noch einige rote Blutflecken.

3. IX. 12. Die Trübung sieht seitlich verschmälert aus.

17. IX. 12. Die obere Spitze der Trübung reicht bis zur Einstichstelle, wo sich ein weisser runder Fleck zeigt, von der Grösse eines halben Durchmessers der Papille.

7. X. 12. In der Mitte des Glaskörpers sieht man eine strangartige Trübung, beiderseits davon feine Trübungen und darunter eine diffuse flockige Trübung.

7. X. 12. Das Tier wird in Chloroformnarkose getötet.

Anatomischer Befund: Ein Haufen von roten Blutkörperchen und ihr Detritus liegt hinter der Linse, nach der von der Einstichstelle aus ein neugebildeter Bindegewebsstrang verläuft. Grosse Wanderzellen liegen in der Blutmasse, im neugebildeten Bindegewebsstrang, im Bindegewebe der Papille und ganz spärlich in der Retina. Ein Teil des von der Einstichstelle ausgehenden Bindegewebes verläuft nach vorn nach dem Orbiculus ciliaris. Die Retina bleibt unverändert. Vor der Papille liegt verdichteter Glaskörper, ja es scheint sogar, dass neugebildetes Bindegewebe in denselben eintritt und nach vorn zieht. Die Wanderzellen im Netzwerk der Papille geben Berlinerblaureaktion.

Bei diesem Falle ist der klinische Verlauf bemerkenswert, weil die Resorption der Blutmasse mustergültig vor sich ging. Nach 10 Tagen ist der Glaskörper in der Umgebung des Blutklumpens ganz getrübt. Nach 20 Tagen fängt er an, von oben her wieder klar zu werden, und endlich bleibt nur noch ein Bändchen übrig, welches das an der Einstichstelle gebildete Bindegewebe darstellt.

XVI. Kaninchen II. Linkes Auge. Gross, von grauer Farbe.

Versuchsdauer: 126 Tage. (Hierzu Taf. XIX, Fig. 14.)

26. VI. 12. Blutinjektion in den Glaskörper. Ein rundlicher Blutklumpen hängt temporal oben.

28. VI. 12. Bei fokaler Beleuchtung ist der Blutklumpen nicht deutlich zu sehen, eine feine netzartige Trübung beginnt sich zu bilden.

29. VI. 12. Die Grenze des Blutklumpens wird allmählich undeutlich.

2. VII. 12. Der Glaskörper ist ganz getrübt.

16. VII. 12. Hinter der Linse läuft horizontal ein silberweisses Fädchen.

30. VII. 12. Oben geht Licht durch.

7. VIII. 12. Bei fokaler Beleuchtung sieht der vordere Teil des Glaskörpers grauweiss aus.

20. VIII. 12. Die Glaskörpertrübung sieht fächerförmig aus.

27. VIII. 12. Die Papille ist verschleiert.

1. X. 12. Die Trübung wird allmählich lichter.

29. X. 12. Bei fokaler Beleuchtung sieht man nur eine querlaufende weisse Linie. Unten liegen viele flockenartige Trübungen. Von der Papille aus breitet sich eine dünne Trübung nach vorn oben aus; sie geht nach der Einstichstelle, wo sie einen dicken Strang bildet, und wo sie festhaftet. Ein an der Einstichstelle entspringendes weisses Band teilt sich in zwei Bändchen, das eine läuft nach der Papille und das andere nach vorn unten und endigt plötzlich.

29. X. 12. Das Tier wird durch Verblutung getötet.

Anatomischer Befund: Hinter der Linse, besonders in der unteren Hälfte, liegt ein Haufen von roten Blutkörperchen und ihrem Detritus. Das von der Einstichstelle ausgehende Bindegewebe reicht ziemlich tief in den Glaskörper und umhüllt zahlreiche grosse Wanderzellen. Vor der Papille befindet sich verdichteter Glaskörper, welcher nach vorn verläuft. An den Ciliarfortsätzen liegen spärlich Zellen mit stäbchenförmigem Kern. Die grossen Wanderzellen vor der Papille geben Berlinerblaureaktion. Im unteren Teil der Retina ist eine ziemlich umfangreiche Gliawucherung vorhanden. Dass der Retina parallel verlaufende Gliagewebe mit Zellenkernen von Stäbchenform lässt sich von dem netzartig verlaufenden lockeren Gliagewebe deutlich unterscheiden. Die Limitans interna an der Grenze der Retina bleibt unverändert. Die äussere Körnerschicht bildet auffallend viele Falten. In der Nähe der Papille ist ebenfalls Gliawucherung vorhanden.

Bei diesem Falle war die Gliawucherung ziemlich auffallend. Trotz des langen Verlaufs blieb die Blutmasse hinter der Linse liegen.

XVII. Kaninchen I. Linkes Auge. Gross, von gelblichweisser Farbe (kein Albino).

Versuchsdauer: 126 Tage.

18. VI. 12. Blutinjektion in den Glaskörper. Ein grosser Blutklumpen liegt nasal unten.

19. VI. 12. Der Blutklumpen ist scharf begrenzt. Die Papille sieht klar aus.

20. VI. 12. Die Umgebung des Blutklumpens wird leicht undeutlich.

21. VI. 12. Die Papille ist nicht mehr sichtbar.

24. VI. 12. Obwohl bei fokaler Beleuchtung der Blutklumpen scharf begrenzt ist, ist seine Umgebung doch undurchsichtig.

25. VI. 12. Bei fokaler Beleuchtung sieht man in der Umgebung des Blutklumpens feine, netzförmige Trübungen.

16. VII. 12. Der Blutklumpen entfärbt sich überall. Oben geht etwas Licht durch.

30. VII. 12. Temporal oben erhält man etwas Licht, aber es sind viele Trübungen vorhanden.

7. VIII. 12. Der durchsichtige Teil ist scharf begrenzt. Die Papille ist wieder sichtbar, aber sehr verschleiert.

17. VIII. 12. Die Trübung bleibt isoliert in der Mitte, während es allseitig durchsichtig geworden ist. Die Trübung ist feinfaserig, und in

der Mitte befindet sich eine dicke Scheibe, welche von dem Blutklumpen herstammt.

27. VIII. 12. Die Trübung stellt sich senkrecht und zieht sich in die Länge. Überall sind viele feine Trübungen.

25. IX. 12. Senkrecht verläuft eine weisse Trübung, sonst überall nur feine Trübungen vorhanden.

22. X. 12. Der weisse Strang und die kleinen Trübungen sind noch vorhanden. Die Papille sieht wie gewöhnlich aus. Unter der Papille, etwas davon entfernt, findet sich eine runde, weisse Scheibe, mit Pigmentsaum.

22. X. 12. Das Tier wird durch Verblutung getötet.

Anatomischer Befund: Eine amorphe Flocke, welche nach unten in den verdichteten Glaskörper übergeht, wo viele grosse Wanderzellen eingehüllt liegen, haftet der Hinterfläche der Linse an. Temporal oben findet sich an der Retina ein Haufen von roten Blutkörperchen und ihrem Detritus. Von der Einstichstelle aus tritt das neugebildete Bindegewebe hinter der Linse hervor. Ebenso zieht das neugebildete Bindegewebe von der Papille aus spitz nach vorn. Unterhalb der Papille, etwas entfernt davon, findet sich eine Narbe in der Retina, welche mit Gliagewebe durchsetzt ist Es ist wahrscheinlich eine Folge des künstlichen Einstichs. Im Bindegewebsnetzwerk der Papille liegen spärlich grosse Wanderzellen, auch an den Ciliarfortsätzen ganz spärlich langkernige Zellen.

Im unteren Teil der Retina ist überall Gliawucherung zu bemerken. Besonders im hinteren Teil ist die Retina von neugebildetem Gliagewebe überdeckt, wie in den vorigen Fällen; im vorderen Teil ist keine Gliawucherung zu finden, sondern in der inneren Schicht der Retina haben sich die Müllerschen Stützfasern und Kerne vermehrt; die Fasern verlaufen unregelmässig, so dass die Struktur der Schicht ganz undeutlich wird. Im letzteren Teil sind die Sehzellen teilweise zerstört, aber keine Veränderung der äusseren Körnerschicht. Die grossen Wanderzellen haften gruppenweise an der Retina, besonders an der Stelle der Gliawucherung.

Bei diesem Falle ist eine Gliawucherung in den inneren Retinalschichten zu bemerken. Diese Wucherung ist wohl von der Gliabildung an der Innenfläche der Retina zu unterscheiden. Die Gliawucherung innerhalb der Retina ging mit Atrophie der Stäbchen- und Zapfenschicht einher.

XVIII. Kaninchen II. Rechtes Auge. Gross, von grauer Farbe.

Versuchsdauer: 140 Tage.

11. VI. 12. Blutinjektion in den Glaskörper. Ein tropfsteinähnlicher Blutklumpen hängt in der Mitte.

12. VI. 12. Der Blutklumpen ist scharf begrenzt, nach oben schliesst sich ein schmaler Strang an, welcher dem Verlauf des Stichkanals entspricht.

14. VI. 12. Die Umgebung des Blutklumpens ist etwas verschleiert.

17. VI. 12. Die Mitte des Klumpens sieht weisslich aus. In der Umgebung finden sich netzförmige Trübungen.

20. VI. 12. Die Umgebung ist ganz getrübt.

26. VI. 12. Der Klumpen sieht weisslich aus. In der Umgebung spannen sich dicke Fäden aus, von der Blutscheibe ausgehend.

11. VII. 12. Temporalwärts wird es wieder etwas durchsichtig.

22. VII. 12. Der Blutklumpen ist zerfallen und unregelmässig geworden.

1. VIII. 12. Die Papille erscheint wieder, aber verschleiert. Vor derselben schweben zahlreiche Pünktchen.

27. VIII. 12. Bei fokaler Beleuchtung sieht man nur einige rote Flecken.

3. IX. 12. Keine roten Flecken mehr. Im Glaskörper befinden sich feine netzförmige Trübungen, besonders unten.

29. X. 12. Bei fokaler Beleuchtung sieht man eine querverlaufende glänzende Linie hinter der Linse. Im Glaskörper feine flockige Trübungen, besonders dichte im unteren Teil. Vor der Papille schweben viele Pünktchen und Wolken.

29. X. 12. Das Tier wird durch Verblutung getötet.

Anatomischer Befund: Der Hinterfläche der Linse haftet eine Schicht flockiger Masse an, welche ein Zerfallsprodukt der roten Blutkörperchen ist. Von der Einstichstelle aus tritt das neugebildete Bindegewebe ein wenig in den Glaskörper ein, bald teilt es sich in zwei Äste, von denen der eine sich nach der hinteren Fläche der Linse richtet, der andere nach dem Orbiculus ciliaris verläuft, wo er in die Zonula Zinnii übergeht. Von der Papille aus zieht der verdichtete Glaskörper nach der hinteren Fläche der Linse und umschliesst die roten Blutkörperchen, ihren Detritus und die grossen Wanderzellen. Im verdichteten Glaskörper an der Papille finden sich Fibroblasten und ganz spärlich grosse Wanderzellen, die letzteren geben Berlinerblaureaktion. An den Ciliarfortsätzen liegen einige Zellen mit stäbchenförmigen Kernen. Im unteren Teil findet sich eine umfangreiche Gliawucherung, welche die Retina überdeckt, aber in relativ dünner Schicht. Im oberen Teil ist dieselbe Veränderung zu finden. Grosse Wanderzellen haften an der Retina und der Gliawucherung an.

Bei diesem Falle war die Gliawucherung ziemlich umfangreich, aber nicht so dick. Das Blut ist zum grossen Teil verschwunden.

XIX. Kaninchen I. Rechtes Auge. Gross, von gelblichweisser Farbe (kein Albino).

Versuchsdauer: 141 Tage. (Hierzu Taf. XIX, Fig. 15.)

3. VI. 12. Blutinjektion in den Glaskörper. Das Blut erscheint in der Vorderkammer, die zur Hälfte damit angefüllt ist.

4. VI. 12. Die Cornea ist leicht diffus getrübt, ihre Vorderfläche ist gestichelt. Das Blut in der Vorderkammer restiert noch hier und da.

5. VI. 12. Die Trübung der Cornea ist verschwunden.

6. VI. 12. Die Blutgerinnsel in der Vorderkammer unten sehen weisslich aus.

8. VI. 12. Die Vorderkammer wird klar, eine weisse Blutflocke in der unteren Hälfte. Katarakt.

10. VI. 12. Die Vorderkammer ist wieder getrübt, leichte Iritis (Atropin).

14. VI. 12. Zahlreiche hintere Synechien.

17. VI. 12. Iritis lässt nach.

4. VII. 12. Die Blutgerinnsel am Pupillarrand sind spurlos verschwunden.

8. VII. 12. An der vorderen Fläche der Cornea eine gitterförmige circumscripte Trübung.

22. VII. 12. Totale Katarakt, viele hintere Synechien, eigentümliche Trübung der Cornea.

22. VII. 12. Das Tier wird durch Verblutung getötet.

Anatomischer Befund: Die Epithelschicht der Cornea hat ungleichmässige Dicke. Die Vorderkammer ist enorm tief, eine Folge der Rückwärtsverlagerung der Linse. Die Linse ist zum grossen Teil kataraktös, nasal unten tritt ein Teil derselben aus der hinteren Kapsel heraus. Die ganze Linse wird durch einen Bindegewebsstrang, welcher aus der Papille vorspringt, rückwärts gezogen. Die Papille und der Sehnerv treten durch den Zug des neugebildeten Bindegewebes auffallend weit in den Glaskörperraum vor, bis zur Nähe der Linse. Der Sehnerv ist weit in den Glaskörperraum hineingezerrt. Infolgedessen ist an der nasalen Seite der Papille die Retina dreieckig abgelöst; der Subretinalraum ist mit einer eiweissreichen Flüssigkeit erfüllt. Das an der Papille neugebildete Bindegewebe haftet zum grossen Teil an der hinteren Fläche der Linse an, ein kleinerer Teil verläuft unten an der Linse vorbei zum Orbiculus ciliaris. Die Retina verhält sich im oberen Teil ziemlich normal, aber hier und da finden sich ödematös geschwollene grosse Ganglienzellen. Die Veränderungen im unteren Teil der Retina sind mannigfaltig. Manchmal findet sich Glianeubildung an der Retina und eine Verwachsung der Retina mit der Hyaloidea, was das Anfangsstadium der Glianeubildung zu sein scheint. An andern Stellen sieht man eine Atrophie der äusseren Schicht, die Sehzellen sind verändert, und die äussere Körnerschicht ist sehr dünn geworden. Ausserdem sind viele eingewanderte Pigmentschollen in allen Schichten der Retina zu sehen. Diese Gliawucherung und Atrophie der äusseren Schicht finden sich zuweilen nebeneinander. An einer Stelle im unteren Abschnitt wird die Retina von neugebildetem Bindegewebe nach oben zurückgezogen, so dass sie viele tiefe Buchten bildet. Dieses Gliagewebe scheint oben mit dem an der Papille neugebildeten Bindegewebe in Verbindung zu stehen. An der Retina, besonders am neugebildeten Gliagewebe, liegen zahlreiche grosse Wanderzellen und ihr Detritus, einzelne isolierte Kerne. Stellenweise sind die grossen Wanderzellen in allen Schichten der Retina zu finden.

In der Nähe der Einstichstelle ist eine ziemlich umfangreiche Atrophie der Retina zu bemerken. Die Pigmentepithelzellen und Sehzellen sind meistens verschwunden, aber hier und da sind Pigmentschollen zu sehen. Die äussere Retina ist voll von Gliawucherung.

Die grossen Wanderzellen geben meistens Berlinerblaureaktion. An den Ciliarfortsätzen finden sich spärlich langkernige Wanderzellen.

Da bei diesem Falle der Druck bei der Injektion zu stark war, drang das Blut in die Vorderkammer, und weil die Katarakt auftrat, die auf eine Verletzung der hinteren Fläche der Linse zurückzuführen

ist, so war eine klinische Beobachtung des Glaskörperraums unmöglich. Anatomisch liess sich jedoch eine auffallende Veränderung des hinteren Teiles erkennen. Das an der Papille neugebildete Bindegewebe hat die Papille und den Sehnerven stark nach vorn gezogen. Ebenso wurde die Retina in ihrem unteren Teil von dem neugebildeten Gliagewebe, sowie von dem von der Einstichstelle ausgehenden Bindegewebe nach oben gezogen. Ausserdem war in der Retina eine Atrophie der äusseren Schicht und eine Gliawucherung zu bemerken.

XX. Kaninchen XV. Rechtes Auge. Klein, von schwarzer Farbe.

Versuchsdauer: 36 Tage (zwei Blutinjektionen). (Hierzu Taf. XIX, Fig. 16.)

17. IX. 12. Blutinjektion in den Glaskörper. Ein grosser Blutklumpen liegt in dem Glaskörper. Nur temporalwärts geht ein wenig Licht durch.

18. IX. 12. Die Papille sieht sehr verschleiert aus. Vor der Papille hängt ein kleiner Blutklumpen.

25. IX. 12. Temporal wird es durchsichtig, nasal auch ein wenig.

Blutinjektion in den Glaskörper. Äusserlich bemerkt man keine Veränderung.

27. IX. 12. Der Glaskörper ist ganz getrübt.

9. X. 12. Bei fokaler Beleuchtung sieht die Tiefe grau aus. Eine Blutlinie verläuft in senkrechter Richtung.

23. X. 12. In der Mitte laufen graue Linien und Blutlinien Ein weisses Bändchen läuft von oben nach unten, sich allmählich ausbreitend. Der Augenhintergrund ist sehr verschleiert.

23. XII. 12. Das Tier wird durch Verblutung getötet.

Anatomischer Befund: Ein Haufen von roten Blutkörperchen und ihr Detritus haftet an der hinteren Fläche der Linse, und von da breitet er sich nach oben nach der Einstichstelle aus und nach unten nach dem Orbiculus ciliaris. Eine grosse Blutmasse richtet sich von der Einstichstelle nach unten nasal, und dort, an der Retina, bildet sich ein grosser Blutklumpen. Die roten Blutkörperchen und ihr Detritus verteilen sich ausserdem hier und da im Glaskörperraum. Das an der Einstichstelle neugebildete Bindegewebe zieht hinter die Linse und umhüllt eine grosse Gruppe von grossen Wanderzellen. An der Papille springt neugebildetes Bindegewebe dreieckig vor und reicht bis zu dem an der Einstichstelle entstandenen Bindegewebe. Im bindegewebigen Netzwerk finden sich zahlreiche grosse Wanderzellen. An den Ciliarfortsätzen und dem Orbiculus ciliaris liegen zahlreiche rote Blutkörperchen, grosse Wanderzellen, welche einzelne Fortsätze haben, und ausgesprochen amöboide Zellen. Im unteren Teil der Retina sieht man hier und da eine Gliawucherung, welche der Retina parallel läuft oder eine Verwachsung der Retina mit der Hyaloidea verursacht und zuweilen durch ihre Schrumpfung die Retina in Falten legt. Bei diesem Gliawucherungsherd liegen immer Gruppen von grossen Wanderzellen Man kann oft bemerken, dass von einer Gruppe von grossen Wanderzellen aus eine Gliawucherung vorspringt, so dass man daran denken kann, dass das

Vorhandensein dieser Zellen in der Retina die eigentliche Ursache der Gliawucherung ist. An der Retina, da, wo die Gliawucherung fehlt, haftet eine Schicht von Blutkörperchen. An dem grossen Blutklumpen, welcher nasal unten liegt, ist die Retina seitlich abgetrennt, und aus der Chorioidea tritt ein schmales Bündel des neugebildeten Bindegewebes in den Blutklumpen ein. Der Inhalt des Klumpens besteht aus Fibrinnetzen, roten Blutkörperchen, sowie grossen Wanderzellen, und auch das neugebildete Bindegewebe und Gliagewebe aus der Retina verteilt sich in ihm.

Bei diesem Falle scheint das Auftreten von Bindegewebe in der Chorioidea auf einer Verletzung derselben zu beruhen. Aber bemerkenswert ist, dass zur Organisation des Blutklumpens ausser dem Bindegewebe noch Gliagewebe verwendet wird, welches aus der Retina stammt.

XXI. Kaninchen XII. Linkes Auge. Klein von schwarzer Farbe.

Versuchsdauer: 48 Tage (zwei Blutinjektionen).

29. VIII. 12. Blutinjektionen in den Glaskörper. Ein grosser Klumpen liegt in der Mitte, welcher auch bei fokaler Beleuchtung rötlich aussieht.

31. VIII. 12. Der Blutklumpen bedeckt die temporale Hälfte, die nasale sieht bei durchfallendem Licht tiefrot aus. Die Papille ist rot, verschleiert.

3. IX. 12. Bei fokaler Beleuchtung sieht der Blutklumpen weiss aus. Die Papille kann man noch sehen.

4. IX. 12. Die nasale Hälfte wird leicht dunkel.

9. IX. 12. Bei fokaler Beleuchtung sieht man ausser dem dicken Blutklumpen leichte allgemeine Trübung.

11. IX. 12. In der nasalen Hälfte liegen feine spindelförmige Trübungen.

18. IX. 12. Kein Licht mehr aus der Pupille.

25. IX. 12. Zweite Blutinjektion in den Glaskörper. Bei fokaler Beleuchtung sieht man oben eine blasige Vortreibung, sonst keine Veränderung.

28. IX. 12. Die Trübung in der Mitte sieht rötlich aus.

14. X. 12. Aus der Pupille kein rotes Licht.

16. X. 12. Das Tier wird durch Luftembolie getötet.

Anatomischer Befund: Eine Schicht von roten Blutkörperchen haftet an der hinteren Fläche der Linse, daneben und hinten ist noch eine flockige Masse, welche zerfallene rote Blutkörperchen und grosse Wanderzellen enthält. Von der Einstichstelle aus tritt das neugebildete Bindegewebe nach vorn in den Glaskörperraum ein und endet stumpf; es geht auch in den verdichteten Glaskörper über, bis zum Orbiculus ciliaris. An der Übergangsstelle finden sich zahlreiche rundliche grosse Wanderzellen und amöbenähnliche Zellen, welche sich bis zu den Ciliarfortsätzen verfolgen lassen.

An der Retina haftet ziemlich überall eine Schicht des verdichteten Glaskörpers an, worin zahlreiche rote Blutkörperchen und hier und da Gruppen von grossen Wanderzellen lagern. Die letzteren finden sich auffallenderweise an der Ora serrata. In der Retina, besonders in der Ganglienzellenschicht und inneren retikulären Schicht, ganz selten in der Zwischen-

körnerschicht, sieht man amöboide Zellen mit verschiedenen Fortsätzen, besonders durch ihre Berlinerblaureaktion auffallend. An einigen Stellen der Retina haftet eine wolkig-flockige Masse im Glaskörperraum; hier ist die Retina etwas nach vorn gezogen, als ob sie von dem verdichteten Glaskörper in die flockige Masse hineingezogen würde. In der flockigen Masse und ihrer bandartigen Verbindung mit der Retina liegen zahlreiche rote Blutkörperchen. Ausser diesen flockigen Massen ist der Glaskörper verflüssigt und abgeflossen. Die Papille ist pilzförmig angeschwollen und vorgetrieben, als ob sie durch den Zug des neugebildeten Bindegewebes diese Veränderung erlitten hätte.

Bei diesem Falle sind amöbenähnliche Zellen in der Retina gefunden worden mit auffallender Berlinerblaureaktion. Ähnliche Zellen, welche aus den Ciliarfortsätzen stammen, sind auch an der Grenze von neugebildetem Bindegewebe und verdichtetem Glaskörper zu finden.

XXII. Kaninchen XII. Rechtes Auge. Klein, von schwarzer Farbe. Versuchsdauer: 48 Tage (drei Blutinjektionen). (Hierzu Taf. XIX, Fig. 18.)

29. VIII. 12. Blutinjektion in den Glaskörper. In der Mitte ist der Glaskörper durchsichtig. Die Blutmasse liegt nasal und hinten.

31. VIII. 12. Bei fokaler Beleuchtung sieht man in der Mitte des Glaskörpers eine stehende rote Säule, welche weiss eingesäumt ist. Bei durchfallendem Licht sieht man ausserdem in der unteren Hälfte eine leichte Trübung. Die obere Hälfte sieht tiefrot aus. Die Papille ist sichtbar.

3. IX. 12. Eine Stelle der Blutsäule ist weisslich verändert. Es sind viele staubförmige Trübungen vorhanden.

10. IX. 12. Die Trübungen haben sich vermehrt.

Zweite Blutinjektion in den Glaskörper. Die dicke Trübung wird rötlich.

11. IX. 12. Temporalwärts bleibt der Glaskörper noch durchsichtig, aber einige wenige kleine Trübungen sind doch vorhanden.

14. IX. 12. Aus der Pupille kein rotes Licht.

17. IX. 12. Dritte Blutinjektion in den Glaskörper. Keine sichtbare Veränderung.

28. IX. 12. Die Trübung wird immer dicker.

16. X. 12. Temporal oben und nasal oben wird es durchsichtig.

Die Trübung sieht im allgemeinen weiss aus, aber hier und da restieren noch rote Flecken. Bei durchfallendem Licht sieht man im Glaskörper eine dreieckige Trübung, deren Spitze sich nach oben, nach der Einstichstelle zu, richtet und sich dann wieder ausbreitet. Die Papille wird von der Trübung bedeckt, aber beide Markflügel erscheinen deutlich. Oberhalb der Papille sieht man eine der Einstichstellen, weiss mit einem unregelmässigen Rand.

Das Tier wird durch Luftembolie getötet.

Anatomischer Befund: Hinter der Linse findet sich eine Schicht von roten Blutkörperchen und ihrem Detritus, mit grossen körnigen Wanderzellen; diese Schicht breitet sich nach oben und unten aus, bis zum Orbi-

culus ciliaris und zum vorderen Teil der Retina. Sonst ist der Glaskörper verflüssigt und abgeflossen. Das an der Einstichstelle neugebildete Bindegewebe reicht etwa bis zum hinteren Pol der Linse und umschliesst Gruppen von grossen körnigen Wanderzellen. Der von der Einstichstelle ausgehende Bindegewebsstrang sendet nach vorn einen Zug, welcher nach dem Orbiculus ciliaris hin geht und stumpf endigt. An den Ciliarfortsätzen sind amöboide Zellen zu finden. An der Retina sieht man hier und da Gruppen von grossen körnigen Zellen und Kerne, als Zerfallsprodukte der letzteren. Geringer wie in andern Fällen ist die Gliawucherung an der Retina. In der inneren Schicht der Retina liegen nur wenig amöboide Zellen mit Berlinerblaureaktion. Im unteren Teil des Glaskörpers, von der Retina ein wenig entfernt, findet sich eine grosse Kugel von homogener Masse, die von grossen körnigen Zellen umhüllt wird. Die Papille ist leicht vorgetrieben; in der Excavation ist das Bindegewebe stark neu entwickelt, und in seinem Netzwerk liegen enorm viele grosse und mittelgrosse körnige Wanderzellen mit Berlinerblaureaktion.

An einer Stelle der Gliawucherung liegen einzelne sich nach van Gieson rot färbende Bindegewebsfasern, die anscheinend von der Chorioidea ausgehen und durch eine Verletzung mit der Nadel hervorgerufen sind.

Bei diesem Falle ist die Bindegewebsneubildung an der Papille auffallend stark, und in ihrem Netzwerke liegen zahlreiche Wanderzellen. Eine grosse Kugel an der Retina, im unteren Teil des Glaskörpers, scheint ein zerfallener Blutklumpen zu sein, welcher im verflüssigten Glaskörper nach unten gesunken ist. Das von einer der Einstichstellen ausgehende Bindegewebe ist fast bis zur Mitte des Glaskörpers zu verfolgen.

XXIII. Kaninchen XI. Linkes Auge. Klein, von grauer Farbe.

Versuchsdauer: 63 Tage (vier Blutinjektionen). (Hierzu Taf. XX, Fig. 19 bis 22.)

29. VIII. 12. Blutinjektion in den Glaskörper. Zwei Blutklumpen in der Mitte.

31. VIII. 12. Ein grosses leiterförmiges Blutgerinnsel liegt in der Mitte, die Papille ist verdeckt.

3. IX. 12. Temporal oben und nasal oben ist der Glaskörper durchsichtig, aber das ophthalmoskopische Bild ein wenig verschleiert.

10. IX. 12. Aus der Pupille kein rotes Licht.

Zweite Blutinjektion in den Glaskörper. Keine besondere Veränderung.

17. IX. 12. Dritte Blutinjektion. Keine Veränderung.

23. IX. 12. Bei fokaler Beleuchtung sieht die Trübung weisslich aus, mit roten Flecken

25. IX. 12. Vierte Blutinjektion. Ohne Veränderung.

3. X. 12. Die Trübung ist in der Mitte sehr dick; diese entspricht dem Blutklumpen. Sonst ist diffuse dünne Trübung vorhanden.

14. X. 12. Nasal und unten wird es durchsichtig.

29. X. 12. Eine säulenförmige Trübung verläuft in senkrechter Richtung, nach oben sich ausbreitend, nach der Einstichstelle, nach unten wird sie allmählich dünner.

30. X. 12. Nasal und temporal ist es durchsichtig, nur die untere Hälfte der Papille ist sichtbar.

31. X. 12. Das Tier wird durch Verblutung getötet.

Anatomischer Befund: Kein Blutklumpen sichtbar, hinter der Linse, besonders unten, wenig rote Blutkörperchen und ihr Detritus, sonst ist der Glaskörperraum von einer wolkigen Masse erfüllt. Die Papille tritt etwas in den Glaskörperraum vor, und zwar infolge des Zuges des neugebildeten Bindegewebes, welches allmählich zu einem Bündel wird und in das von der Einstichstelle aus gebildete Bindegewebe übergeht. Die Bindegewebsentwicklung verbreitet sich von der Papille aus in der Ebene der Retina; durch seine Schrumpfung wird die Retina verzogen und bildet grosse Falten. Im oberen Teil sind mehrere Einstichstellen, von denen aus in den Glaskörperraum grosse Bindegewebsbündel eintreten, nach der Hinterfläche der Linse zu. Ein Bündel verläuft von da vorwärts nach dem Orbiculus ciliaris und zieht ihn in den Glaskörperraum vor. Der obere Teil der Retina ist dreieckig abgelöst und bildet viele Falten, der subretinale Raum enthält eine flockige Masse, die Retina ist atrophisch. Im unteren Teil der Retina ist hier und da Faltenbildung zu sehen. Der verdichtete Glaskörper haftet an der Retina fest und ist mit ihr verwachsen. An diesen Stellen findet man auch Gliawucherung. Die wolkige Masse im Glaskörper wird nach der Retina zu allmählich schmäler und haftet schliesslich an ihr fest, wodurch eine Faltenbildung derselben entsteht. Die Gliawucherung ist oft ziemlich stark und mit Bindegewebsfasern untermischt, deren Ursprung sich oft nicht erkennen lässt. Im nasalen unteren Teil springt die Retina dreieckig vor und ist gefaltet, an dieser Stelle entspringt ein Bindegewebsbündel aus der Chorioidea, geht durch die gefaltete Retina in das von der Einstichstelle kommende Bindegewebe über, welches von Gliagewebe umhüllt ist. Unter dem Einfluss dieser vorspringenden Falte entstehen in der Retina zwei lange Falten, von denen die eine nach temporal unten, die andere nach oben verläuft. Unterhalb der Papille zeigt die Retina an einer Stelle eine starke Atrophie der äusseren Schichten. Die Retina ist auch sonst ausgedehnt atrophisch verändert. Im unteren Teil ist die Retina hier und da leicht abgelöst, der subretinale Raum enthält eine flockige Masse und pigmentierte oder nichtpigmentierte grosse Zellen. An der inneren Fläche der Retina haften noch rote Blutkörperchen, ihr Detritus und grosse körnige Wanderzellen. In der unteren Ora serrata ist die Retina etwas gekrümmt und verdickt, an dieser Stelle sind die Pigmentepithelzellen gewuchert und in die Retina eingewandert. Die Ciliarfortsätze enthalten hier und da grosse Blasen mit flockiger Masse.

Bei diesem Falle ist die Retina an der Papille durch den Zug des neugebildeten Bindegewebes in grosse Falten gelegt. Durch starke Bindegewebsentwicklung an den Einstichstellen ist die Retina lokal abgelöst. Ein Zug des Bindegewebes verläuft nach dem Orbiculus

ciliaris und zieht ihn in den Glaskörperraum hinein. In der Ebene der Retina entwickeltes Gliagewebe, selten Bindegewebe, wahrscheinlich aber auch verdichteter Glaskörper, ziehen die Retina zusammen, bilden Falten und eine leichte Ablösung. Die im nasal-unteren Teil liegende dreieckige Falte der Retina und der sie durchziehende Bindegewebsstrang sind wahrscheinlich die Folge einer künstlichen Läsion, aber bemerkenswert ist, dass dadurch in der Retina zwei lange Falten entstanden sind, und dass der neugebildete Bindegewebsstrang von Gliagewebe umhüllt ist, das aus der Retina stammt.

XXIV. Kaninchen XI. Rechtes Auge. Klein, von grauer Farbe.

Versuchsdauer: 63 Tage. (Drei Blutinjektionen.) (Hierzu Taf. XIX, Fig. 17.)

29. VIII. 12. Blutinjektionen in den Glaskörper. Ein Blutklumpen liegt oben und ein anderer nasalwärts.

31. VIII. 12. Der durchsichtige Teil sieht tiefrot aus.

1. IX. 12. Der durchsichtige Teil ist etwas getrübt.

4. IX. 12. Oben und temporal bleibt der Glaskörper noch durchsichtig, aber leicht getrübt. Es scheint, dass vom Blutklumpen temporalwärts strahlenförmige feine Trübungen ausgehen.

9. IX. 12. Aus der Pupille kein rotes Licht mehr.

10. IX. 12. Zweite Blutinjektion. Keine Veränderung.

17. IX. 12. Dritte Blutinjektion. Keine Veränderung.

25. IX. 12. Oben nasal ist es ein wenig durchsichtig.

3. X. 12. Bei fokaler Beleuchtung sieht die Trübung weisslich aus, mit einigen Blutlinien.

30. X. 12. Temporal und nasal oben geht Licht durch, scharf begrenzt. Die Papille wird von der Trübung bedeckt, nur die Markflügel sind zu sehen.

31. X. 12. Das Tier wird durch Verblutung getötet.

Anatomischer Befund: Kein Blutklumpen mehr, aber noch rote Blutkörperchen und ihr Detritus im vorderen Teil des Glaskörpers. Von der Einstichstelle aus verläuft neugebildetes Bindegewebe mit Gruppen von roten Blutkörperchen und grossen Wanderzellen nach unten, teils hinter die Linse, teils nach unten hinten bis zur Retina, wo anscheinend eine Läsion stattgefunden hat. An dieser Stelle ist die Retina in ihrer ganzen Breite atrophiert und von grossen Wanderzellen und gewanderten Pigmentschollen durchsetzt, die Chorioidea dagegen ist verdickt. Das von der Retina aus gewucherte Gliagewebe umhüllt bis auf weite Strecken den Bindegewebsstrang. Am unteren Teil der Ora serrata ist die Retina faltig und verdickt. Die Glaslamelle der Chorioidea zeigt in der Gegend der Ora serrata stellenweise kugelige Verdickungen, so dass die Pigmentepithelschicht hier vorgeschoben ist. In der Retina finden sich eingewanderte Pigmentschollen.

Sonst ist die Retina normal. An ihrer unteren Fläche sind hier und da relativ wenig grosse Wanderzellen und ihre Kerne zu finden. Zellen im Bindegewebsnetzwerk der Papille sind spärlich vorhanden.

In diesem Falle zeigt die Retina unten einen breiten, atrophischen

Herd, welcher dem an der Einstichstelle ähnlich ist; von dieser Stelle aus verläuft nach oben ein Gliagewebsstrang, sowie ein neugebildeter Bindegewebsstrang aus der Einstichstelle, welche beide ineinander übergehen. Diese Stelle scheint ein Verletzungsprodukt zu sein. In der Ora serrata findet sich eine stellenweise kugelige Verdickung der Glaslamelle der Chorioidea und eine Pigmentatrophie der Retina.

XXV. Kaninchen VIII. Linkes Auge. Mittelgross, von gelbbrauner Farbe.

Versuchsdauer: 99 Tage. (Zwei Blutinjektionen.) (Hierzu Taf. XX bis XXII, Fig. 23—26.)

25. VII. 12. Iridektomie nach oben.

12. VIII. 12. Die Wunde verheilt glatt. Eine kleine circumscripte Trübung im oberen Teil der Linse.

14. VIII. 12. Blutinjektion in den Glaskörper. Ein grosser unregelmässiger Blutklumpen im Glaskörper.

16. VIII. 12. Die Umgebung ist etwas getrübt.

17. VIII. 12. Die Mitte des Blutklumpens ist etwas weisslich. Licht geht nicht durch die Papille.

22. VIII. 12. Zweite Blutinjektion. Keine Veränderung.

23. VIII. 12. Temporalwärts ist der Glaskörper nur wenig durchsichtig.

31. VIII. 13. Nasalwärts ist der Glaskörper auch nur wenig durchsichtig.

2. IX. 12. Die Trübung in der Mitte ist dicht, einige Blutflecke.

9. IX. 12. Oben, temporal und nasal geht Licht durch. Die Grenze der Trübung ist scharf.

23. IX. 12. Die Trübung ist fächerförmig; temporal oben und nasal oben ist der Glaskörper durchsichtig.

8. X. 12. Die Trübung wird allmählich schmal, so dass sie nach und nach säulenähnlich wird.

12. X. 12. In der Gegend der Papille erscheinen quer und senkrecht verlaufende weisse Stränge, wie bei der sog. Retinitis proliferans.

29. X. 12. In der Mitte des Glaskörpers läuft eine säulenförmige Trübung in senkrechter Richtung, deren oberes Ende nach der Einstichstelle hinzieht, und deren unteres Ende immer dünner wird und schliesslich verschwindet. Sonst ist der Glaskörper klar. Bei durchfallendem Licht sieht man den oberen Rand der Linse. In der Gegend der Papille findet sich eine runde, dicke Säule (*a*), welche nach oben und etwas nasal gelegen ist und endlich von einem starken Strang (*d*) bedeckt wird, welcher von der Einstichstelle aus nach unten an der hinteren Fläche der Linse vorbeizieht. In der oberen Hälfte der Säule ist eine silberweisse Furche (*b*) zu sehen, und in der Umgebung der Furche sind feine rote Ästchen zu finden, wie kleine Gefässchen. Am hinteren Ende der Säule ist die Retina dunkel. Von der Gegend des vorderen Endes der Säule aus breiten sich die Markflügel (*c*) beiderseits aus, sie scheinen etwas gefaltet und vorgetrieben zu sein, durch den Zug des davor liegenden Strangs. Die Säule, der Strang

und die Markflügel sehen alle weisslich und etwas glänzend aus (ophthalmoskopisch).

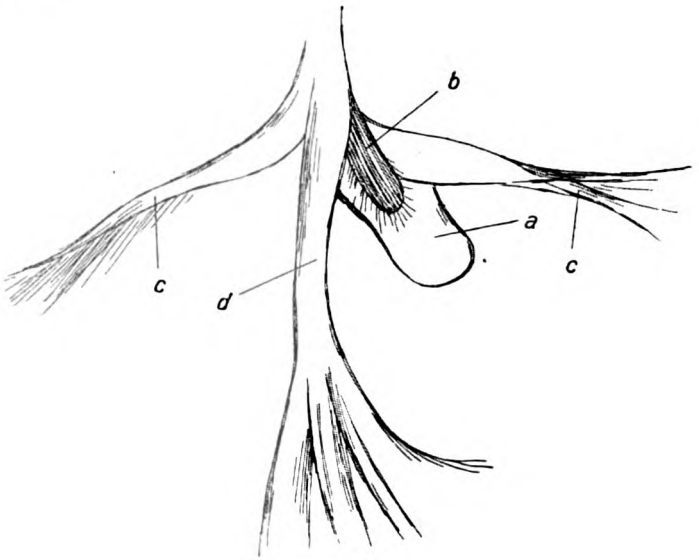

Fig. 1.

1. XI. 12. Das Tier wird durch Verblutung getötet.

Anatomischer Befund: Rote Blutkörperchen und ihr Detritus liegen nur in geringer Menge hinter der Linse. Die Papille und der Sehnerv (*a*) sind stark nach vorn oben in den Glaskörper vorgetrieben. Das am Zentralgefässkanal neugebildete Bindegewebe (*b*) erscheint an der unteren Fläche des Sehnerven im Glaskörperraum und verläuft nach vorn, teils nach dem an der Einstichstelle gebildeten Bindegewebe zu, teils hinter die Linse. Im Netzwerk des Bindegewebes am Zentralgefässkanal liegen zahlreiche Lymphocyten. Das an der Einstichstelle neugebildete Bindegewebe (*d*) zieht teils nach der Papille, teils hinter die Linse. Das Bindegewebsbündel enthält Gruppen von grossen körnigen Wanderzellen. Die Retina an der Papille wird durch deren Vortreibung ebenfalls vorgezogen und bedeckt den Sehnerven mit einer atrophischen dünnen Schicht, ohne dass Netzhautablösung zu finden ist. Die Retina ist im allgemeinen gut erhalten, sogar am Sehnerven enthält sie noch Sehzellen. Die Markflügel (*c*) sind vorgetrieben und bilden eine Falte in der Retina, ohne dass ein subretinaler Raum vorhanden wäre. Die markhaltigen Fasern sind in der Retina hier und da atrophiert und bilden Hohlräume. Im unteren Teil der Retina findet sich eine ausgedehnte Gliawucherung. Die Retina bildet zahlreiche Falten und Buchten. Das neugebildete Gliagewebe überdeckt diese Stelle flach. In der Mitte dieser Stelle springt das Gliagewebe trichterförmig vor und zieht hinter die Linse, wo es in den verdichteten Glaskörper und das neugebildete Bindegewebe übergeht. Grosse Wanderzellen sind überall im neugebildeten Gliagewebe zu finden.

An der inneren Fläche der Retina haften spärlich hier und da isolierte oder gruppierte grosse Wanderzellen und ihre Kerne. An den Ciliarfortsätzen liegen wenig amöbenähnliche Zellen.

Bei diesem Falle konnte man schon ophthalmoskopisch in der Gegend der Papille neugebildete Stränge beobachten, die nichts anderes waren, als der vorgetriebene Sehnerv, das neugebildete Bindegewebe und die vorgetriebenen Markflügel. Die Papille und der Sehnerv waren durch den Zug des neugebildeten Bindegewebes stark nach vorn getreten. Das im unteren Teil der Retina entwickelte Gliagewebe verlief in dreieckiger Form weit in den Glaskörperraum hinein.

XXVI. Kaninchen VIII. Rechtes Auge. Mittelgross, von gelbbrauner Farbe.

Versuchsdauer: 99 Tage (vier Blutinjektionen).

25. VII. 12. Blutinjektion in den Glaskörper nach Punktion der Vorderkammer. Wegen der Verengerung der Pupille ist der Zustand im Glaskörper nicht klar ersichtlich.

26. VII. 12. Ein grosser Blutklumpen hängt in der Mitte. Die Peripherie ist durchsichtig.

1. VIII. 12. Temporal und nasal ist der Glaskörper durchsichtig, aber es sind feine Trübungen vorhanden.

Zweite Blutinjektion (nach Punktion der Vorderkammer).

6. VIII. 12. Das Blutgerinnsel liegt in der Mitte als rötlichweisse Membran. Aus der Pupille kein rotes Licht.

14. VIII. 12. Dritte Blutinjektion. Keine Veränderung.

22. VIII. 12. Vierte Blutinjektion. Keine Veränderung.

31. VIII. 12. Oben ist der Glaskörper ein wenig durchsichtig.

1. XI. 12. Die Trübung ist in der Mitte dick. Oben, temporal oben und nasal oben geht Licht durch.

1. XI. 12. Das Tier wird durch Verblutung getötet.

Anatomischer Befund: Hinter der Linse findet sich eine Schicht der fibrinösen Membran, dabei wird eine grosse Gruppe von grossen Wanderzellen von Bindegewebe umhüllt. Das Bindegewebe lässt sich bis zur Einstichstelle verfolgen. Die Papille und der Sehnerv werden nach vorn gezogen und reichen bis in die Nähe der Linse. Die ganze Retina ist abgelöst und zieht sich bis zur Linse hin, ebenso die Papille. Die Retina ist in eine gliöse Membran verwandelt. Der grosse subretinale Raum enthält eiweissreiche Flüssigkeit, Fibrin und zahlreiche rote Blutkörperchen. Die Pigmentepithelschicht ist hier und da verdickt, und daneben finden sich grosse Wanderzellen und Gruppen von roten Blutkörperchen und ihrem Detritus. An den Ciliarfortsätzen sind amöboide Zellen zu finden. Im Ciliarkörper sieht man hier und da grosse Blasen.

Bei diesem Falle war die Bindegewebsneubildung sehr stark, so dass die Papille und der Sehnerv nach der hinter der Linse neugebildeten Bindegewebsmembran hingezogen wurden, infolgedessen

wurde die Retina total abgelöst. Wegen des Vorhandenseins zahlreicher roter Blutkörperchen in der subretinalen Flüssigkeit ist es nicht ganz ausgeschlossen, dass die eine oder andere Blutinjektion primär teilweise in den Subretinalraum erfolgt ist.

XXVII. Kaninchen VII. Linkes Auge. Mittelgross, von grauer Farbe. Versuchsdauer: 91 Tage (zwei Blutinjektionen).

18. VII. 12. Blutinjektion in den Glaskörper.

19. VII. 12. Zwei Blutklumpen liegen im Glaskörper, der kleinere vorn, der grössere tief unten, die Peripherie ist durchsichtig.

22. VII. 12. Der Klumpen ist ganz undurchsichtig, nur nasalwärts ist eine feine netzartige Trübung vorhanden.

25. VII. 12. Aus der Pupille kein rotes Licht.

29. VII. 12. Von dem Blutklumpen gehen temporal drei weisse Streifen aus. Temporal ist der Glaskörper nur ein wenig durchsichtig.

1. VIII. 12. Zweite Blutinjektion. Keine auffallende Veränderung.

6. VIII. 12. Der Blutklumpen sieht hier und da weisslich aus. Nasal oben wird der Glaskörper durchsichtig.

9. IX. 12. Die Papille erscheint ganz verschleiert.

30. IX. 12. Oben wird der Glaskörper weiter klar.

12. X. 12. Die Trübung hat im unteren Abschnitt Dreiecksform. Das Zentrum der Papille ist von einer flockigen Masse bedeckt. Ausserdem schwebt vor derselben eine zweite, erheblich grössere Flocke.

17. X. 12. Temporalwärts ist der Glaskörper bedeutend durchsichtiger geworden.

17. X. 12. Das Tier wird durch Verblutung getötet.

Anatomischer Befund: Im vorderen Teil des Glaskörperraums findet sich noch ein Haufen von roten Blutkörperchen mit ihrem Detritus, und hier und da Gruppen von grossen Wanderzellen sowie einige homogene Schollen im Glaskörper, an denen grosse Zellen festhaften. An der Limitans interna der Retina sieht man hier und da eine Schicht von gewucherter Glia, aber es fehlen die in den früheren Versuchen beobachteten parallel angeordneten mächtigen Fasern, man sieht nur eine netzförmige Auflagerung. An der inneren Fläche der Retina haften zerstreut grosse Wanderzellen und einzelne isolierte Kerne von solchen. Im unteren Teil der Retina findet sich eine kleine Stelle, wo die Pigmentepithelien stark gewuchert und in die Retina, entlang den verdickten Stützfasern, eingewandert sind. Im gewucherten Bindegewebsnetzwerk der Papille liegen viele verschiedene Zellformen, welche Berlinerblaureaktion geben. Das an der Einstichstelle neugebildete Bindegewebe bleibt auf diese beschränkt. An den Ciliarfortsätzen sind amöboide Zellen zu finden.

Bei diesem Falle ist das neugebildete Bindegewebe an der Einstichstelle nicht in den Glaskörperraum getreten; von der Blutmasse ist noch viel im Glaskörper zurückgeblieben. Im Bindegewebsnetzwerk

der Papille liegen relativ zahlreiche Zellformen, welche zerfallenes Blut enthalten.

XXVIII. Kaninchen VII. Rechtes Auge. Mittelgross, von grauer Farbe. Versuchsdauer: 91 Tage (drei Blutinjektionen). (Hierzu Taf. XXI, Fig. 27.)

18. VII. 12. Blutinjektion in den Glaskörper. In der Mitte eine Blutsäule, ausserdem nasalwärts ein grosser Blutklumpen.

22. VII. 12. Eine grosse Trübung liegt in der Mitte des Glaskörpers, nur in der Peripherie ist derselbe durchsichtig.

25. VII. 12. Nur nasalwärts ist der Glaskörper durchsichtig.

Zweite Blutinjektion. Keine Veränderung.

29. VII. 12. In der Mitte liegt eine säulenförmige, dichte Trübung, deren Peripherie eine netzartige Trübung zeigt. Nur temporalwärts geht Licht durch.

1. VIII. 12. Dritte Blutinjektion. Oben sieht man einige Luftblasen.

2. VIII. 12. Keine Luftblasen mehr. Alles sieht wie früher aus.

6. VIII. 12. Oben wird es allmählich durchsichtig. Die Papille ist erkennbar.

12. VIII. 12. Bei fokaler Beleuchtung sieht man eine fächerförmige etwas rötliche Trübung, deren oberes Ende sich verschmälert. Diese Trübung wird klarer bei durchfallendem Licht. An der Papille springt nach vorn ein Strang vor, welcher die grosse dicke Trübung im Glaskörper erreicht. Er zeigt eine parallaktische Verschiebung.

23. VIII. 12. Die Papille ist nur unklar zu erkennen, weil sich die Trübung in ihrer Lage verändert hat.

2. IX. 12. Die dreieckige grosse dicke Trübung sitzt vorn unten, der Strang spannt sich von der Mitte der Papille bis zur Spitze der dreieckigen Trübung aus.

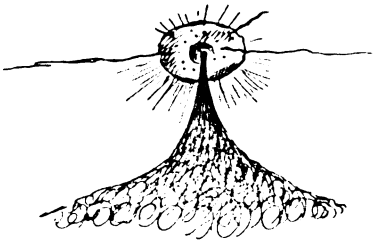

Fig. 2.

5. IX. 12. Das Bild wird wieder deutlicher.

23. IX. 12. Die Trübung wird immer kleiner. Zahlreiche punktförmige Trübungen im Glaskörper.

12. X. 12. Das Bändchen wird etwas schmäler. Oben sieht man eine der drei Einstichstellen, welche einen weissen Fleck zeigt und von Pigment umsäumt ist.

17. X. 12. Die dreieckige Trübung ist noch zu sehen; ihr unterer Teil wird allmählich dünner. Das schmale lange Bändchen spannt sich aus wie eine Arteria hyaloidea persistens. Sonst ist der Glaskörper ziemlich klar, temporalwärts aber liegen punktförmige Trübungen. Vor der Papille schweben ebenfalls punktförmige Trübungen.

17. X. 12. Das Tier wird durch Verblutung getötet.

Anatomischer Befund: Die Blutmasse ist noch in beträchtlicher Menge im vorderen Teil des Glaskörpers vorhanden. Hier finden sich relativ grosse Klumpen einer feinen flockigen, amorphen Masse. Um

diese Klumpen sind Wanderzellen gruppiert, die teilweise keine Berlinerblaureaktion geben. Hier und da finden sich enorm vergrösserte Wanderzellen, andere beginnen zu zerfallen, so dass ihre Kerne isoliert zu finden sind. Im Bindegewebsnetzwerk der Papille liegen verschiedene Zellformen. Die Berlinerblaufärbung ist bis in den extrabulbären Teil des Sehnerven hinein zu beobachten.

Im Zentrum der Papille springt ein bindegewebiger schmaler Fortsatz vor und erreicht die noch vorhandene Blutmasse. Der Strang besteht aus bindegewebigen Fasern und in seinem Verlauf enthält er Gruppen von Fibroblasten. An der Retina und in der Nähe derselben liegen in Gruppen zahlreiche grosse Wanderzellen. Die Auflagerung des neugebildeten Gliagewebes auf der Retina findet sich besonders im unteren Teil. In der Ganglienzellenschicht und inneren retikulären Schicht, selten in der inneren Körnerschicht, finden sich rundliche Hohlräume. Das an der Einstichstelle neugebildete Bindegewebe bleibt auf diese beschränkt. Zwischen den zwei Einstichstellen an der inneren Fläche der Retina spannt sich ganz flach neugebildetes Bindegewebe aus. An den Ciliarfortsätzen liegen amöboide Zellen, welche deutliche Berlinerblaureaktion geben.

Bei diesem Falle liess sich das an der Papille entwickelte lange Bindegewebsbändchen, einer Arteria hyaloidea persistens gleichend, sehr gut ophthalmoskopisch beobachten.

XXIX. Kaninchen XVII. Linkes Auge. Gross, von grauer Farbe.

Versuchsdauer: 48 Tage (einmalige Absaugung des Glaskörpers).

25. IX. 12. Blutinjektion in den Glaskörper. Ein grosser Blutklumpen liegt temporal.

27. IX. 12. Nur nasalwärts ist der Glaskörper durchsichtig.

30. IX. 12. Aus der Pupille kein rotes Licht.

3. X. 12. Bei fokaler Beleuchtung sieht der Glaskörper oben rötlichweiss und unten hellgrau aus. Viele weisse Streifen verlaufen hier.

11. X. 12. Bei fokaler Beleuchtung sieht man eine breite weisse Trübung, worauf viele weisse Streifen sich kreuzend verlaufen.

Absaugung des Inhaltes des Glaskörperraums von oben (16 Tage nach der Einspritzung). Man erhält 0,4 ccm einer dünnen strohgelben, getrübten Flüssigkeit.

Nach der Operation sieht man im Glaskörperraum zentral eine grosse Blutmasse, deren Rand von einer weissen alten Trübung unregelmässig bedeckt ist. Die Flüssigkeit enthält normale und zerfallene rote Blutkörperchen, wenig Lymphocyten und grosse Rundzellen.

13. X. 12. Das wieder hervortretende Blut sieht in der Mitte tiefrot aus. Die Trübung in seiner Umgebung wird dicker und kreideweiss.

23. X. 12. Oben und hinten hat sich Katarakt gebildet.

26. X. 12. Die Blutmasse bleibt nasal oben sichelförmig.

12. XI. 12. Die Linse ist ganz getrübt.

Das Tier wird durch Verblutung getötet.

Anatomischer Befund: Der Glaskörper fehlt zum grossen Teil, nur oben und unten restiert noch ein wenig. In der faserigen Gerüstsubstanz

des Glaskörpers ist eine eiweissreiche Masse eingelagert. Zahlreiche rote Blutkörperchen liegen zerstreut in der Gerüstsubstanz. Der andere Teil des Glaskörperraums ist von einer flockigen Masse erfüllt. Die Retina ist im unteren Teil breit abgelöst. Der subretinale Raum ist mit einer flockigen, dickgeronnenen Masse angefüllt. Oberhalb der Papille findet sich auch eine kleine Ablösung. Die abgelöste Retina ist atrophisch verändert. Hinter der Linse findet sich ein Haufen roter Blutkörperchen, zu denen sich von der Einstichstelle aus neugebildetes Bindegewebe hinzieht. In seinem Verlauf vereinigt es sich mit dem von der Papille herkommenden Bindegewebe. In beiden Bindegewebsbündeln sind zahlreiche rote Blutkörperchen enthalten. Im Bindegewebsnetzwerk der Papille liegen grosse Wanderzellen und rote Blutkörperchen. Die hintere Kapsel der Linse ist abgerissen; eine kataraktöse Veränderung ist besonders im hinteren Teil zu sehen. Ein Haufen roter Blutkörperchen findet sich in der Linse, welche durch neugebildete Bindegewebszüge nach unten gezogen wird. An den Ciliarfortsätzen haben sich mehrere grosse Blasen gebildet, auch amöboide Zellen sind hier zu finden. Wegen der Anlagerung eiweissreicher Flüssigkeit an die Retina sind hier weder Zellen, noch Blutbestandteile auf der Limitans interna zu sehen.

Bei diesem Falle wurde ein grosser Teil des Glaskörpers abgesaugt, und der entstandene Hohlraum füllte sich mit einer eiweissreichen Flüssigkeit an. Die abgesaugte Flüssigkeit war noch getrübt und enthielt wenig Blutbestandteile und Wanderzellen. Die Katarakt ist auf eine Verletzung zurückzuführen.

XXX. Kaninchen XVII. Rechtes Auge. Gross, von grauer Farbe. Versuchsdauer: 48 Tage (einmalige Absaugung des Glaskörpers).

25. IX. 12. Blutinjektion in den Glaskörper.

26. IX. 12. In der Mitte liegen Blutklumpen und streifige Gebilde.

27. IX. 12. Nasal und unten ist der Glaskörper dunkel; temporal, und oben leuchtet derselbe tiefrot auf.

30. IX. 12. Aus der Pupille kein rotes Licht.

24. X. 12. In der Tiefe sieht der Glaskörper diffus getrübt aus.

Absaugung des Inhaltes des Glaskörpers von oben (29 Tage nach der Einspritzung). Man erhält 0,3 ccm einer dünnen sirupartigen ganz wenig getrübten, farblosen Flüssigkeit. Das Sediment der Flüssigkeit enthält nur spärlich Lymphocyten und grosse Zellen. Die Flüssigkeit über dem Sediment reagiert alkalisch, keine Eiweiss- und Biuretreaktion. Nach der Operation sieht der Glaskörper bei fokaler Beleuchtung temporal oben glänzend aus, bei durchfallendem Licht ist er halb durchsichtig.

25. X. 12. Temporal oben wird der Glaskörper wieder undurchsichtig.

26. X. 12. Temporal oben ist eine dichte Trübung zu sehen.

27. X. 12. Nasal oben beginnende Katarakt.

11. XI. 12. Die hintere Schicht der Linse ist ganz getrübt.

12. XI. 12. Das Tier wird durch Verblutung getötet.

Anatomischer Befund: Der Glaskörper ist nur oben und ganz wenig nach unten vorhanden, sonst ist der Raum durch eine flockige Masse ersetzt. Hinter der Linse liegt ein Haufen roter Blutkörperchen und ihr De-

tritus. Von der Einstichstelle aus zieht bis hierher ein neugebildeter Bindegewebsstrang, ein zweiter von der Papille aus, wodurch dieselbe nach vorn gezogen wird. Die hintere Kapsel der Linse ist zerrissen, und die Rindenmassen derselben treten in den Glaskörperraum ein. Im Glaskörperraum finden sich zerstreut rote Blutkörperchen, Morgagnische Kugeln und grosse Wanderzellen. An einer Gruppe von grossen Wanderzellen an der hinteren Fläche der Linse sind Epithelzellen zu finden, welche aus der Linsenkapsel herausgewuchert sind. An der inneren Fläche der Retina ist überall neugebildetes Gliagewebe zu finden, welches zahlreiche grosse Wanderzellen enthält; dadurch bildet die Retina besonders im unteren Teile viele Falten. Ausserdem finden sich hier und da an der Retina Gruppen von Morgagnischen Kugeln. Im Bindegewebsnetzwerk der Papille liegen zahlreiche grosse Wanderzellen und ihre Kerne, ebenso am Ciliarkörper, ferner amöboide Zellen, rote Blutkörperchen und Morgagnische Kugeln. In den Ciliarfortsätzen sind mehrere Blasen vorhanden.

Bei diesem Fall trat nach der Absaugung des Glaskörpers keine Netzhautablösung ein, die Gliawucherung war an der Retina auffallend stark; sie scheint schon vor der Absaugung bestanden zu haben. Die abgesaugte Flüssigkeit war schon klarer als im vorigen Versuche.

Ich füge noch fünf Fälle hinzu, in welchen die Tiere im Verlaufe des Versuchs eingegangen sind, da die Beobachtung derselben manches Bemerkenswerte bietet.

XXXI. Kaninchen XIV. Rechtes Auge. Mittelgross, von gelblichgrauer Farbe.

Versuchsdauer: 2,5 Tage.

10. IX. 12. Blutinjektion in den Glaskörper. Im hinteren Teil ein grosser breiter Blutklumpen.

11. IX. 12. Aus der Pupille kein rotes Licht.

12. IX. 12. Das Tier ist gestern Nacht eingegangen. Fixierung des Bulbus in modifizierter Zenkerschen Lösung.

Anatomischer Befund: Eine geronnene Blutmasse liegt vor der Papille, etwas entfernt nach vorn und unten, ausserdem in einem Fibrinnetz eine Gruppe roter Blutkörperchen und ihr Detritus. Dabei ist der Glaskörper teilweise verflüssigt, und der Raum ist durch eine flockige Masse ersetzt. In der physiologischen Excavation erscheint das Glaskörpergerüst verdichtet, darin befinden sich zahlreiche Lymphocyten und grosse Wanderzellen. Diese Zellformen findet man auch vorn in der Umgebung des Blutgerinnsels. An dem Ciliarkörper finden sich viele mittelgrosse und grosse Wanderzellen In der Glaskörpergerüstsubstanz, welche verdichtet erscheint, liegen zerstreut rote Blutkörperchen und ihr Detritus, selten grosse Wanderzellen Berlinerblaureaktion ist im allgemeinen nicht vorhanden, nur einige grosse Wanderzellen in der Papille färben sich ganz wenig blau.

XXXII. Kaninchen V. Linkes Auge. Klein, von grauer Farbe.

Versuchsdauer: 2,5 Tage.

10. VII. 12. Blutinjektion in den Glaskörper. Zentral und unten liegt ein grosser Blutklumpen.

11. VII. 12. Hinter der Linse läuft ein roter Streif in senkrechter Richtung, sein oberes Ende sieht grauweiss aus.

13. VII. 12. Das Tier ist am 12. VII. nachts eingegangen. Fixierung des Bulbus in Formol. Horizontale Schnittführung.

Anatomischer Befund: Ein grosser Blutklumpen liegt hinter der Linse, etwas entfernt von der Papille. Die hintere Kapsel der Linse ist zentral zerrissen, eine kataraktöse Masse springt in den Glaskörper vor, und Blut dringt in die Linse ein. Die roten und weissen Blutkörperchen verteilen sich im Glaskörper. Viele Leukocyten treten bis nahe an die Retina, einige sind schon in der Retina zu finden. Verschiedene Zellformen am Ciliarkörper und an der Papille sind dieselben wie in den andern Fällen. In den Ciliarfortsätzen sind viele grosse Blasen zu sehen.

In diesem Falle war deutlich die Auswanderung der Leukocyten zu beobachten, dieselben sind an der Limitans interna der Retina zu bemerken.

XXXIII. Kaninchen X. Rechtes Auge. Klein, von weisser Farbe (Albino).

Versuchsdauer: 3,5 Tage.

22. VIII. 12. Blutinjektion in den Glaskörper. Temporalwärts ein grosser Blutklumpen, zentral ein konischer.

23. VIII. 12. Abgesehen von dem Klumpen erhält man aus dem Glaskörper hellrotes Licht.

24. VIII. 12. Befund unverändert.

26. VIII. 12. Das Tier ist gestern Nacht eingegangen. Fixierung des Bulbus in Formol.

Anatomischer Befund: Der enucleierte Bulbus erscheint bei durchfallendem Tageslicht dunkler als sonst bei Albinos. Die Vorderkammer ist mit einer dünnen, gelblichroten Flüssigkeit angefüllt.

Ein grosser Blutklumpen hängt zwischen der Papille und der Linse, etwas entfernt von den beiden. Der Klumpen besteht aus einem Netzwerk von Fibrin, worin rote Blutkörperchen und ihr Detritus enthalten sind. Die äussere Schicht des Blutklumpens besteht aus roten Blutkörperchen; in deren Umgebung sind zerstreut viele Lymphocyten zu finden. Vor der Papille liegt verdichteter Glaskörper, in ihm befindet sich ein Kanälchen, dem entlang viele rote Blutkörperchen vom Blutklumpen nach der Papille ziehen. Im Zentralgefässkanal sind die roten Blutkörperchen bis weit nach hinten zu verfolgen. Vom Blutklumpen aus verlaufen einige Streifen nach verschiedenen Seiten, der eine nach der Ora serrata. Die Streifen bestehen aus einer kontinuierlichen Reihe von roten Blutkörperchen und relativ vielen Lymphocyten. Die roten Blutkörperchen verteilen sich überall im Glaskörper. Von der Einstichstelle aus treten entlang der Blutmasse zahlreiche Lymphocyten, Leukocyten und Fibroblasten in den Glaskörper ein. An den Ciliarfortsätzen und am Orbiculus ciliaris finden sich viele amöboide Zellen und etwas entfernt rundliche grosse Wanderzellen, welche alle keine Berliner-

blaureaktion geben. Im verdichteten Glaskörper vor der Papille liegen viele Lymphocyten, rundliche grosse Wanderzellen und amöboide Zellen mit verschieden gestalteten Ausläufern. Die grossen Zellen, welche in der Umgebung des Blutklumpens zu finden sind, haben ihre gewöhnliche Form. Dagegen haben sie an der Papille amöboide Fortsätze. Alle diese Zellen geben keine Berlinerblaureaktion. In den Ciliarfortsätzen sind hier und dort Blutungen zu finden.

Bei diesem Falle war im verdichteten Glaskörper an der Papille der Übergang der amöboiden Zellen in die grossen Wanderzellen gut zu verfolgen. Da dieser Bulbus in Formol fixiert war, konnte man die in den Sehnerven eingetretenen roten Blutkörperchen bei der Malloryschen Bindegewebsfärbung bis weit nach hinten nachweisen. Ferner fand sich ein Kanälchen im verdichteten Glaskörper vor der Papille, worin rote Blutkörperchen nach hinten strömen; das Kanälchen scheint dem sogenannten Glaskörperkanal zu entsprechen. In den Ciliarfortsätzen fanden sich kleine Blutungen.

XXXIV. Kaninchen XIII. Rechtes Auge. Klein, von grauer Farbe. Versuchsdauer: 6 Tage.

10. IX. 12. Blutinjektion in den Glaskörper.

11. IX. 12. Im Glaskörper ist zentral ein unregelmässiger Blutklumpen vorhanden, welcher sich nach unten ausbreitet. Temporal ist derselbe durchsichtig. Die Papille ist ganz verschleiert.

12. IX. 12. Temporal oben ist der Glaskörper dunkelrot zu erleuchten.

14. IX. 12. Temporal ist der Glaskörper nur wenig durchsichtig.

16. IX. 12. Das Tier ist eingegangen. Fixierung in modifizierter Zenkerschen Lösung.

Anatomischer Befund: Hier und da liegen mit Fibrinnetzen durchsetzte Blutklumpen, die einen hinter der Linse und die andern vor der Retina. Blutkörperchen und ihr Detritus verteilen sich überall im Glaskörper. Die Gerüstsubstanz sieht dicht aus. Die Spalte der Sklera an der Einstichstelle ist angefüllt mit verdichtetem Glaskörper; von dieser Stelle aus verbreiten sich strahlenförmig im Glaskörper viele pigmenthaltige Zellen. Die physiologische Excavation der Papille wird von verdichtetem Glaskörper angefüllt. Darin und im Bindegewebsnetzwerk des Zentralgefässkanals finden sich ausser roten Blutkörperchen verschiedene Zellformen, besonders amöboide Zellen und rundliche grosse Wanderzellen, welche beide deutlich Berlinerblaureaktion geben. Im allgemeinen sind die amöboiden Zellen vorn im verdichteten Glaskörper und die rundlichen grossen Zellen hinten im Zentralgefässkanal zu finden. Einige der vorn liegenden rundlichen Zellen haben zuweilen einen Vorsatz. In der Nähe des Ciliarkörpers liegen zahlreiche amöboide Zellen und rundliche grosse Wanderzellen, welche beide deutlich Berlinerblaureaktion geben. Die grossen Wanderzellen neben der Retina sind bis weit nach hinten zu finden.

An diesem Falle ist zu bemerken, dass die Berlinerblaureaktion

schon deutlich zu beobachten war, besonders an amöbenähnlichen Zellen im Zentralgefässkanal. Das Protoplasma der Zellen färbt sich diffus blaugrün.

XXXV. Kaninchen V. Rechtes Auge. Klein, von grauer Farbe.

Versuchsdauer: 10,5 Tage (zweimal Blutinjektion).

2. VII. 12. Blutinjektion in den Glaskörper. Zentral liegt ein grosser Blutklumpen. Nasal oben ist derselbe durchsichtig.

5. VII. 12. Der Glaskörper ist in der Umgebung des Blutklumpens leicht getrübt.

8. VII. 12. Aus der Pupille kein rotes Licht.

10. VII. 12. Zweite Blutinjektion.

12. VII. 12. Zentral ist der Glaskörper rot, peripher dunkel.

13. VII. 12. Das Tier ist gestern Nacht eingegangen. Fixierung des Bulbus in Formol.

Anatomischer Befund: Ein grosser, mit Fibrinnetzen durchsetzter Blutklumpen liegt hinter der Linse, ein Haufen roter Blutkörperchen läuft von da aus bis zur Papille. An der Einstichstelle treten Bindegewebsfasern in den Glaskörper ein mit zahlreichen Lymphocyten, Leukocyten und wenigen amöboiden Zellen, welche Berlinerblaureaktion geben. An der Papille finden sich ausser zahlreichen Lymphocyten amöboide Zellen und grosse Wanderzellen mit Berlinerblaureaktion. An dem unteren Teil der Retina ist eine grosse Gruppe von Leukocyten zu sehen. Am Ciliarkörper finden sich zahlreiche Leukocyten, einige amöboide Zellen und grosse Wanderzellen.

In diesem Falle ist wegen des Auftretens zahlreicher Leukocyten im Glaskörper eine Infektion anzunehmen. Aber es ist bemerkenswert, dass dabei ganz spärlich Leukocyten aus der Papille ausgetreten sind, während solche vom Ciliarkörper massenhaft in den Glaskörper ausgewandert sind. An der Papille sind nur amöboide Zellen und Wanderzellen zu beobachten.

III. Klinische Betrachtungen unter Berücksichtigung der pathologisch-anatomischen Befunde.

Zustand unmittelbar nach der Blutinjektion.

Das eingeführte Blut bleibt anfangs im Glaskörper liegen, einmal in rundlicher Gestalt, ein andermal unregelmässig, einmal in der Mitte, ein andermal seitlich. Der Glaskörper in der Umgebung des Blutklumpens ist klar sichtbar, trotz der Unebenheit der Hornhautoberfläche, welche auf Kokainisierung und erhöhten Augendruck zurückzuführen ist. Am nächsten Tag verändert der Blutklumpen oft seine Lage und Form. Das Blut scheint in einigen Fällen sich etwas zu senken. Bei Tageslicht und fokaler Beleuchtung sieht das Blut

hellrötlich aus, wenn es in den vorderen Teil eingeführt worden ist, in andern Fällen erscheint der Glaskörper dunkel.

Veränderung des Blutklumpens.

Der Blutklumpen behält lange seine Form und ist scharf abgegrenzt. Auf seiner Oberfläche erscheinen aber allmählich weisse Flecken, bald zentral, bald peripher. Derselbe entfärbt sich schliesslich gänzlich und wird zu einer grauweissen Scheibe. Wenn auch der Glaskörper in der Umgebung getrübt ist, so lässt sich der alte Blutklumpen doch gut davon durch seine dichte Masse unterscheiden. Wie entstehen die weissen Flecken? Pröbsting meinte, dass es neugebildetes Bindegewebe sei. Aber in meinen Präparaten tritt das neugebildete Bindegewebe aus der Einstichstelle immer bandförmig hervor. Es ist auch keine Leukocytenansammlung, wie bei Retinitis diabetica. Ich halte es für einen ausgelaugten Teil des Blutklumpens. Derselbe besteht aus zwei Schichten. Der innere Teil besteht aus hämoglobinfreien roten Blutkörperchen und ihrem Detritus in einem Fibrinnetz, der äussere Teil des Klumpens aus gewöhnlichen roten Blutkörperchen. Also wenn in einem Teil die äussere Schicht verschwunden ist, so dürften solche weisse Flecken an der Oberfläche beobachtet werden. Die roten Blutkörperchen der äusseren Schicht verschwinden allmählich, der Kern des Blutklumpens bleibt aber ziemlich lange erhalten, so dass der Klumpen verkleinert erscheint, was man früher für eine Schrumpfung der Blutmasse hielt. Das Fibrinnetz löst sich nach und nach auf. der Detritus der roten Blutkörperchen verteilt sich in der Peripherie, und der Blutklumpen geht in die Trübung der Umgebung über, so dass man klinisch beide nicht mehr unterscheiden kann.

Das Vorkommen von Trübungen in der Umgebung des Klumpens.

In der Umgebung des Klumpens bleibt der Glaskörper einige Tage lang nach der Injektion ganz durchsichtig, aber allmählich wird er dunkel und nach und nach undurchsichtig, was im Verlaufe von 3—10 Tagen eintritt. Es entsteht eine diffuse Trübung des Glaskörpers, die ziemlich lange anhält. Selten kommt es vor, dass einige Teile, z. B. der obere, ungetrübt bleiben. Die Trübung erscheint manchmal gleich von Anfang an diffus, oder sie hat mehrere Fortsätze, die von dem Blutklumpen ausgehen, und zeigt dann ein netzförmiges Aussehen. Diese netzförmige Trübung kann man schon mit fokaler Beleuchtung beobachten. Diese Veränderungen sind auf Grund der anatomischen Un-

tersuchungen in folgender Weise zu erklären. Die diffuse dunkle Verfärbung des Glaskörpers ist auf das Austreten von Hämoglobin zurückzuführen, was bei einem albinotischen Kaninchen (XXXII) auch in der Vorderkammer zu bemerken war. Die Ausschwemmung der roten Blutkörperchen und ihres Detritus aus dem Blutklumpen in den Glaskörper ruft allmählich die diffuse Trübung des letzteren hervor, später gesellen sich Wanderzellen hinzu, und wenn es zur Bindegewebsbildung an der Einstichstelle kommt, dann trägt auch diese zur Glaskörpertrübung bei. Die wiederholt erwähnten streifigen Trübungen dürften wohl Verlaufsbahnen von roten Blutkörperchen entsprechen.

Wiederaufhellungen des getrübten Glaskörpers.

Die ausgedehnte diffuse Trübung im Glaskörper wird nach und nach lichter, indem die Haufen roter Blutkörperchen und ihr Detritus allmählich nach vorn gelangen und hinter der Linse eine geschichtete Masse bilden. Dieselbe erscheint hier als eine senkrechte Wand, infolgedessen man aus der Papille kein Licht erhält. Aber allmählich fängt die Trübung an, sich wieder aufzuhellen. Meistens zeigt sich die Aufhellung zuerst oben, selten seitlich und niemals unten. Wenn das neugebildete Bindegewebe von der oben gelegenen Einstichstelle aus tiefer in den Glaskörper eintritt, dann fängt die Aufhellung erst seitlich an, nämlich temporal und nasal oben, und man sieht dann eine fächerförmige Trübung im Pupillargebiet. Die Aufhellung beginnt erst nach 20 Tagen oder einem Monat. Sie ist selbstverständlich auf das Verschwinden der körperlichen Bestandteile zurückzuführen, und es ist auch leicht begreiflich, dass diese corpuskulären Elemente allmählich sich senken. Aber in den durchsichtig gewordenen Teilen schweben oft noch lange, verschieden gestaltete Glaskörpertrübungen, welche wahrscheinlich aus einer Ansammlung von grossen Wanderzellen, von roten Blutkörperchen und von ihrem Detritus bestehen. Wenn der Glaskörper wieder seine Durchsichtigkeit gewonnen hat, existieren doch darin jene feinen Glaskörpertrübungen, die sehr lange restieren, und die wir klinisch am menschlichen Auge wohl kennen. Sogar eine grosse flockige Trübung ist zuweilen lange Zeit unten zu finden. Wenn neugebildetes Bindegewebe in die Trübung eintritt, so ist der Verlauf etwas anders. Es zeigt sich zuerst eine fächerförmige Trübung, wie schon gesagt, der Fächer verschmälert sich nach und nach, und schliesslich bleibt eine vertikal verlaufende säulenförmige Trübung zurück, die sich anatomisch als ein von der Einstichstelle ausgehender Bindegewebsstrang herausstellte, der nach unten bis in die zu-

rückgebliebene Blutmasse hineinzuverfolgen ist. Diese Bindegewebssäule im Glaskörper erinnert auf den ersten Blick an die sog. Retinitis proliferans, ist aber bei genauerer Betrachtung mit dieser nicht zu verwechseln.

Die Veränderungen des Augenhintergrundes.

Einige Tage nach der Injektion sieht man zuweilen eine Blutflocke im Glaskörper vor der Retina, entweder in der Nähe der Papille oder vor derselben. Die Papille sieht dunkelrot aus infolge des Hämoglobingehalts des Glaskörpers. Aber dieser Befund ist meist schon nach einigen Tagen infolge der diffusen Trübung des Glaskörpers nicht mehr zu erheben. Die Papille erscheint wieder mit der Aufhellung der Trübung, aber anfangs ist sie ganz verschleiert, besonders bei der Strangbildung im Glaskörper. Sehr häufig sind feine Pünktchen zu sehen, welche vor der Papille im verflüssigten Glaskörper schweben. Das Zentrum der Papille ist zuweilen undeutlich, und von da springt eine dünne graue Masse vor, welche allmählich sich verliert oder nach vorn oben verläuft und mit dem von der Einstichstelle nach unten ziehenden Strang in Verbindung steht. Die Masse ist histologisch verdichteter Glaskörper oder an der Papille neugebildetes Bindegewebe.

In zwei Fällen (XIII und XXVIII) wurde an der Papille ein lang gestreckter Strang beobachtet wie eine Arteria hyaloidea persistens. Der Strang reichte in einem Falle bis zu dem vorn unten liegenden Blutklumpen, in einem andern Fall zog der Strang nach dem hinteren Linsenpol hin; an der Wurzel desselben waren neugebildete feine Gefässchen ophthalmoskopisch zu sehen. Dieses ist die erste ophthalmoskopische und anatomische Beobachtung einer experimentell erzeugten Bindegewebsstrangbildung an der Papille.

Bei einem Falle (XXV) konnte ich eine Strangbildung im Augenhintergrund, genau wie bei dem Bild der sog. Retinitis proliferans, experimentell sich entwickeln sehen. In der Papillargegend lagen unregelmässig sich kreuzende, weissglänzende Stränge. Anatomisch stellte es sich heraus, dass es sich dabei um den in den Glaskörper hineingezerrten Sehnerven und um an der Papille entstandene Bindegewebsstränge, sowie um etwas gefaltete und abgehobene Markflügel handelt.

Die Einstichstelle wurde immer erst später bemerkbar. Es ist eine kleine rundliche Scheibe. Ihr Rand ist von einem Pigmentkranz umgeben. Sie liegt zuweilen frei; manchmal entspringt von da ein

grauweisses Bindegewebsband, welches nach unten verläuft und ohne scharfe Grenze in das an der Papille entspringende Band übergeht; nur selten geht von diesem Bande ein feiner Bindegewebszug nach vorn, ohne dass man ihn weiter deutlich verfolgen kann. Derselbe ist anatomisch auch neugebildetes Bindegewebe und verläuft nach dem Orbiculus ciliaris zu. Bei einem Falle konnte ich eine frische Einstichstelle sehen, welche mit Blut umsäumt war, und von der aus trichterförmig eine leicht getrübte Blutmasse in den Glaskörper ausstrahlte.

Die andern Veränderungen der Retina konnte ich leider ophthalmoskopisch nicht beobachten, da die zunehmende Glaskörpertrübung den Einblick verwehrte.

IV. Zusammenfassung der pathologisch-anatomischen Befunde.

Verhalten der eingespritzten Blutmasse.

Das Blut bildet zuerst ein Gerinnsel im Glaskörperraum, entweder hinter der Linse oder vor der Papille oder sonst wo an einer peripheren Stelle. Dieses Blutgerinnsel besteht aus zwei Schichten. Der Kern enthält ein Fibrinnetz und Schatten von roten Blutkörperchen. Der äussere Teil besteht aus fast normalen Blutkörperchen; die Dicke der äusseren Schicht ist verschieden. Manchmal fehlt diese Schicht ganz. Das ausgetretene Hämoglobin imbibiert den Glaskörper und wird durch die Lymphbahnen resorbiert. Die Gerüstsubstanz des Glaskörpers erscheint zu dieser Zeit relativ dick. Die roten Blutkörperchen breiten sich allmählich von dem Klumpen nach allen Seiten aus, und sie sind überall in der Gerüstsubstanz zu finden, besonders an der hinteren Fläche der Zonula Zinni liegen sie haufenweise. Sie erscheinen hier teilweise als zerfallene Zellen und bilden amorphe Körnchen, welche sich besonders nach der Malloryschen Gliamethode stark färben. Die roten Blutkörperchen erreichen früher oder später die Retina, an welche sie durch Glaskörperströmungen gelangen. Ein Teil von ihnen zerfällt und wird von den grossen Wanderzellen aufgenommen. Die lebhafteste Strömung erfolgt nach der Papille zu. Bei einem Falle beobachtete man ein Kanälchen, ganz entsprechend dem Glaskörperkanal, welches mit den darin fliessenden Blutkörperchen bis zur Papille reichte. Die roten Blutkörperchen verteilen sich im Bindegewebsnetzwerk der Papille und im Zentralgefässkanal. Man kann sie bis zum Eintritt der Zentralgefässe im Sehnerven verfolgen. Also kann man sicher sagen, dass die Blutkörperchen zum Teil durch den Sehnerven ausgeschieden werden. Dieses reichliche Vorhandensein der

Blutkörperchen im Sehnerven ist aber nur im Anfangsstadium zu finden.

Der Glaskörper beginnt am hinteren Pol allmählich sich zu verflüssigen, und die Verflüssigung breitet sich nach und nach vorwärts aus. Die roten Blutkörperchen und ihr Detritus in der äusseren Schicht der Blutgerinnsel lösen sich ab, strömen nach vorn hinter die Linse und dann seitwärts nach oben, nasal, temporal und besonders nach unten. Auch mehrere grosse Wanderzellen erscheinen dabei, nehmen sie auf und transportieren sie fort. Es bleibt dann nur das Fibrinnetz übrig, aber auch dieses verschwindet allmählich, und es restiert ein Klumpen einer strukturlosen, dünnen Masse, welche sich nach und nach verteilt und resorbiert wird. Zuweilen trennt sich ein Stück der strukturlosen Masse von dem Klumpen, es wird von grossen Wanderzellen eingekapselt und sinkt als ein kleines Klümpchen auf den Boden des Glaskörpers. Relativ lange Zeit bleibt eine Schicht roter Blutkörperchen und ihr Detritus an der hinteren Fläche der Linse, aber auch diese wird schliesslich von grossen Wanderzellen fortgeschafft.

Der Glaskörper verflüssigt schliesslich zum grössten Teil, er enthält wenig Zellbestandteile. Das Zentrifugat der in einem Falle aus dem Glaskörper abgesaugten Flüssigkeit gab keine Eiweissreaktion.

Herkunft der Wanderzellen.

Die Wanderzellen, welche nach der Blutmasse wandern und phagocytäre Wirkung ausüben, stammen aus dem Ciliarkörper und dem Sehnerven. Pröbsting meinte, die Leukocyten stammten aus der Retina, was ich nicht bestätigen kann, da ich an der Retina niemals amöboide Zellen, sondern nur ihre Ruheformen, grosse Rundzellen, gefunden habe.

Von Anfang an erscheinen an den Ciliarfortsätzen und am Orbiculus ciliaris zahlreiche amöboide Zellen mit einigen Ausläufern. Je mehr sie von dem Ciliarkörper entfernt sind, desto mehr nehmen sie eine rundliche Form an mit spärlichen Füssen. Da ein Übergang der amöboiden Zellen in die grossen, runden Zellen sich sicher verfolgen lässt, so kann man daraus schliessen, dass die ersteren allmählich in die letzteren übergehen. Die grossen Wanderzellen finden sich zuerst an der Zonula Zinni und in deren Umgebung, dann erreichen sie den vorderen Teil der Retina und treten schliesslich an die Blutmasse heran. Sie werden nach und nach grösser und am Blutklumpen findet man die grössten. Die beiden Zellformen geben schon zehn Tage nach der Injektion Berlinerblaureaktion. Zuweilen sind in den Ciliar-

fortsätzen amöboide Zellen zu finden, welche auch Berlinerblaureaktion geben. Die amöboiden Zellen am Ciliarkörper findet man noch lange Zeit, selbst nach vier Monaten, aber allmählich werden sie spärlicher.

Aus der Papille kommen zahlreiche Lymphocyten, Plasmazellen, amöboide Zellen und grosse runde Zellen. Diese Zellformen sind zuerst im Bindegewebsnetzwerk der Papille und im Zentralgefässkanal zu sehen. Die amöboiden Zellen liegen meist im Zentralgefässkanal, und die grossen, runden Zellen in der Excavation im Papillengewebe; beide geben Berlinerblaureaktion. Der Übergang der einen Art in die andere lässt sich auch hier konstatieren. Es scheint, dass die amöboiden Zellen im Zentralgefässkanal nach und nach vorwärts wandern und sich in grosse runde Zellen umwandeln. Die letzteren wandern von der Papille in den hier verdichteten Glaskörper aus und reichen bis zur Blutmasse. Diese Wanderzellen haben an der Papille zuweilen einige Fortsätze: allmählich werden sie grösser und kugeliger. Wenn eine Bindegewebsneubildung von der Einstichstelle nach dem Blutklumpen zieht, dann liegen auch in diesem Bindegewebe die grossen Wanderzellen.

Die Berlinerblaureaktion der grossen Wanderzellen an der Papille erscheint schon $2^1/_2$ Tage nach der Blutinjektion, wenigstens bei meinen Fällen. Das Zellprotoplasma färbt sich diffus blaugrün, wenn auch ziemlich schwach. Erst später zeigt sich diese Reaktion an den amöboiden Zellen im Zentralgefässkanal und am Ciliarkörper. Die grossen Wanderzellen am Blutklumpen sehen im ungefärbten Schnitt auffallend gelblichbraun aus, in ihrem Zelleib schliessen sie mehr oder weniger grosse oder kleine Pigmentschollen ein, bestehend aus Hämosiderin, das Berlinerblaureaktion gibt.

Woher stammen diese Zellformen, besonders die Wanderzellen?

Pröbsting bringt sie in Zusammenhang mit den Leukocyten. Ich meine, dass die amöboiden Zellen eine Vorstufe der grossen Wanderzellen sind, aber der Ursprung der ersteren ist schwer zu erkennen. Ob diese Zellen im Zentralgefässkanal und im Ciliarkörper aus fixen Bindegewebszellen hervorgehen, oder ob sie umgewandelte Endothelzellen der Gefässe oder umgewandelte Leukocyten sind, ist schwer zu entscheiden. Etwas ist bemerkenswert, nämlich die Lage des Kerns der Wanderzellen. Der relativ kleine Kern liegt immer randständig. Dieses Bild ist am besten mit Malloryscher Gliafärbung zu sehen, weil das Pigment dabei ganz gebleicht wird. Polynucleäre Leukocyten treten nur bei durch Infektion bedingter Entzündung auf, dieselben stammen entweder aus dem Ciliarkörper oder aus der Papille.

Schicksal der Wanderzellen.

Die Wanderzellen beladen sich mit Blutpigment oder Detritusmasse und sind überall im Glaskörper anzutreffen. Häufig findet man dieselben im Stadium des Zerfalls, und sie sind dann nur durch ihren charakteristischen Kern kenntlich. Am Blutklumpen erscheinen sie besonders gross wie geschwollen, geben aber keine Berlinerblaureaktion. Ab und zu liegen sie auch im Bindegewebsnetzwerk der Papille, aber meistens strömen sie nach der Retina und bleiben an der inneren Fläche derselben haften. Die Haufen von Wanderzellen an der Retina sind oft schon makroskopisch zu sehen als einzelne dunkelbraunrote Pünktchen. Wegen ihrer Schwere sinken sie immer nach unten, sie sind also immer im unteren Teil der Retina zu finden. Sie finden sich zuweilen im neugebildeten Gliagewebe, worauf ich später zurückkommen will. Nackte Kerne liegen an der Retina, oft isoliert oder neben grossen nicht degenerierten Wanderzellen; auch im neugebildeten Gliagewebe sind sie zu finden, ebenso im Bindegewebsnetzwerk der Papille. Wo die grossen Wanderzellen zerfallen, ist noch fraglich; der Hauptzerfall scheint an der Retina stattzufinden.

In einigen Fällen (XXII) konnte ich aber amöboide Zellen in der Retina finden, welche Berlinerblaureaktion geben. Ob es veränderte Wanderzellen waren oder nicht, ist ebenfalls noch fraglich. Das Eindringen der Zellen in die Retina scheint leicht zu sein, wenn die Retina schon der Degeneration verfallen ist.

Wenn eine Bindegewebsneubildung von der Einstichstelle nach dem Blutklumpen hinzieht, so vollzieht sich die Resorption der Blutmasse immer schneller. Diese Tatsache hat klinisches Interesse, besonders bei Verletzungen.

Gliawucherung an der Retina.

Die Gliawucherung der Retina ist die am häufigsten vorkommende Reaktionserscheinung auf die Blutinjektion. Sie findet sich immer im unteren Teil der Retina, nur selten oben. Sie kommt nicht diffus vor, sondern sie ist herdweise zu finden. Im ersten Stadium findet sich ein an der Retina anhaftendes, netzförmiges Gebilde, welches von der Retina durch die Limitans interna getrennt ist; hier und da sieht man aufs deutlichste ihre Entstehung aus den Müllerschen Stützfasern. Durch spezifische Färbung ist die gliöse Natur dieses netzartigen Gewebes sicher zu stellen. In seinem Netzwerk sind hier und da isolierte oder gruppierte grosse Wanderzellen, welche deutlich Berlinerblaureaktion geben, ausserdem ihre nackten Kerne. Im zweiten Stadium

erscheint ein faseriges Gebilde an der inneren Fläche des Netzwerkes. Die Fasern zeigen lange Kerne, laufen parallel der Ebene der Retina und haben Ähnlichkeit mit Bindegewebsfibrillen, aber durch die Farbreaktion erweisen sie sich, wie erwähnt, immer als Gliagewebe; auch diese Fasern stehen hier und da durch die Limitans interna hindurch mit den Müllerschen Stützfasern in Verbindung. Je mehr das Gebilde wächst, umso mehr verschwindet der netzartige Charakter der Glia, und schliesslich bleibt zwischen dem Fasergewebe und der Limitans interna nur eine Schicht von grossen Wanderzellen oder Gruppen solcher übrig, oder das Gewebe sitzt der Limitans interna direkt auf.

Diese Gliawucherung wurde schon seit Manz von vielen Autoren studiert, und die wenigsten wollten sie für eine Retinitis proliferans erklären. Darauf will ich später zurückkommen.

Die Gliawucherung kommt ziemlich früh vor. In einem Falle beobachtete ich dieselbe schon in der zweiten Woche. In einigen wenigen Fällen blieb sie aber ganz aus. Wodurch entsteht diese Gliawucherung? Ich meine, es ist eine Folge der Reizung der grossen Wanderzellen, welche an der Retina haften geblieben sind. Zwischen dem neugebildeten Gliagewebe und der Retina sind oft solche grosse Wanderzellen zu finden. Man kann es nicht so erklären, dass sie sekundär durch das neugebildete Gliagewebe in die Retina eingewandert sind. Denn man sieht auf den Präparaten oft, dass einer Gruppe von grossen Wanderzellen Gliagewebe sprossförmig von den Müllerschen Fasern durch die Limitans interna entgegenzuwachsen beginnt. Dagegen ist dort keine Gliose zu finden, wo viele rote Blutkörperchen an der Retina anhaften. Ausserdem sind die nackten Kerne der grossen Wanderzellen zahlreich im Glaskörper in der Nähe der Retina zu finden, während sie in einem Falle von fehlender Gliawucherung ganz spärlich sind.

Wenn die neugebildete Schicht von Gliafasern ihre grösste Dicke erreicht hat, dann fängt sie zu schrumpfen an und zieht die Retina in Falten mit sich, was besonders in der äusseren Körnerschicht auffällt. Die äussere Fläche der Retina bildet viele Falten, wobei die Sehzellen in den Buchten derselben zugrunde gehen. In der inneren Schicht der Retina ist der Verlauf der Müllerschen Fasern etwas gewunden, aber die Ganglienzellen behalten relativ gut und lange ihre Form. Die Retina wird allmählich dicker, und schon makroskopisch kann man auf Schnitten diese Dicke bemerken. Die herdförmige Gliawucherung ist auch makroskopisch an der Fläche der Retina zu sehen, sie erscheint als weissliche rundliche Verdickung. Die innere Fläche

des neugebildeten Gliagewebes erscheint immer glatt und geht allmählich in den normalen Teil der Retina über, was auf den intraokulären Druck zurückzuführen ist. In einem Falle (XXV) sprang aus dieser neugebildeten Gliaschicht ein trichterförmiger Fortsatz in den Glaskörperraum, nach dem Blutherde zu, vor. Es war sicher Gliagewebe. Diese merkwürdige Tatsache möchte ich so erklären: Das neugebildete Gliafasergewebe an der Innenfläche der Retina ist eine Folge der ersten Injektion, und weil im Verlauf der Gliawucherung eine zweite Injektion ausgeführt worden ist, wobei das Blut in die Nähe des Gliawucherungsherdes gelangt war, so entwickelte sich die Gliawucherung in dieser ungewöhnlichen Form nach dem Blutklumpen hin. Die Beteiligung des Gliagewebes zusammen mit dem Bindegewebe an der Organisation des Blutes ist ja schon von den Gehirnhämorrhagien her bekannt. Bei einer vorher intakten Retina wäre diese Wachstumserscheinung des Gliagewebes natürlich unmöglich.

Veränderungen der Innenschicht der Retina.

Nur in einem Falle (XVII), wo die Stützfasern infolge von Schrumpfung der Retina nähergerückt waren, erschienen die Füsschen derselben wie miteinander verflochten. An dieser Stelle waren die Stäbchen und Zapfen zum grössten Teil zugrunde gegangen, während dieselben an den den gliösen Auflagerungen auf der Limitans entsprechenden Stellen gewöhnlich erhalten sind. Diese Veränderungen beschränkten sich auf den vorderen Abschnitt der Retina, während in diesem Falle wie in den übrigen die echten gliösen Wucherungen an der Innenfläche im unteren und hinteren Abschnitt der Retina gefunden wurden. Diese beiden Arten von Retinalveränderung, die echte Gliawucherung einerseits und die scheinbare Gliawucherung, bedingt durch das Zusammenrücken der Stützfasern anderseits fanden sich dicht nebeneinander. Die Grenze zwischen beiden Teilen war ziemlich scharf. Dass in derselben Retina zwei so verschiedene Veränderungen, Proliferation und Degeneration, nebeneinander vorkommen, ist sehr bemerkenswert. Ich meine, das hängt von der Intensität des Reizes und der verschiedenen Widerstandsfähigkeit der einzelnen Netzhautelemente ab. Wenn der Reiz, das heisst die toxische Wirkung des Hämoglobins, welches aus dem injizierten Blut diffundiert ist und vielleicht die mechanische Wirkung, welche die der Retina anliegenden Wanderzellen ausüben, gering ist, dann findet eine Proliferation des Gliagewebes statt; ist der Reiz zu stark, dann tritt Degeneration ein. Bei gleichstarkem Reiz verfallen natürlich die sehr labilen Stäb-

[illegible] und Zapfen eher der Degeneration als das widerstandsfähigere Glagewebe. Da der Schwund der Sehzellen sich auf den vorderen Abschnitt der Retina beschränkte, wäre daran zu denken, dass die Reizwirkung des Hämoglobins mit der Entfernung von der injizierten Blutmasse abnimmt, während die mechanische Wirkung von seiten der Wanderzellen überall da eintreten muss, wo solche sich in grösserer Menge an die Retina anlagern.

In einem Falle (XXVIII) bildeten sich kleine rundliche Hohlräume in der Ganglienzellenschicht aus, ebenso in der inneren retikulären Schicht und vereinzelt auch in der inneren Körnerschicht. An entsprechender Stelle fand sich flächenhafte Gliawucherung auf der Retina.

Die Ganglienzellen bleiben auch im Bereich der Gliose ziemlich lange intakt; zuweilen aber erscheinen sie ödematös geschwollen, stellenweise sind sie zugrunde gegangen.

Im oberen Teil bleibt die Retina im allgemeinen intakt, ausser in der Umgebung der Einstichstelle.

Veränderungen der äusseren Schicht der Retina.

Eine Degeneration der äusseren Schicht der Retina wurde von v. Hippel nach Blutinjektionen oft gefunden, aber sie ist doch ein seltenes Ereignis. So beobachtete sie Koyanagi nur in einem Falle. Sie erscheint zuweilen in der Nähe der nach vorn gezogenen Papille oder Retina, wo sich Falten bilden, aber es zu keiner Ablösung der Retina kommt. Es verschwinden die Stäbchen und Zapfen, und die äussere Körnerschicht erscheint verdünnt. Ausserdem kommt eine Degeneration der äusseren Schicht oft in der Umgebung der Einstichstelle vor, und zwar in den Fällen, wo gleich bei der Injektion zwischen die Retina und Chorioidea Blut gelangt, und später eine deutliche Berlinerblaureaktion auftritt. Hier sieht man gleichzeitig eine Wucherung und Wanderung der Pigmentepithelzellen, sowie stellenweise eine Degeneration derselben. Als Ersatz der zugrunde gehenden äusseren Körner findet man oft eine Gliawucherung, die nur aus der inneren Schicht herzukommen scheint.

Nur in zwei Fällen sah ich eine vollständige Degeneration der äusseren Schichten, kombiniert mit Pigmenteinwanderung in die Retina, die ich im folgenden Abschnitt näher beschreiben möchte.

Pigmentdegeneration der Retina.

In diesen Fällen (XI und XII) fehlte die äussere Schicht der Retina im ganzen Bulbus. Die innere Körnerschicht lag direkt an der

Pigmentepithelschicht auf und hatte eine annähernd normale Struktur. Die Pigmentepithelzellen erschienen an der Glaslamelle gewuchert und bildeten hier dichte Haufen, ausserdem waren dieselben in die degenerierte Retina eingewandert. In diesen Partien waren die Stützfasern zusammengerückt, ebenso erschienen die Zellen der inneren Körnerschicht vermehrt. Die Pigmentepithelien durchsetzten die ganze Dicke der Retina und gelangten sogar durch die Limitans interna hindurch an die innere Fläche derselben, wo sie einen einschichtigen Belag bildeten. Diese Herde waren am Celloidinblock schon makroskopisch als schwarze Flecke zu sehen. Die Pigmentierung, welche aus der Pigmentepithelschicht stammt, war an solchen Flecken auffallend stark. Aber auch in andern Teilen, wo auf den ersten Blick ausser der Atrophie der äusseren Schicht keine Veränderung zu sein schien, ist diese Pigmenteinwanderung in die Retina zu finden. Der Befund entspricht dem Bilde der Retinitis pigmentosa.

Wagenmann (38) hat bekanntlich das grosse Verdienst, als erster experimentell eine Retinitis pigmentosa erzeugt zu haben. Er konnte durch Unterbrechung der Aderhautzirkulation eine Pigmentdegeneration der Retina hervorrufen. Schreiber (36) sah nach Durchschneidung der kleinen Ciliararterien, die zufällig bei Sehnervendurchschneidung auftraten, sowie nach einfacher Durchschneidung, insbesondere der langen Ciliararterien die Durchwanderung der Pigmentepithelzellen durch die ganze Dicke der Retina und die Bildung der eigenartigen Pigmentepithelmembran auf der Limitans interna, welche auf dem mikroskopischen Schnitt als Bögen erschienen, sowie Drusenbildung an der Glaslamelle innerhalb der Retina und auf der Limitans interna. Diese bogenförmigen Pigmentepithelauflagerungen, die er abgebildet hat, entsprechen vollkommen meinen Präparaten. Beginnende Drusenbildungen an der Glaslamelle waren auch bei mir zu finden und fielen im van Giesonschen Präparat als rote Kugeln auf. Ich konnte also dasselbe Resultat durch Blutinjektion in den Glaskörper erreichen, was die genannten Autoren durch Unterbrechung der Blutzirkulation in den Aderhautgefässen erhalten haben.

Wie kommt diese Erscheinung zustande? Das Vorkommen einer Atrophie der äusseren Retinalschicht nach Blutinjektionen steht seit den Experimenten v. Hippels ausser allem Zweifel. Es ist anscheinend auf eine chemische Wirkung des Blutpigments oder seiner Umwandlungsprodukte zurückzuführen. Es ist auch nicht zu bezweifeln, dass die Pigmentwucherung und Wanderung eine Folge eines chemischen Reizes ist. Schreiber und Wengler (35) konnten beispielsweise

durch Injektion von Scharlachöl das gleiche hervorrufen. Weil ich in meinen Fällen keine Veränderung der Chorioidea und auch sonst keine Ursache finden konnte, möchte ich diese Pigmentdegeneration der Retina auf die Wirkung der Umwandlungsprodukte des Blutes d. h. des Hämglobins zurückführen. Aber dann bleibt noch die Frage offen, warum diese Erscheinung nur in einzelnen Fällen zu beobachten ist? Ich meine, dass dies von dem im Einzelfalle wechselnden Verhältnis der Intensität der chemischen Reizwirkung zur Widerstandsfähigkeit der Gewebe abhängt. Recht auffallend bei der hier beschriebenen Wanderung der Pigmentepithelien war die Bildung einschichtiger Membranen an der Innenfläche der Limitans interna. Nach Schreibers Meinung ist die regelmässige einschichtige Anordnung der durch die Retina gewanderten Pigmentepithelzellen als eine Widerspieglung ihres physiologischen Wachstumstypus aufzufassen.

Ferner beobachtete ich in einigen andern Fällen (XXIII und XXIV) eine Pigmentdegeneration in der Ora serrata mit Drusenbildungen der Glaslamelle. In einem andern Falle (X) sah man eine starke Gliawucherung an der Innenfläche, wo die Mitte des Herdes frei von Glia geblieben war, und die Retina hier im Gegenteil eine Atrophie mit Pigmentwanderung aufwies. Über die Pigmentdegeneration in der Umgebung der Einstichstelle habe ich schon berichtet.

Entwicklung von Bindegewebe im Glaskörperraum von der Papille aus.

In 14 Fällen konnte ich beobachten, wie sich Bindegewebe von der Papille aus in den Glaskörperraum entwickelte. — Am Boden der physiologischen Excavation des Kaninchenauges ist normalerweise ein lockeres Bindegewebe vorhanden, welches nach hinten in den Zentralgefässkanal übergeht und vorn durch die Hyaloidea vom Glaskörper getrennt ist. — Im Anfangsstadium unserer Versuche war die Excavation mit verdichtetem Glaskörper angefüllt. Wenn das injizierte Blut nahe vor der Papille lag, so fing das Bindegewebe im Sehnerven zu proliferieren an und wucherte nach der Blutmasse hin, was zweifellos die Resorptionsbedingungen des Blutes begünstigt. Bei einem Falle zeigte sich schon in der zweiten Woche neugebildetes Bindegewebe an der Papille, welches kegelförmig zugespitzt nach vorn verlief und durch die Mallorysche Färbung leicht als Bindegewebe erkennbar war. Zwischen den Bindegewebsfasern waren Fibroblasten, rote Blutkörperchen und gruppenweise grosse Wanderzellen zu finden. In andern Fällen, wo das injizierte Blut von der Papille bis hinter die Linse reichte,

gelangte in späteren Stadien die Bindegewebsentwicklung von der Papille aus fast bis zur Linse heran und stand oft auch mit dem von der Einstichstelle kommenden Bindegewebe in Verbindung. Dieser neugebildete Bindegewebsstrang bleibt dauernd bestehen. In zwei Fällen (XX und XXVIII) bildete das Bindegewebe einen langen, schmalen Faden, welcher ophthalmoskopisch beobachtet wurde und wie eine Arteria hyaloidea persistens aussah.

Wenn das neugebildete Bindegewebe stark entwickelt ist, so wird die Papille durch dessen Zug nach vorn gezogen, so dass Papille und Sehnerv in den Glaskörperraum vortreten. In den stärksten Graden der Bindegewebsentwicklung wurde durch die sekundäre Schrumpfung derselben sogar der Sehnervenstamm in den Glaskörperraum hineingezogen. In einem Falle (XXV) zeigte der Sehnerv mit den etwas gefalteten Markflügeln und dem neugebildeten Bindegewebsstrang ophthalmoskopisch ein der Retinitis proliferans ähnliches Bild.

Faltenbildung und Ablösung der Retina.

In einem Falle (XXXIII) verbreitete sich die von der Papille ausgehende Bindegewebsentwicklung flächenhaft auf die Limitans interna der nächsten Umgebung der Papille. Durch Schrumpfung derselben entstand eine Faltenbildung in der Retina an der Papille ohne Netzhautablösung. Wenn auch diese Falten ophthalmoskopisch infolge der dichten Glaskörpertrübung nicht beobachtet werden konnten, so liessen sich doch einige Stränge um die Papille herum erkennen. An andern Stellen bildete die Retina in diesem Falle verschiedenartige ziemlich hohe oder mehr flache Falten, die infolge der Schrumpfung des neugebildeten Gliagewebes zustande kamen, welches sich zuweilen mit dem Bindegewebe vermischte. Zuweilen wurden solche Falten durch den Zug des verdichteten Glaskörpers bedingt. Unter der Falte war meist kein subretinaler Raum zu sehen. Die Retina besitzt ja eine erstaunliche Dehnbarkeit, wenn nur die Dehnung langsam erfolgt. Schreiber und Wengler (34) haben schon bei experimentellem Glaukom diese Dehnbarkeit am Kaninchenauge beobachtet. In einigen meiner Fälle wurde der Sehnerv bis in die Nähe der Linse vorgezogen, und die Retina legte sich dem in den Glaskörper hineingezerrten Sehnervenstamm an, ohne dass eine sicher nachweisbare Netzhautablösung eingetreten wäre. Die Dehnung derselben war hier also beträchtlich. Trotzdem trat nur an dem den Sehnervenstamm umgebenden Teil der Retina eine Atrophie ein.

An einer Stelle erschien die Retina vielfach gefaltet und knäuel-

förmig verschlungen, wahrscheinlich die Folge einer direkten Verletzung durch die Kanüle. Von dieser Stelle gingen einige lange Falten aus, die im Präparat schon makroskopisch sichtbar waren.

Diese durch Zug entstandenen Falten der Retina würden bei genügend klaren Medien ophthalmoskopisch als lange oder breite Stränge erscheinen. Wirkliche Netzhautablösung kam nur selten zur Beobachtung. Eine partielle Ablösung entstand einmal (XXIII) durch die Schrumpfung des von der Einstichstelle herkommenden Bindegewebes, und ein andermal (XXIX) infolge der Absaugung des Glaskörpers. Eine totale Ablösung der Retina entstand nur in einem Falle nach wiederholten Injektionen durch Schrumpfung des von der Einstichstelle herkommenden Bindegewebes, welches sich hinter der Linse besonders stark entwickelt hatte.

Blasenbildung und Blutung in den Ciliarfortsätzen.

Die Blasenbildung in den Ciliarfortsätzen, welche zuerst von Greeff (12) nach Punktion der Vorderkammer und von Koyanagi nach Blutinjektion in den Glaskörper beobachtet worden war, kam auch in meinen Fällen oft vor, besonders in frischen Stadien und auffallend oft in den Fällen, wo eine Absaugung des Glaskörpers voraufging (XXIX und XXX). In einem Falle fanden sich Blutungen in den Ciliarfortsätzen.

Entwicklung von Bindegewebe im Glaskörper von der Einstichstelle aus.

Im frischen Stadium erscheint die eine Einstichstelle als ein Loch in der Sklera, durch welches das Blut im Glaskörper mit dem stets auch im epibulbären Gewebe vorhandenen Blut in Verbindung tritt. Die Chorioidea und Retina weichen etwas zurück. Das Loch in der Sklera wird allmählich von Fibroblasten angefüllt, welche aus der Chorioidea stammen und mit pigmenthaltigen Zellen untermischt sind. Später tritt eine vom epibulbären Gewebe ausgehende Bindegewebsentwicklung ein, welche zum Zwecke der Organisation des hier vorhandenen Blutes erfolgt, und dieses Bindegewebe erlangt grosse Wichtigkeit. Von dieser Stelle scheinen verschiedene Zellformen in den Glaskörper, und zwar nach der Blutmasse hin, einzuwandern, besonders Lymphocyten, grosse runde Wanderzellen und zuweilen pigmenthaltige Zellen.

Der Substanzverlust an der Sklera wird schliesslich mit einer faserigen Masse angefüllt, welche manchmal wie ein Zapfen in den

Glaskörper hineinragt. In diesen Fällen erscheint die Stelle ophthalmoskopisch als weisser Fleck.

Häufig aber entwickelt sich das Bindegewebe weiter in den Blutklumpen hinein, und zwar tritt das in Fällen ein, wo injiziertes Blut unmittelbar vor der Einstichstelle liegt und kontinuierlich sich durch den Glaskörper fortsetzt. So reicht der neugebildete Bindegewebsstrang oft sehr weit, ja bis an den hinteren Pol der Linse oder noch darüber hinaus. Derselbe färbt sich nach van Gieson tiefrot und mit Malloryscher Bindegewebsfärbung tiefblau. Koyanagi hat dieses tiefe Eindringen in den Glaskörper vermisst, aber ich konnte in diesem Punkte Pröbstings Resultate bestätigen. Grosse Wanderzellen bilden zuweilen zwischen den Bindegewebsfasern Nester. Der Strang bleibt dauernd und bildet ein Hindernis für die Augenspiegeluntersuchung.

Bei einem Falle (XXVIII) bildete sich ein quer verlaufendes Bindegewebsbündel zwischen zwei Einstichstellen, ohne in den Glaskörper einzutreten. In einigen Fällen sandte der neugebildete Bindegewebsstrang einen Zug nach dem Orbiculus ciliaris hin, welcher dann in den verdichteten Glaskörper überging.

Zufällige Vorkommnisse.

Verletzungen der gegenüberliegenden Retina und Chorioidea.

Trotz der sorgfältigen Ausführung der Injektion wurde zuweilen die gegenüberliegende Retina und Chorioidea verletzt. Die verletzte Retina und Chorioidea weicht zurück, und es bleibt eine pigmentierte Narbe zurück, welche Berlinerblaureaktion gibt. An der Retina entsteht eine umschriebene Gliawucherung, oft vermischt mit spärlichem Bindegewebe, welches aus der Chorioidea zu stammen scheint.

In einem Falle (XX) kam eine Organisation des grossen Blutkoagulums, welches nasal unten an der Retina gelegen war, durch das von einer solchen zufälligen Verletzung ausgehende Bindegewebe zustande. Ein schmaler Bindegewebsstrang brach aus der Chorioidea hervor, erreichte durch die Retina hindurch das Koagulum und verteilte sich in ihm. Ferner beteiligte sich dabei das Gliagewebe, welches aus der Retina herauswucherte und sich ebenfalls im Koagulum verbreitete. Aus dieser Tatsache geht hervor, dass, wenn die Retina an einer Stelle durchtrennt ist, die bindegewebige Organisation des Blutes sich am leichtesten vollzieht, und dass dann auch dabei das Gliagewebe eine Rolle spielt. Ferner sprang in einem Falle (XXIV) gewuchertes Gliagewebe zapfenförmig aus der Retina hervor, verlief nach oben, nach dem Blutklumpen, wie der neugebildete Bindegewebsstrang

aus der gegenüberliegenden Einstichstelle, und verband sich schliesslich mit dem letzteren.

In einem andern Falle (XXIII) bildete die Retina nasal unten vielfach gewundene Falten und sprang dreieckig vor. Ein bindegewebiger Strang, der von der Chorioidea ausgeht, verläuft durch diese eigenartig gefaltete Retina bis zur gegenüberliegenden Einstichstelle hin.

Kataraktbildung.

Die im Verlauf der Versuche eingetretene Katarakt war immer auf eine zufällige Verletzung der hinteren Kapsel der Linse zurückzuführen. In einem Falle lagen zahlreiche Morgagnische Kugeln in in dem Glaskörperraum und hafteten zum Teil auch an der vorderen Retina.

V. Schlussbetrachtungen.

Was den Resorptionsvorgang des Blutes betrifft, so werden die roten Blutkörperchen vorzugsweise durch das perivaskuläre Gewebe der Zentralgefässe ausgeschwemmt. Die roten Blutkörperchen gelangen zum Teil als unveränderte Zellen dorthin, zum Teil aber zerfallen sie schon an Ort und Stelle und werden von Wanderzellen aufgenommen, die sehr frühzeitig im Zentralgefässkanal zu finden sind, und schon $2\frac{1}{2}$ Tage nach der Einspritzung Berlinerblaureaktion geben. Bis zur vollständigen Resorption dauert es mehrere Wochen. Aber diese Art der Resorption wird oft durch andere Vorgänge unterstützt, nämlich durch die Bindegewebsentwicklung nach dem Blutklumpen hin. Diese Bindegewebsentwicklung geht, wie wir gesehen haben, teils von der Einstichstelle, teils von der Papille aus. Das neugebildete Bindegewebe liefert wohl seinerseits Wanderzellen, wodurch die Resorption der Blutmasse oft überraschend schnell erfolgt. Diese Bindegewebsneubildung hat also sicher ihre Vorteile, aber sie lässt dauernd eine Trübung im Glaskörper zurück. Eine wichtige Bedingung für ihre Bildung ist, dass der Blutklumpen mit der Einstichstelle oder der Papille in Verbindung steht. Wenn die Blutmasse genau zentral im Glaskörper liegt, dann bleibt die Bindegewebsentwicklung aus.

Kann diese bindegewebige Organisation des Blutes auch im menschlichen Auge vorkommen? Ich will diese Frage zunächst nur auf spontane Glaskörperblutungen beschränken, weil sie in bezug auf Verletzungen sehr kompliziert ist. Die Bindegewebsentwicklung an der Einstichstelle kommt also hierbei nicht in Betracht. Eine Bindegewebsentwicklung an der Papille bei Glaskörperblutungen ist schon

von einigen Autoren pathologisch-anatomisch studiert worden. Purtscher fand eine solche bei Glaucoma haemorrhagicum. Römer bemerkte bei einem Kranken mit Neuritis albuminurica eine Bindegewebsneubildung aus der Excavation, die sich nach dem Glaskörper hin verbreitete und die Retina eine Strecke weit überlagerte; eine Blutung soll in diesem Falle nicht stattgefunden haben. Cirincione konnte bei einem Fall von Retinitis proliferans, die er ophthalmoskopisch sicher festgestellt hatte, anatomisch genau studieren, dass die Stränge von einem neugebildeten fibrösen Gewebe entstanden waren, welches aus der Adventitia der Papillengefässe hervorgegangen war. In diesem Falle wurden Blutungen beobachtet. Besonders exakt bestätigt der Marxsche Fall die Bindegewebsneubildung aus der Papille im Anschluss an Blutungen, die vor der Pupille lagen. — Diese von menschlichen Augen bekannten Vorgänge konnte ich also experimentell an Kaninchenaugen erzeugen.

Das in der geschilderten Weise aus der Papille in den Glaskörper hineinwuchernde und teilweise die Retina überlagernde Bindegewebe würde nach dem Verschwinden des Blutes ophthalmoskopisch als Stränge oder Membranen erscheinen, die der Retinitis proliferans am Menschenauge entsprechen. Tatsächlich kommt die Retinitis proliferans meistens in der Papillengegend vor, und wird diese meist davon bedeckt. Man sieht ferner oft ophthalmoskopisch eine Membranbildung im Glaskörper. Die zahlreichen Fälle von Mayeda (26) zeigen gleichfalls eine solche Bindegewebsentwicklung aus der Papille, die besonders aus seinen Abbildungen aufs deutlichste zu ersehen ist. Wenn er auch in seinen Fällen eine Blutung vermisst und sie überhaupt als eine angeborene Veränderung erklärt, so ist doch die Möglichkeit dieser Bildung infolge von Blutungen nicht von der Hand zu weisen. Die Blutungen könnten ja schon lange Zeit vorher vielleicht sogar schon in der Fötalzeit oder infolge von Geburtstraumen aufgetreten sein. Obwohl Cirincione für seinen Fall die Blutung als Ursache für die Bindegewebsbildung in Abrede stellt und die Existenz einer andern reizenden Substanz vermutet, so wird man die Erscheinung doch auf die Wirkung der Blutung zurückführen, zumal man nicht weiss, welche andere Art von Reizwirkung Cirincione sich vorstellt.

Dass nach Glaskörperblutungen eine Bindegewebsentwicklung an der Papille vorkommen und bleibend das Bild der sog. Retinitis proliferans erzeugen kann, daran ist nicht zu zweifeln. Die Beobachtungen am Menschenauge sind aber nur deshalb relativ selten, weil

nicht oft die Grundbedingung für eine Bindegewebsbildung aus der Papille vorhanden ist, die wir durch unsere Versuche in einer kontinuierlichen Verbindung der Glaskörperblutung mit der Oberfläche der Papille erkannt haben. Deshalb blieb auch in einigen meiner Experimente die Bindegewebsentwicklung anfangs aus; dieselbe trat aber dann ein, wenn ich die Injektion so wiederholte, dass das eingespritzte Blut direkt mit der Papille Berührung hatte.

Dass der Sehnerv durch den Zug des neugebildeten Bindegewebes in den Bulbus gezogen wurde und dadurch wie ein Zapfen in den Glaskörper hineinragte, ist bemerkenswert. Auch die Marktlügel erscheinen dadurch gewunden (Fall XXV). Man kann wohl vermuten, dass im Menschenauge die Retina in ähnlicher Weise durch das Hervortreten der Papille sich faltet, und die Falten in der Umgebung der Papille ophthalmoskopisch wie Stränge aussehen. Tatsächlich bildete in einem Falle (XXIII) die Retina um die etwas vorspringende Papille mikroskopisch solche Falten. Das ophthalmoskopische Bild der typischen Retinitis proliferans kann demnach auch durch solche Faltenbildungen der Retina hervorgerufen werden.

Dagegen lässt sich mit der Gliawucherung allein das Bild der Retinitis proliferans an der Papille oder in der Umgebung derselben nicht erklären, weil die Gliawucherung, welche, wie wir gefunden haben, durch den Reiz der grossen Wanderzellen entsteht, gewöhnlich im unteren Teil der Retina auftritt und nur selten in der Papillargegend vorkommt, und weil sie meist fleckenweise und nur flächenhaft erscheint und nicht wesentlich prominiert.

Eine Strangbildung an der Retina, ausserhalb der Papillargegend, wird klinisch verhältnismässig selten beobachtet. Dieselbe ist, wie wir sahen, stets bindegewebiger Natur. Eine gliöse Strangbildung könnte ausnahmsweise dadurch entstehen, dass zu einer in Entwicklung begriffenen Gliawucherung auf der Limitans interna zufällig eine frische Glaskörperblutung hinzutritt, welche Kontakt mit derselben gewinnt. Ein solches Vorkommnis beobachtete ich nach einer zweiten Blutinjektion, im Fall XXV, also bei rezidivierenden Blutungen.

Eine Bindegewebsneubildung von den Blutgefässen der unverletzten Retina aus ist unmöglich, das zeigte sich wenigstens bei meinen Versuchen. Dagegen würde eine örtliche Bindegewebsneubildung innerhalb der Retina möglich sein, wenn eine relativ grosse Blutung in dieselbe hinein erfolgt, und der Blutherd mit dem geborstenen Gefäss in Verbindung stände. Ferner ist mit der Möglichkeit zu rechnen, dass eine Bindegewebsentwicklung von der Papille aus entlang den Zentral-

gefässen in die Retina übergeht, wie in dem Fall von Cirincione. Derartiges würde dann auftreten, wenn Blutungen gleichzeitig in der Retina und im Glaskörper stattgefunden haben.

Nur selten findet man eine Bindegewebsneubildung aus den Gefässwänden bei entzündlichen Exsudaten oder Degenerationsprozessen in der Retina, wie z. B. bei Retinitis albuminurica; einige Autoren haben derartiges beobachtet (Römer, Cirincione). Aber Blutungen dürften auch dabei die Hauptrolle spielen, wenn sie auch später verschwinden.

Die oben mikroskopisch beschriebene Faltenbildung der Retina würde noch am ehesten das Bild der Retinitis proliferans liefern können. Ob aber die örtliche kleine Faltenbildung, welche durch Schrumpfung der Gliawucherung an der Innenfläche der Retina entsteht, das Aussehen von Retinitis proliferans annehmen kann, ist fraglich. Sie würde wenigstens ophthalmoskopisch als dichtere Masse erscheinen, wie die flachen Gliawucherungen. Wir sahen also, dass Faltenbildungen der Retina durch Hineinzerren des Optikus in den Glaskörper, ferner durch Schrumpfung von neugebildetem Bindegewebe und Gliagewebe entstehen können; schliesslich ist daran zu denken, dass Verdichtungen des Glaskörpergerüstes zu solchen Falten Anlass werden können (Fall XXIII). Alle derartigen Faltenbildungen könnten gelegentlich ophthalmoskopisch als Retinitis proliferans imponieren. Das gleiche ophthalmoskopische Bild kann durch Striae retinae, wie sie bei Wiederanlegung von Solutio retinae beobachtet werden, entstehen. Ausnahmsweise könnte auch eine weissliche entfärbte Blutung mit Retinitis proliferans verwechselt werden. Die grösste Ähnlichkeit mit diesem Bilde hat die Strangbildung an der Einstichstelle, wie sie auch bei Verletzungen vorkommt.

Ich schliesse mich deshalb der Ansicht von Römer und Greeff an, dass das Krankheitsbild der Retinitis proliferans kein einheitliches ist. Retinitis proliferans ist ein ophthalmoskopischer Begriff. Pathologisch-anatomisch und experimentell ist es erwiesen, dass zur echten Retinitis proliferans stets nur Glaskörper- und Netzhautblutungen mit nachfolgender Bindegewebsbildung aus dem perivaskulären Bindegewebe der Papille führen.

Retinitis proliferans nach Verletzungen.

Die Retinitis proliferans kommt bekanntlich viel häufiger nach Verletzungen vor, als nach spontanen Blutungen. Die Tatsache lässt

sich folgendermassen leicht erklären: Von der Perforationsstelle der Bulbuswand entwickelt sich im Verlauf der Heilung derselben leicht Bindegewebe, das nach einer im Glaskörper befindlichen Blutung vordringen kann. Wenn alle drei Membranen perforiert werden, geht die Organisation der Glaskörperblutungen von dem epibulbären Gewebe und der Chorioidea aus, vorausgesetzt, dass die Blutung nahe der Perforation sich befindet. Dieser Vorgang ist durch meine Versuche erwiesen. Wenn nur die Chorioidea und die Retina verletzt ist, was bekanntlich nach Kontusionen infolge von Schussverletzungen vorkommt, wobei eine grössere Blutung entsteht, dann würde das Bindegewebe aus der Chorioidea auswachsen und in die Blutung eindringen. Hieran könnte sich auch eine Gliawucherung aus der Retina beteiligen.

Zusammenfassung.

1. Das in den Glaskörper des Kaninchens eingespritzte Blut wird zum Teil auf dem Wege des Zentralgefässkanals abgeführt; der grössere Teil zerfällt jedoch an Ort und Stelle und wird von Wanderzellen aufgenommen, welche aus den Ciliarfortsätzen und aus dem Bindegewebsnetzwerk der Papille stammen und zum Teil nach der Papille zurückwandern, zum Teil sich an die Innenfläche der Retina begeben.

2. Der von den Wanderzellen ausgehende mechanische Reiz führt zur Gliawucherung der Retina, welche in Form von flachen kleinen Herden auf der Limitans interna auftritt.

3. Der Eisengehalt des aus dem injizierten Blute stammenden Hämoglobins übt eine toxische Wirkung auf die Retina aus. Dieselbe besteht in einem Untergang der äusseren Netzhautschichten mit Einwanderung von Pigmentepithelien. Die Degeneration entspricht demnach der sog. Retinitis pigmentosa des Menschenauges.

4. Die „Retinitis proliferans“ ist nur ein klinischer Begriff.

5. Der echten Retinitis proliferans gehen stets Blutungen voraus, und dieselben kommen durch eine Bindegewebsneubildung aus dem perivaskulären Gewebe der Papille zustande. Die unerlässliche Vorbedingung für eine solche Bindegewebsbildung ist der Kontakt der Glaskörperblutung mit der Papillenoberfläche.

6. Gliawucherungen spielen bei der Entstehung der echten Retinitis proliferans eine nur untergeordnete Rolle. Bei rezidivierenden Blutungen und schon in Entwicklung begriffener Gliabildung kann der Anteil der Glia ausnahmsweise ein stärkerer sein.

7. Das ophthalmoskopische Bild der Retinitis proliferans kann durch Hineinzerrung der Papille und des Optikus in den Glas-

körper, sowie durch Faltenbildung der Retina hervorgerufen werden, welche durch Schrumpfung von neugebildetem Bindegewebe, durch Gliawucherung und Glaskörperverdichtung bedingt werden.

8. Bei der Retinitis proliferans nach Verletzungen spielt die von der Perforationsstelle ausgehende Bindegewebsentwicklung eine wesentliche Rolle (was in unseren Versuchen der Einstichstelle entspricht). Die notwendige Vorbedingung für das Zustandekommen dieser Form von Retinitis proliferans ist wieder das Vorhandensein grösserer Blutungen im Glaskörper und ein direkter Kontakt derselben mit der Perforationsstelle.

Zum Schlusse sei es mir gestattet, Herrn Geheimrat Prof. Wagenmann für seine gütige Unterstützung meinen herzlichsten Dank auszusprechen. Aus dem gleichen Grunde gebührt mein verbindlichster Dank Herrn Geheimrat Prof. Leber für das grosse Interesse, das er meiner Arbeit entgegenbrachte, ebenso Herrn Prof. Schreiber für seine zahlreichen liebenswürdigen Ratschläge und für die Durchsicht der Arbeit.

Literaturverzeichnis.

1) Adam, Ophthalmoskopische Diagnostik usw. Berlin u. Wien 1912.
2) Asayama, Zur pathologischen Anatomie und Pathogenese der rezidivierenden Netzhaut- und Glaskörperblutungen. Ber. über d. 14. Vers. d. japan. ophth. Ges. in Osaka. 1910.
3) Axenfeld, Netzhautruptur bei einem Falle von Bindegewebsneubildung im Glaskörper und der Retina. Arch. f. Augenheilk. Bd. XXVI. S. 229. 1893.
4) Banholzer, Zur pathologischen Anatomie und Pathogenese der Retinitis proliferans (Manz). Arch. f. Augenheilk. Bd. XXV. S. 186. 1892.
5) Casali, Nuovo contributo all'etiologia e patogenesi della retiniti proliferante. Annali di ottalm. Vol. XXXVIII. 1909. Cit. nach Nagels Jahresber. S. 747.
6) Cirincione, Anatomische Untersuchungen über Retinitis proliferans. Beitr. zur Augenheilk. Festschr. f. J. Hirschberg. S. 289. 1905.
7) Denig, Anatomischer Befund bei spontan entstandener Bindegewebsneubildung im Glaskörper (sog. Retinitis proliferans). Arch. f. Augenheilk. Bd. XXX. S. 312. 1895.
8) Dufour u. Gonin, Encyclopédie française d'ophthalmologie. Vol. VI. Maladie de la Retine. p. 1030. 1906.
9) Fehr, Zur Kenntnis der Retinitis proliferans. Zentralbl. f. prakt. Augenheilk. Juli 1905.
10) Ginsberg, Grundriss der pathologischen Histologie des Auges. 1903.
11) Goldzieher, Über die Retinitis proliferans. Ber. über d. 25. Vers. d. Heidelberger ophth. Ges. 1896. S. 74.
12) Greeff, Die pathologische Anatomie des Auges. Berlin 1902—1906.
13) Haab, Atlas und Grundriss der Ophthalmoskopie usw. 5. Aufl. 1908.
14) Harms: Über retinale Bindegewebsneubildung. Ber. über d. 36. Vers. d. Heidelberger ophth. Ges. 1907. S. 182.
15) — Über Retinitis proliferans. Med.-naturw. Verein Tübingen. Münchn. med. Wochenschr. 1909. S. 1765.

16) E. v. Hippel, Ein Fall von Retinitis proliferans. Klin. Monatsbl. f. Augenheilk. 1892. S. 370.
17) — Über Siderosis bulbi und die Beziehungen zwischen siderotischer und hämatogener Pigmentierung. v. Graefe's Arch. f. Ophth. Bd. XL, 1. 1894.
18) — Diskussion zum Vortrag von Harms (13). 1907.
19) Jäger, Ophthalmoskopischer Handatlas. Taf. 18. Fig. 84. 1869.
20) Koyanagi, Experimentelle Untersuchung über die Netzhautveränderung durch Blutinjektion in den Glaskörper. Klin. Monatsbl. f. Augenheilk. Dez. 1912.
21) Kuhnt, Zur Kenntnis des Sehnerven und der Netzhaut. v. Graefe's Arch. f. Ophth. Bd. XXV, 3. S. 238. 1874.
22) Leber, Graefe-Saemisch, Handb. 1. Aufl. Bd. V, 2. S. 665. 1877.
23) Manz, Retinitis proliferans. v. Graefe's Arch. f. Ophth. Bd. XXII, 3. 1876.
24) — Anatomische Untersuchung eines mit Retinitis proliferans behafteten Auges. v. Graefe's Arch. f. Ophth. Bd. XXVI, 2. 1880.
25) Marx, Bindegewebige Organisation von Netzhaut- und Glaskörperblutungen. Zieglers Beitr. Festschrift f. Arnold. 1905. S. 373.
26) Mayeda, Über Bindegewebsbildung auf der Sehnervenpapille. Deutschmanns Beitr. Heft 54. S. 267. 1902.
27) Oeller, Atlas der Ophthalmoskopie. Wiesbaden 1896—1899.
28) Pröbsting, Ein Fall von Retinitis proliferans. Klin. Monatsbl. f. Augenheilk. 1890. S. 73.
29) — Über Blutinjektionen in den Glaskörper. v. Graefe's Arch. f. Ophth. Bd. XXXVIII, 3. S. 114. 1892.
30) Purtscher, Beitrag zur Kenntnis der spontanen Bindegewebsbildung in Netzhaut und Glaskörper usw. Arch. f. Augenheilk. Bd. XXXIII. Festschr. f. Schmidt-Rimpler. 1896. S. 1.
31) Römer, Verkalkung der Retina bei chronischer Nephritis, zugleich ein Beitrag zur pathologischen Anatomie des Glaukoms und Retinitis proliferans. v. Graefe's Arch. f. Ophth. Bd. LII, 3. 1901.
32) Schleich, Ein Beitrag zu der Entstehung der spontanen Bindegewebsneubildung in der Netzhaut und im Glaskörper usw. Klin. Monatsbl. f. Augenheilk. Bd. XXVIII. S. 63. 1890.
33) L. Schreiber, Über Degeneration der Netzhaut und des Sehnerven. v. Graefe's Arch. f. Ophth. Bd. LXIV, 2. 1906.
34) — u. Wengler, Über experimentelles Glaukom mit besonderer Berücksichtigung seiner Wirkung auf Netzhaut und Sehnerv. v. Graefe's Arch. f. Ophth. Bd. LXXI, 1. 1909.
35) — — Über die Wirkungen des Scharlachöls auf das Auge usw. v. Graefe's Arch. f. Ophth. Bd. LXXIV. Festschr. f. Th. Leber. 1910.
36) L. Schreiber, Über Drusenbildung des Pigmentepithels nach experimenteller Ciliararterien-Durchschneidung beim Kaninchen. Ber. über d. 33. Vers. d. ophth. Ges. Heidelberg. 1907. S. 286.
37) Schulze, Beitrag zur Entstehung der sog. Retinitis proliferans. Arch. f. Augenheilk. 1892. S. 298.
38) Wagenmann, Experimentelle Untersuchungen über den Einfluss der Cirkulation in den Netzhaut- und Aderhautgefässen auf die Ernährung des Auges, insbesondere der Retina usw. v. Graefe's Arch. f. Ophth. Bd. XXXVI, 4. 1890.
39) Wehrli, Glaukom nach Neuroretinitis albuminurica (und Neuroretinitis proliferans). Arch. f. Augenheilk. Bd. XXXVII. S. 173. 1898.
40) Wilbrand u. Saenger, Die Neurologie des Auges. Bd. 4. 1. Hälfte. S. 228. 1909.

Erklärung der Abbildungen auf Taf. XVII—XXII, Fig. 1—28.

Fig. 1. Amöboide Wanderzellen im Zentralgefässkanal. Berlinerblaureaktion nach Perls. Fall 2. Versuchsdauer: 7 Tage.

Fig. 2. Amöboide Zellen und grosse runde Wanderzellen in der Nähe des Ciliarkörpers. Derselbe Versuch.

Fig. 3. Blutcoagulum an der Linse. *a* Fibrin und Schatten von roten Blutkörperchen. *b* Äussere Schicht von roten Blutkörperchen. *c* Detritus. Fall 4. Versuchsdauer: 14 Tage.

Fig. 4. Bindegewebsneubildung an der Papille (*a*). van Giesonsche Färbung. Derselbe Versuch.

Fig. 5. Bindegewebsneubildung an der Einstichstelle. Der mächtige Strang stammt aus dem epibulbären Bindegewebe. Fall 5. Versuchsdauer: 15 Tage.

Fig. 6. Grosse Wanderzellen (*a*) zwischen der Retina und der Gliawucherung, Haufen von grossen Wanderzellen (*b*) an der Oberfläche der Gliawucherung. van Giesonsche Färbung. Fall 6. Versuchsdauer: 22 Tage.

Fig. 7. Umschriebene flächenhafte Gliawucherung (*a*). Haufen von grossen Wanderzellen (*b*). Mallorysche Neurogliafärbung. Fall 7. Versuchsdauer: 28 Tage.

Fig. 8. Bindegewebsneubildung an der Papille (*a*). Mallorysche Bindegewebsfärbung. Fall 8. Versuchsdauer: 35 Tage. (Hierzu auch Taf. XXII, Fig. 28.)

Fig. 9. Retinalatrophie; zu beiden Seiten Gliawucherung an der Limitans interna bei intakter Retina. *a* Pigmenteinwanderung. *b* Gliawucherung. *c* Haufen von grossen Wanderzellen. *d* Grosse Wanderzellen zwischen der Retina und der neugebildeten Gliaschicht. Hämatoxylin-Eosin. Fall 10. Versuchsdauer: 56 Tage.

Fig. 10. Auf die Einstichstelle beschränkt bleibende Bindegewebsneubildung mit kurzem stumpfen Fortsatz in den Glaskörper. van Gieson. Fall 11. Versuchsdauer: 69 Tage.

Fig. 11. Pigmentdegeneration der Retina, Schwund der äusseren Schichten. Fall 12. Versuchsdauer: 84 Tage.

Fig. 12. Einschichtige membranöse Pigmentauflagerung auf der Retina. Der gleiche Versuch.

Fig. 13. An der Papille neugebildetes Bindegewebe (*a*). van Gieson. Fall 13. Versuchsdauer: 87 Tage (zwei Blutinjektionen).

Fig. 14. Flächenhafte Gliawucherung. Limitans interna (*a*) zwischen der normalen Retina und der Gliawucherungsschicht (*b*) deutlich sichtbar. van Gieson. Fall 16. Versuchsdauer: 126 Tage.

Fig. 15. Nach der Linse vorspringender Sehnerv. *a* Der Sehnerv. *b* Neugebildetes Bindegewebe. *c* Linse (Katarakt). *d* Atrophische Retina. van Gieson. Fall 19. Versuchsdauer: 141 Tage.

Fig. 16. Haufen von grossen runden Wanderzellen an der Oberfläche eines Gliaherdes. *a* Gliawucherung *b* Wanderzellen. Mallorysche Neurogliafärbung. Fall 20. Versuchsdauer: 36 Tage (zwei Blutinjektionen).

Fig. 17. Blutcoagulum an der Retina. Einwachsen des von der Chorioidea ausgehenden Bindegewebes (*a*) in das Blutcoagulum. Zufällige Verletzung mit der Kanüle. Mallorysche Bindegewebsfärbung. Fall 29. Versuchsdauer: 63 Tage.

Fig. 18. Neubildung eines ungewöhnlich langen Bindegewebsstranges im Glaskörper von der Einstichstelle aus. van Gieson. Fall 22. Versuchsdauer: 48 Tage (drei Blutinjektionen).

Fig. 19. Faltenbildung der Retina in der Umgebung der Papille infolge von Schrumpfung neugebildeten Binde- und Gliagewebes. van Gieson. Fall 23. Versuchsdauer: 63 Tage (vier Blutinjektionen).

Fig. 20. Hohe Retinalfalten. *a* Bindegewebsstrang im Glaskörper, von der Einstichstelle ausgehend; die Verbindung derselben mit der Retina ist auf dem mikroskopischen Schnitt nicht zu sehen. van Gieson. Der gleiche Versuch.

Fig. 21. Knäuelförmig gefaltete Retina. Gewundene Faltenbildung der Retina; auf dem Schnitt liegt der Bindegewebsstrang (*a*) zentral. Zufällige Verletzung durch die Kanüle. Mallorysche Bindegewebsfärbung. Der gleiche Versuch.

Fig. 22. Beginnende Drusenbildung der Glaslamelle an der Ora serrata (*a*). Hämatoxylin-Eosin. Der gleiche Versuch.

Fig. 23. In den Glaskörper hineingezerrter Sehnerv mit neugebildetem Bindegewebsstrang (*a*). Mallorysche Bindegewebsfärbung. Fall 25. Versuchsdauer: 99 Tage (zwei Blutinjektionen).

Fig. 24. Schnitt vom gleichen Versuch. *b* Fortsetzung des von der Papille ausgehenden Bindegewebsstrangs nach dem Blutcoagulum hin. *c* Einstichstelle.

Fig. 25. Faltenbildung der Marktflügel und Retina. van Gieson. Der gleiche Versuch.

Fig. 26. Von einer ursprünglich flächenhaften Gliawucherung ausgehender und tief in den Glaskörper hineinragender Gliazapfen. Folge einer wiederholten Blutinjektion. *a* Limitans interna. van Gieson sche Färbung. Der gleiche Versuch

Fig. 27. Von der Papille ausgehender Bindegewebsstrang. van Gieson-sche Färbung. Fall 28. Versuchsdauer 91 Tage (drei Blutinjektionen).

Fig. 28. Dieselbe Abbildung wie Fig. 8 farbig. Mallorysche Bindegewebsfärbung. Fall 8.

Normal pigmentierte und albinotische Iris.

Von

Prof. Dr. Ernst Fuchs.

Mit einer Figur im Text.

Die interessante Arbeit von Rübel[1]) über die Durchlässigkeit der Iris für Licht bei der diaskleralen Durchleuchtung veranlasst mich, einige ältere Beobachtungen zur Ergänzung mitzuteilen, sowie auch einiges richtig zu stellen.

Bezüglich der grösseren oder geringeren Durchleuchtbarkeit der Iris bestehen zwei entgegengesetzte Ansichten. Langenhan[2]), welcher zuerst die Durchleuchtbarkeit mittels der Hertzellschen Lampe studiert hatte, lässt bei gleicher Irisfarbe die Durchleuchtbarkeit von dem Pigmentgehalt des retinalen Epithels abhängen. Rübel dagegen führt dieselbe ausschliesslich auf die Beschaffenheit des Irisstromas zurück. In bezug auf dieses kämen zwei Faktoren in Betracht, die Pigmentierung und die Dicke. Das retinale Pigment spiele für die Durchleuchtbarkeit keine Rolle, da es sich in hellen und dunklen Augen ziemlich gleich verhalte, für welche Angabe Rübel nebst Abelsdorff auch mich als Gewährsmann zitiert. Die Sache liegt aber doch nicht so einfach, wie Rübel glaubt.

Das retinale Pigment der Iris des Erwachsenen sieht bei schwacher Vergrösserung entweder ganz schwarz oder dunkelbraun oder lichtbraun aus; es ist entweder gleichmässig dunkel oder weist hellere Lücken auf, welche zumeist ungefähr der Gegend des Zellkernes entsprechen. Diese Eigenschaften ergeben sechs Kombinationen, nämlich:

1. ganz schwarz und gleichmässig;
2. ganz schwarz mit Lücken;
3. dunkelbraun und gleichmässig;
4. dunkelbraun mit Lücken;

---

[1]) v. Graefe's Arch. f. Ophth. Bd. LXXXII. S. 317.

[2]) v. Graefe's Arch. f. Ophth. Bd. LXXIX. S. 137.

5. lichtbraun und gleichmässig;
6. lichtbraun mit Lücken.

Von diesen Kombinationen kommen zwei sehr selten vor; das ganz schwarze Pigment ist fast immer gleichmässig dicht; die Kombination 5 habe ich überhaupt niemals angetroffen; lichtbraunes Pigment ist auch immer lückenhaft.

In den Augen Neugeborener, sowie sehr junger Kinder hat das retinale Pigment in der Regel dieselbe Beschaffenheit wie in den Augen Erwachsener. Obwohl das Stroma der Iris zu dieser Lebenszeit noch vollkommen pigmentfrei ist, kann doch die retinale Lage so vollkommen und gleichmässig schwarz sein, wie im dunklen Auge eines Erwachsenen. Nur zweimal habe ich in Augen Neugeborener eine so lichtbraune Färbung der retinalen Irisschicht gefunden, wie sie bei normalen Erwachsenen nicht vorkommt.

Die Untersuchung mit starker Vergrösserung zeigt, dass das Aussehen der retinalen Schicht abhängt von der Farbe der einzelnen Körnchen und von der Dichtigkeit ihrer Anordnung. Das einzelne Pigmentkörnchen ist niemals ganz schwarz, sondern immer nur braun, aber von ziemlich verschiedener Helligkeit. Bei ganz schwarzem Epithel sind die einzelnen Körnchen sehr dunkel und liegen dicht beisammen. Die verschiedenen Töne von Braun können sowohl durch verschiedene Färbung der Körnchen als durch mehr oder weniger dichte Anordnung derselben entstehen, und wenn gar durch besonders schütteren Bestand pigmentfreie Lücken entstehen, wird dadurch die Farbe der retinalen Schicht im ganzen und deren Durchleuchtbarkeit beeinflusst.

Meine seinerzeitige Äusserung[1]), dass das retinale Pigment in hellen und dunklen Augen in ziemlich gleicher Weise vorhanden sei, ist trotzdem richtig, indem die verschiedene Pigmentierung dieser Lage unabhängig ist von der Pigmentierung des Stromas. Man findet manchmal bei ganz pigmentloser Iris eine tief und gleichmässig schwarze Epithelschicht und umgekehrt bei dunkelbrauner Iris manchmal ein nur braunes und lückenhaftes Retinalepithel. Auch die Tatsache, dass selbst im Auge des Neugeborenen, dessen Irisstroma ganz pigmentfrei ist, die retinale Lage zuweilen ganz schwarz ist, spricht in demselben Sinne. Um aber die wirkliche Unabhängigkeit beider Pigmentierungen voneinander darzutun, ist auch die Häufigkeit festzustellen, in welcher eine gewisse Pigmentierung des Stromas mit einer

[1]) Zeitschr. f. Augenheilk. Bd. XV. S. 198.

gewissen Pigmentierung des retinalen Blattes zusammentrifft. Ich kam auf Grund der Präparate von zahlreichen Augen mit heller und dunkler Iris, die ich besitze, zu dem Resultate, dass man bei dunkel pigmentierter und bei ganz unpigmentierter Iris die verschiedenen Nuancen des retinalen Pigmentes in gleicher Häufigkeit trifft, so dass tatsächlich die beiden Pigmentierungen voneinander unabhängig sind. Eine Ausnahme machen nur die Fälle mit ganz leichtbrauner und von zahlreichen Lücken durchsetzter Epithelschicht. Eine solche Beschaffenheit kommt nur selten vor, und ich traf sie nur bei wenig oder nicht pigmentierter Iris an. Wir werden später sehen, dass eine so lichte Beschaffenheit der retinalen Schicht tatsächlich eine Ausnahmsstellung einnimmt und dem Albinismus zuzurechnen ist.

Zufolge dem Gesagten hängt die Durchleuchtbarkeit der Iris von vier Faktoren ab:

1. der Pigmentierung des Stromas;
2. der Dicke des Stromas;
3. der Dunkelheit der einzelnen Pigmentkörnchen;
4. der mehr oder weniger dichten Anordnung der Körnchen der retinalen Lage.

Da die Pigmentierung des Irisstromas von der retinalen Schicht unabhängig ist, ergeben sich viele Kombinationen. Man kann, Langenhan ergänzend, sagen, dass bei gleicher Pigmentierung und gleicher Dicke des Irisstromas die Durchleuchtbarkeit der Iris von der retinalen Lage abhängt, und dass eine wirklich gute Durchleuchtbarkeit stets auf mangelhafter Pigmentierung dieser Lage beruht.

Ich wurde auf das gegenwärtige Thema zuerst durch eine Beobachtung geführt, welche ich an den Augen eines halbalbinotischen 24 jährigen Mannes machte. Derselbe war, ebenso wie seine vier Geschwister, in der Kindheit fast weiss gewesen, dann aber leicht blond geworden. Er ist schwachsichtig, indem er mit jedem Auge nur Finger in vier Meter zählt, und hat Nystagmus, beides wohl infolge der albinotischen Beschaffenheit seines Augenhintergrundes. Die Iris aber ist braun, und zwar nicht einmal sehr licht, sondern von gewöhnlicher mittelbrauner Farbe. Bei fokaler Beleuchtung fiel mir ein eigentümlicher ungewohnter Schimmer an der Iris auf, den ich mir erst erklären konnte, als ich die Durchleuchtung mit der Sachsschen Lampe vornahm. Die Iris leuchtete dabei hellrot auf, und eine geringe Menge dieses roten Lichtes scheint schon bei der gewöhnlichen fokalen Beleuchtung den eigentümlichen Glanz der Iris verursacht zu haben. Ich schloss daraus auf eine mangelhafte Pigmentierung der retinalen

Schicht und klassifizierte daher den Mann als Halbalbino[1]). Er war in seiner Kindheit vielleicht ganz albinotisch gewesen, hatte aber im Laufe des Lebens etwas Pigment in den Haaren und im Stroma der Iris aufgenommen. Ich wendete nun mein Augenmerk solchen Personen zu, welche, im ganzen sehr hell, angaben, in der Kindheit ganz oder fast ganz weiss gewesen zu sein. Ich notierte im ganzen 13 solcher Fälle, über welche ich nun berichte.

Über die Pigmentierung des Irisstromas in diesen Fällen gab die Farbe der Iris Auskunft, über die Pigmentierung der retinalen Schicht die Durchleuchtbarkeit der Iris. Ich benutzte zur Durchleuchtung die Sachssche Lampe, aber ohne jene Vorsichten, welche Rübel gebrauchte, da ich die meisten meiner Fälle vor dem Erscheinen der Rübelschen Arbeit beobachtet hatte. Rübel untersucht im vollkommen verdunkelten Zimmer, bei gut abgedichteter Lampe und nach vorheriger Adaptation seines Auges für die Dunkelheit. In dem Augenspiegelzimmer, in welchem ich meine Untersuchungen vornahm, brannten noch andere ophthalmoskopische Lampen; die Sachssche Lampe war in keiner Weise abgedichtet, und ich adaptierte meine Augen nicht. Ich erhielt daher dieselben Resultate wie Vüllers[2]), welcher, da er von besonderen Vorsichten nichts erwähnt, wohl in derselben Weise beobachtet hatte wie ich. Ich fand, dass eine normale Iris, auch wenn sie grau oder blau ist, nicht zu durchleuchten ist; gute Durchleuchtbarkeit der Iris, wie sie Vüllers auf Taf. II, Fig. 7 abbildet, kommt nur bei mangelhafter Pigmentierung des retinalen Blattes vor, und ich stehe nicht an, den von Vüllers abgebildeten Fall dem Albinismus zuzurechnen. Nach dem Erscheinen der Rübelschen Arbeit versuchte ich die Durchleuchtung unter den von ihm angegebenen Kautelen, ohne indessen zu einem andern Resultate zu kommen. Vielleicht ist meine Sachssche Lampe viel lichtschwächer als die Rübels. Wenn ich also eine Iris als durchleuchtbar bezeichne, so heisst dies, dass sie fast so rot aufleuchtet wie die Pupille und nur einzelne feinere radiäre Linien, entsprechend besonders dicken Irisgefässen und ein Ring am Pupillarrand, entsprechend dem Sphincter, dunkel bleibt, ungefähr

---

[1]) L. Müller (Beitr. zur Augenheilk. Bd. I, Heft 7. S. 95) beschreibt den Fall eines 20jährigen Mannes mit weissen Haaren, aber brauner Iris; die albinotische Beschaffenheit des Fundus, der Nystagmus und die mangelhafte Sehschärfe veranlassten Müller, diesen Fall als Albino aufzufassen und die richtige Vermutung auszusprechen, dass die retinale Schicht nicht genügend pigmentiert sei. Die Durchleuchtung der Iris war zu jener Zeit noch nicht bekannt.

[2]) Zeitschr. f. Augenheilk. Bd. XVIII. S. 215.

wie in der oben zitierten Abbildung von Vüllers. Zwischen einer so vollkommen durchleuchtbaren und einer gar nicht durchleuchtbaren Iris habe ich keine Zwischenstufen gefunden, wie sie Rübel beschreibt. Ich scheide daher meine 13 Fälle nur in zwei Gruppen, solche mit undurchleuchtbarer und solche mit sehr gut durchleuchtbarer Iris.

Die Fälle mit durchleuchtbarer Iris waren zehn. Nur in zweien dieser Fälle war der Patient der einzige mangelhaft pigmentierte in der Familie; in den andern 8 Fällen waren noch hell gefärbte Geschwister, in drei Fällen auch ebensolche Aszendenten vorhanden. Dreimal bestand Konsanguinität der Eltern. Die Haarfarbe war in keinem Falle ganz weiss, da ja vollkommene Albinos in diese Liste nicht aufgenommen wurden (ich habe von solchen während desselben Zeitraumes zwei in der Klinik zu sehen bekommen). Vier Patienten waren sehr hellblond, zwei mittelblond, drei braun, einer feuerrot[1]). Die Iris war fünfmal blau, ohne wahrnehmbares Pigment, einmal blau mit gelben Flecken, einmal blaugrün, zweimal braungrün und einmal braun von mittlerer Nuance. Alle diese Individuen hatten also etwas Pigment in ihren Haaren und die Hälfte davon auch im Irisstroma. Der Augenhintergrund war bei allen albinotisch, weshalb auch bei den meisten die Pupille schon bei der gewöhnlichen fokalen Beleuchtung rot aufleuchtete. Da sich also unter diesen Fällen solche fanden, welche wohl eine pigmentierte, selbst braune Iris, aber einen albinotischen Fundus hatten, so betrifft die Entwicklung von Pigment im extrauterinen Leben offenbar die Iris mehr als die Aderhaut[2]). Die Sehschärfe war immer schlecht, im besten Falle $S\,^5/_{18}$, oft aber nur Fingerzählen. Die meisten Patienten hatten Nystagmus[3]). Da

[1]) Die rote Haarfarbe ist unter den Halbalbinos häufiger als unter den nichtalbinotischen Menschen, bei welchen sie nur in einer Häufigkeit von $^1/_2$% vorkommen soll.

[2]) Bei den wenig pigmentierten, aber normalen Augen hellfarbiger Menschen ist es umgekehrt; ihr Irisstroma ist ohne Pigment, während die Aderhaut immer Chromatophoren enthält.

[3]) Nur einer unter den 10 Fällen verhielt sich abweichend. Es war ein 65jähriger Professor, der angab, dass er als Kind ganz weiss war, später aber lichtblond wurde; als ich ihn sah, war er schon grau. Er hatte früher immer gut gesehen, und erst in der letzten Zeit nahm sein Sehvermögen ab, und zwar, wie die Untersuchung zeigte, infolge eines zentralen Skotoms an beiden Augen. Es bestand kein Nystagmus; die Iris war schön blau und gut durchleuchtbar, der Fundus aber nicht albinotisch. Der Kranke hatte einen schweren Diabetes, infolgedessen eben das zentrale Skotom entstanden war. Ich halte diesen Fall nicht für einen Albino, sondern für ein sehr hellblondes Individuum, bei welchem die Durchleuchtbarkeit der Iris erst in der letzten Zeit infolge der diabetischen Degeneration des retinalen Pigmentes entstanden war.

nun in diesen Fällen die Iris sowohl bei blauer als bei brauner Farbe durchleuchtbar ist, so muss die Ursache der Durchleuchtbarkeit in der mangelhaften Pigmentierung der retinalen Lage gesucht werden. Dieses konnte ich durch die anatomische Untersuchung bestätigen. In einem meiner zehn Fälle war durch eine Seclusio pupillae eine Iridectomie notwendig geworden. Es war ein 26 jähriger Mann, dessen Iris blau mit gelben Flecken und gut durchleuchtbar war. In den Präparaten zeigt die Iris eine geringe Pigmentierung der vorderen Grenzschicht. Im retinalen Epithel enthalten die Zellen der hinteren Lage sehr lichtbraune Pigmentkörnchen, welche hauptsächlich in den Randteilen der Zellen, vornehmlich in dem der vorderen Lage zugekehrten Teile liegen. Die mittleren Teile der Zellen entbehren des Pigmentes fast vollständig, so dass die Zellkerne schön zu sehen sind. In der vorderen Epithellage sind nur vereinzelte Pigmentkörnchen zu finden (Textfigur). Ob dieses Pigment schon bei der Geburt in demselben Masse vorhanden gewesen war, oder eine Vermehrung desselben noch im extrauterinen Leben stattgefunden hatte, ist unmöglich zu sagen. Vom Stromapigment der Iris wissen wir, dass es sich erst nach der Geburt bildet. Die retinale Schicht aber findet man, wie eingangs berichtet, oft schon in den Augen Neugeborener ebenso tief schwarz wie in den dunkel pigmentierten Augen Erwachsener. Anderseits habe ich zweimal in den Augen von Neugeborenen eine so lichtbraune retinale Schicht angetroffen, wie niemals in dem normalen Auge eines Erwachsenen. Es lässt sich nicht entscheiden, ob in diesen zwei Fällen die Pigmentierung im späteren Leben normal geworden wäre, oder ob es sich zufällig um die Augen von Kindern handelte, welche im späteren Leben halbalbinotisch geblieben wären. A priori muss natürlich die Bildung von retinalem Pigment auch im extrauterinen Leben zugegeben werden, denn die Zahl und Grösse der retinalen Epithelzellen nimmt während des Wachstums zu, und wenn sie nicht immer lichter werden sollen, muss auch die Zahl der Pigmentkörnchen in ihnen zunehmen.

Der obige Befund an der Iris meines halbalbinotischen Patienten entspricht dem, was auch manchmal bei vollkommenem Albinismus gefunden wurde. Augen vollkommener Albinos sind bisher nur in geringer Zahl untersucht worden. Manz[1]) und Usher[2]) fanden in

[1]) v. Graefe's Arch. f. Ophth. Bd. XXIV, 4. S. 139.

[2]) Transactions of the Ophth. Soc. of Great Britain. B. XXVI. p. 248.

solchen Augen die retinale Schicht braun pigmentiert, aber doch so wenig, dass die Zellkerne zu erkennen waren, was dem von mir erhobenen Befunde gleichkommt. In einem von Nettleship[1]) untersuchten Falle war die retinale Schicht vollkommen pigmentlos, und auch ich finde in den Präparaten vom Auge eines Albinotischen, die ich Herrn Dozenten Topolanski verdanke, keine Spur von Pigment in der retinalen Schicht.

Die von mir beobachteten Fälle mit durchleuchtbarer Iris sind also mit Ausnahme des einen in der Anmerkung angeführten Falles solche, wo Haare und in der Mehrzahl der Fälle auch die Iris Pigment aufgenommen hatten, das retinale Epithel aber pigmentarm verblieb, wie dies albinotischen Augen zukommt. Man kann daher diese Fälle als Halbalbinos bezeichnen[2]). Sie erweisen wieder die Unabhängigkeit der Pigmentierung des Stroma der Uvea von der des retinalen Ephitels.

Den Halbalbinos stelle ich drei Fälle gegenüber, welche sehr hellblond waren und ebenfalls angaben, in der Kindheit weisshaarig gewesen zu sein, sowie sehr hellfarbige Geschwister zu haben. Blutsverwandtschaft der Eltern bestand in keinem Falle. Äusserlich waren diese Fälle den Halbalbinos gleich; sie hatten so wie diese sehr helle Haare und hellblaue Iris, aber der Augenhintergrund war zwar sehr hell, aber nicht direkt albinotisch[3]). Die Sehschärfe war gut, und es fehlte der Nystagmus. Auch bezüglich dieser Fälle ergab sich mir die Gelegenheit zur anatomischen Untersuchung, indem in einem derselben wegen Glaukom eine Iridektomie gemacht werden musste. Das ausgeschnittene Irisstück zeigte eine normale, gleichmässig dunkelbraune Pigmentierung des retinalen Irisepithels, was die Undurchleuchtbarkeit

[1]) Ibid. p. 249.

[2]) Auch Semialbinismus, Albinismus imperfectus oder Leucopathia imperfecta genannt, im Gegensatz zur fleckweisen Pigmentlosigkeit (Albinismus s. Leucopathia partialis).

[3]) Man findet bei sehr blonden Menschen sehr häufig einen so hellen Augenhintergrund, dass man ihn als albinotisch bezeichnen möchte. Die gute Sehschärfe solcher Augen beweist aber doch einen wesentlichen Unterschied zwischen einem solchen Augenhintergrund und dem eines Albino, der ohne Zweifel in der verschiedenen Pigmentierung des Pigmentepithels begründet ist. Für den Augenhintergrund fehlt uns ein so gutes Kriterium für den Pigmentgehalt dieser Schicht, wie wir es für die Iris in der Durchleuchtbarkeit haben, oder vielleicht darf man sagen, für den Augenhintergrund besteht dieses Kriterium in der Sehschärfe, deren Schädigung auf der fehlerhaften Beschaffenheit des Pigmentepithels beruhen dürfte. Aus dem Augenspiegelbilde allein ist aber offenbar der sehr helle Augenhintergrund nicht immer mit Sicherheit von dem albinotischen zu unterscheiden.

der Iris vollkommen erklärt. Diese drei Personen sind also sehr hell gefärbte, aber normale, keineswegs halbalbinotische Menschen. In Wien sind, wie mein Material zeigt, so hellblonde Menschen seltener als die Halbalbinos. Aber in nördlichen Ländern sind sie dafür umso häufiger. Es wird berichtet, dass es unter den Friesen und unter den Skandinaviern viele gibt, welche fast weisshaarig und blauäugig sind, und auch für diese wurde der Ausdruck Halbalbinos gebraucht. Darin liegt eine Verkennung des meines Erachtens fundamentalen Unterschiedes zwischen halbalbinotischen und sehr hellfarbigen normalen Menschen. Beide sind wegen ihrer in der Kindheit fast weissen, später hellblonden Haarfarbe und ihrer blauen Iris äusserlich ähnlich, indem beide zur Zeit ihrer Geburt in den Haaren und im Stroma der Iris kein Pigment hatten und auch später in den Haaren wenig, im Irisstroma keines bildeten. Wenn aber doch im extrauterinen Leben etwas mehr Pigment gebildet wird, kann ein Halbalbino sogar stärker pigmentiert werden als ein hellblonder Mensch, wie Halbalbinos mit braunen oder roten Haaren und brauner Iris beweisen. Der grundsätzliche Unterschied der beiden Menschenarten liegt eben, soweit die Augen in Betracht kommen, in dem Pigment der retinalen Schicht, welches bei hellfarbigen Menschen normal, bei den Halbalbinos mangelhaft ist. Klinisch können sie daher auseinandergehalten werden:

1. durch den Nachweis, ob die Iris durchleuchtbar ist oder nicht als Massstab für die Pigmentierung der retinalen Schicht, und

2. durch das Verhalten der Sehschärfe und die Anwesenheit oder das Fehlen des Nystagmus.

Auch in manchen Fällen von anscheinend vollkommenem Albinismus hat man bei der anatomischen Untersuchung Pigment in mässiger Menge auch in der retinalen Irisschicht gefunden. Es könnte daher zwischen den albinotischen und den nicht albinotischen Individuen nur ein gradueller Unterschied gedacht werden. Die Albinos würden gleichsam an dem Ende einer kontinuierlichen Reihe stehen, welche von den dunkelpigmentierten Menschen durch die hellfarbigen bis zu den ganz pigmentlosen führt. Eine solche Stufenleiter gibt es wohl für das Stromapigment der Iris, nicht aber für das retinale Pigment. Daher stehen sich die Halbalbinos mit durchleuchtbarer Iris und mangelhafter Sehschärfe und die hellfarbigen Menschen mit undurchleuchtbarer Iris und guter Sehschärfe ohne Übergangsformen gegenüber. Wenn die Albinos aus hellfarbigen Menschen durch immer weitere Abnahme des Pigments entstünden, müssten sie in den nördlichen Ländern mit heller Bevölkerung viel häufiger sein als bei den südlichen dunkel pigmen-

tierten Rassen. Dies ist aber nicht der Fall. Die ausführlichste Zusammenstellung des bisher Bekannten über die geographische Verbreitung des Albinimus findet man in der Serie IV der Drapers Company Research Memoirs, London 1911. Da dieses Werk schwer zugänglich ist, führe ich aus demselben an, dass in Schottland je ein Albino auf 15000—20000 Einwohner kommen soll, in ganz Italien ein Albino auf 29000 Einwohner. In Italien nimmt der Albinismus von Norden nach Süden zu; in Sizilien zählt man einen Albino auf 15000 Einwohner. Auf den Faröern mit einer sehr lichten Bevölkerung von 17000 Menschen existiert kein Albino. Für Norwegen gibt es zwei Angaben, nämlich 1:25000 und 1:7000. Die grosse Differenz beider Angaben ist offenbar der Schwierigkeit zuzuschreiben, in einem Lande mit so heller Bevölkerung Hellfarbige und Albinos sicher zu unterscheiden, welche Schwierigkeit in einem Lande wie Sizilien natürlich nicht besteht. Unter den Juden soll Albinismus häufig sein, und von Syrien wird über besonders viele Fälle von Albinismus berichtet. In Ägypten wird ein Albino auf 20000 Einwohner gezählt. Es gibt auch Albinos in der gelben, roten und schwarzen Menschenrasse, doch ist über das numerische Verhältnis derselben natürlich nichts bekannt.

Der Albinismus ist also eine angeborene Missbildung, die äusserlich ähnlich aussehende Hellfarbigkeit mancher Individuen ein Rassenmerkmal normaler Menschen.

[Aus der II. K. K. Univ.-Augenklinik in Wien (Direktor: Hofrat Prof. Dr. E. Fuchs).]

Der Conus in atypischer Richtung.

Von

Dr. Rudolf Tertsch
in Wien.

Mit Taf. XXIII, Fig. 1—4.

Obwohl namentlich der Conus nach unten bei der ophthalmoskopischen Untersuchung der Augen ein wie bekannt überaus häufiger Befund ist, fand ich bei Durchsicht der Literatur nur zehn histologisch untersuchte Fälle dieser Veränderung des Augenhintergrundes. Da weiteres trotz der eingehenden Untersuchungen Elschnigs (4) über dieses Kapitel doch noch keine einheitliche Meinung vorherrscht, da endlich ein mir vorliegender Fall, in einigen, wie ich glaube, wesentlichen Punkten Abweichungen von den bisher bekannten Fällen aufweist, rechtfertigt sich die Veröffentlichung dieses Falles und anschliessend daran eine Erörterung über die Frage der Entstehung des atypischen Conus.

G. J., 42 Jahre alt, will immer gut gesehen haben; hat nie ein Glas getragen. Er leidet seit einem Jahre an Lungentuberkulose und ist seit zwei Tagen wegen Zeichen von Meningitis im Spital aufgenommen. Der Patient war sehr unruhig und schwer spiegelbar, doch liess sich folgender Befund erheben:

R. A. Beginnende Keratitis e-lagophthalmo; im Glaskörper einige flottierende Trübungen. Die Papille ist quer oval, indem der untere Rand abgeflacht erscheint. Hier schliesst sich an die Papille eine schmale, etwa ein Viertel Papillendurchmesser breite Sichel an, welche den Sehnerv auch nach beiden Seiten bis zum horizontalen Meridian umgreift. Die Sichel ist weiss und zeigt an einigen Stellen graue Flecke. Sie wird nach abwärts durch einen schmalen Pigmentsaum begrenzt. Der Gefässtrichter liegt in der Mitte der Papille und ist etwas nach abwärts gekehrt. Es besteht verkehrte Gefässverteilung; sonst sind die Gefässe normal. Der Fundus ist übersät von zahlreichen schwarzen und weissen, alten chorioiditischen Herden.

L. A. Der Befund ist beiläufig derselbe wie am r. A., nur ist die Sichel hier etwas schmäler. Die physiologische Excavation in der Mitte der Papille

liegend, ist mit ihrer Öffnung nach abwärts gerichtet. Verkehrte Gefässverteilung. Zahlreiche alte chorioiditische Herde in der Peripherie. Da das Sensorium des Patienten benommen war, konnte keine Sehprobe gemacht werden, doch konnte man durch die Spiegeluntersuchung hypermetropen Astigmatismus nachweisen. Pat. starb nach 14 tägigem Krankheitsverlauf an der Meningitis. Die beiden Bulbi wurden in Formol-Müllerscher Flüssigkeit gehärtet, sie zeigten makroskopisch keine Abnormitäten. Es bestanden nirgends in der Nähe des Sehnerven Ektasien oder bläuliche Verfärbung der Sklera. Am frisch enucleierten Auge waren leider keine Messungen vorgenommen worden. An dem in vertikale Schnitte zerlegten, eingebetteten Bulbus betrug am r. A. sowohl der grösste vertikale wie der grösste horizontale Durchmesser 23 mm. Die Bogenlänge vom Hornhautrande bis zum Ansatz des Sehnerven betrug oben 28 mm, unten 27 mm. Am l. A. war der grösste vertikale Durchmesser 24 mm, der grösste horizontale 23 $^1/_2$ mm. Die Bogenlänge betrug unten 29, oben 28 mm.

Mikroskopischer Befund.

R. A. Über die Richtung des Sehnerven kann ich, da vor der Einbettung darauf nicht geachtet wurde, nichts aussagen. Seine Insertion am Bulbus ist jedoch schief nach abwärts gerichtet; der Winkel, den oben die Duralscheide mit der Sklera einschliesst, ist entschieden spitzwinkliger wie der untere Winkel, der fast rechtwinklig erscheint. Ebenso hat der intraokulare Teil des Sehneryen eine entschiedene Richtung nach unten. Dieser Teil entspricht einem sich okularwärts verjüngenden, abgestumpften Kegelmantel; wobei die obere Wand viel schräger verläuft, d. h. einen spitzeren Winkel mit der Innenfläche der Sklera einschliesst wie die untere Wand, welche beiläufig senkrecht auf der Innenfläche der Sklera steht. Die Weite des Sehnervenloches beträgt vorn (oberes Ende der Lamina vitrea chorioidea bis zum Rand der Sklera unten) 1,5 mm. Rückwärts (hintere Fläche der Lamina sclerae) 1,94 mm. Die Duralscheide ist unten stark verbreitert (0,55 mm), besteht aus einem festeren inneren und einem lockeren äusseren Teil und setzte sich mit einem 0,96 mm brreitem Fuss an die Sklera an. Die lockeren äusseren Teile der Dura gehen in die wohl entwickelten, etwas lockeren äusseren Lagen der Sklera über. Der festere innere Teil verzweigt sich in die mittleren strafferen Teile der Sklera. Oben ist die Duralscheide 0,38 mm breit, besteht nur aus einer Lage straffem Gewebe; sie setzt sich in einem 0,59 mm breiten Fuss an die Sklera und geht in die mittleren Lagen derselben über. Der Zwischenscheidenraum ist oben wie unten spaltförmig.

Der Gefässtrichter ist flach, nach abwärts gekehrt und mit reichlich entwickelter Gliasubstanz ausgefüllt. Der Rand der Excavation ist nach allen Seiten gleich dick, d. h. es findet sich nirgends ein stärkerer überhängender Wulst von Sehnervenfasern. Die Lamina sclerae zeigt eine leichte Konkavität nach vorn. Die Verhältnisse in der unteren Sichel sind folgende: die Retina ist bis in einer Entfernung von 0,7 mm vom Rande der Sklera normal. Während dann die Faserschicht sehr rasch an Breite zunimmt, fliessen mit Verschwinden der inneren und äusseren plexiformen Schicht die Körnerschichten zu einer Reihe von etwas unregelmässig geformten Zellen

zusammen, die epitheloiden Zellen ähnlich sind und sich einreihig noch eine Strecke weit fortsetzen, um in die nach vorn umbiegenden Pigmentepithelzellen überzugehen. Diese einreihigen Zellen sind an mehreren Stellen unterbrochen durch ein unregelmässiges weitmaschiges Faserwerk von Gliagewebe, welch letzteres auch die Lücken ausfüllt, die durch Verschmälerung der äusseren Schicht der Retina entstanden sind. Durch dieses Faserwerk ziehen zahlreiche Nervenfasern, die von hier um das vorspringende Ende der Lamina elastica, welche sie in einem flachem S-förmigen Bogen umgehen, dem Sehnerv zustreben. Die Limitans externa, die Schicht der Zapfen und Stäbchen endet dort, wo die Körnerschichten zusammenfliessen. Nach aussen von der einreihigen Zellenschicht, zwischen dieser und dem Pigmentepithel, findet man eine fein granulierte Masse. Die Lamina vitrea endet stumpf, leicht nach einwärts aufgebogen 0,39 mm vom Rande der Sklera entfernt. Sie ist nirgends unterbrochen, dagegen am Ende verdünnt und zeigt feine, stark lichtbrechende Granulation. Das Pigmentepithel ist bis knapp vor dem Ende der Lamina vitrea fast normal. Nur die letzten Zellen sind pigmentarm. Etwas vor dem Ende der Glasmembran biegt die Reihe der Pigmentepithelzellen in einem Bogen nach vorn und geht in jene Zellenreihe über, die als Fortsetzung der zusammenfliessenden Körnerschichten erscheint. Viele dieser Zellen sind pigmentlos. Einige enthalten nur einzelne Pigmentkörner, andere sind aber dicht mit Pigment erfüllt, so dass sie sich mit Ausnahme der unregelmässigen Form durch nichts von normalen Pigmentepithelzellen unterscheiden. An einer Stelle findet man eine Reihe solcher pigmenthaltiger Zellen noch ganz nahe der normal beschaffenen Retina. Die Chorioidea endet ein kleines Stück vor der Glasmembran, und zwar am entferntesten vom Sehnerv in den mittleren Partien, während die Choriocapillaris bis zur Umbiegungsstelle des Pigmentepithels die Glasmembran begleitet. Die äusseren Lagen verlieren bald nach den mittleren Schichten ihre normale Beschaffenheit und werden zu einer dünnen Schicht langer straffer Bindegewebsfasern mit länglichen Kernen und einzelnen Chromatophoren. Diese Schicht begleitet die Sklera innerhalb des Conus, geht um das abgerundete Knie des Skleralloches herum und bildet dann noch einen grossen Teil der inneren Wand desselben, um sich endlich teils in einen Strang fortzusetzen, der quer durch die Skleralfasern nach unten zieht und innerhalb der Sklera längs eines Gefässes endigt, teils in die Fasern der Lamina chorioidea und in eine äusserst dünne Schicht von Grenzgewebe überzugehen. Von der Lamina fusca sclerae, die innerhalb des Conus reichlich pigmentiert ist, wird dieser Strang durch einen bei der Härtung entstandenen Spalt getrennt. Zwischen dem Ende der Chorioidea und den Nervenfasern findet sich ein lockeres intermediäres Gewebe. Eine Verziehung der Nervenfasern gegen die Chorioidea ist nirgends vorhanden. Diese Verhältnisse finden sich innerhalb des ganzen Conus, der den Sehnerven bis über den horizontalen Meridian umgreift. Am oberen Rand der Papille endet die Retina regelmässig, doch auch hier früher als das Pigmentepithel. Die Lamina vitrea, die bis zum Ende mit Pigmentepithel bekleidet ist, springt 0,15 mm weit gegen den Sehnerv vor, so dass die Nervenfasern um dieselben einen leichten S-förmigen Bogen machen müssen. Das Ende der Lamina vitrea ist etwas nach vorn aufgebogen. Die letzten Pigmentepithelzellen sind unregelmässig, oft

pigmentarm. Die Grenze der Lage der Pigmentepithelzellen ist unregelmässig, indem an einzelnen Stellen die Zellen mit der Glasmembran enden, an andern Stellen aber gleich unten ein Umbiegen der Reihe nach vorn erfolgt. Diese Zellreihe geht entweder direkt in die zusammenlaufenden Körnerschichten der normalen Retina über oder ist, nur die Richtung dahin einschlagend, von der Retina durch eine Lücke getrennt. Die Chorioidea endet hier normal. Vor der Chorioidea und der Sklera findet man hier ein schmales Grenzgewebe. Die Gefässe der Papille sind normal. Am Augenhintergrund findet man, entfernt von der Papille, alte, chorioiditische Herde.

Die Masse der Augenmembranen waren folgende:

	Im Fornix des Zwischenscheidenraumes		am Duraansatz		1 cm vom Duraansatz nach vorn		2 cm vom Duraansatz nach vorn	
	unten	oben	unten	oben	unten	oben	unten	oben
Sklera	0,6	0,63	0,96	1,03	0,91	0,64	0,48	0,48
Chorioidea	—	—	0,12	0,16	0,16	0,18	0,13	0,11

Breite der Dura unten 0,55, oben 0,38, Duraansatz unten 0,96, oben 0.59 mm.
Grösste Breite des Conus 0,45 mm.

L. A. Die Verhältnisse sind hier fast die gleichen wie am rechten Auge. Die Bogenlänge der Sklera war oben wie unten 28 mm, es besteht keine Ektasie der Sklera. Die Insertion des Sehnerven, wie die Form des Sehnervenloches sind vollständig gleich dem rechten Auge. Die Weite des Sehnervenloches beträgt vorn 1,36 mm, rückwärts 2,2 mm. Die Duralscheide ist an diesem Auge überall fast gleich breit, unten 0,48 mm, oben 0,43 mm und besteht aus derben, straffen Bindegewebszügen. Ihre Ansatzstelle beträgt unten 1,02 mm, oben 0,96 mm. Die äusseren, etwas lockeren Schichten der Duralscheide gehen in die gut entwickelte äussere Sklerallage, die inneren Schichten in die mittleren Teile der Sklera über. Der Zwischenscheidenraum ist oben wie unten schmal und läuft spitzwinklig zu. Die Verhältnisse im Bereich des Conus sind ebenfalls fast gleich denen des r. A. Die Retina verliert in einer Entfernung von 0,76 mm die normale Beschaffenheit, indem die Körnerschichten zu einer Reihe zusammenfliessen, welche Zellreihe sich dann, häufig unterbrochen, eine Strecke weit fortsetzt. Die Lamina vitrea springt auch hier von allen Augenmembranen am weitesten gegen den Sehnerv vor und hört 0,3 mm vom Sehnervrand entfernt in einem verdünnten Ende, das sich in feinen Fasern auflöst, auf. Der regelmässige Pigmentepithelbelag endet etwas vor dem Ende der Glasmembran. Ein so regelmässiges Umbiegen nach vorn wie am rechten Auge ist hier nicht zu beobachten, jedoch findet man auch an diesem Auge vom Ende der regelmässigen Epithellage in einem nach vorn gerichteten Bogen eine Reihe grosser, unregelmässiger, in losem Zusammenhang miteinander stehender Zellen, die an einzelnen Stellen Pigmentkörner enthalten und daher wohl als Fortsatz des Pigmentepithels aufzufassen sind. Die Chorioidea geht mit allen ihren Schichten fast bis an das Ende der Lamina vitrea. Zuerst endet die Choriocapillaris, während die übrigen Schichten sich allmählich verdünnen, zu einer schmalen Schicht von straffen, von Chromatophoren durchsetzten

Bindegewebszügen. Dieses Bindegewebe bekleidet als alleinige Schicht die Sklera innerhalb des Conus, geht um die abgerundete Ecke der Sklera nach rückwärts, bildet die untere Wand des Skleralloches und endet endlich, teils in einem schmalen Grenzgewebe, teils in der Lamina chorioidea, teils in einem Faserbündel, das zuerst die Skleralfasern durchquert, dann in der Richtung der Skleralfasern selbst nach unten umbiegt und zwischen ihnen büschelförmig verschwindet. Zwischen Chorioidea, dem Ende der Lamina vitrea einerseits, den Nervenfasern anderseits, liegt ziemlich breites, lockeres Gliagewebe. Die Nervenfasern ziehen ohne Verziehung direkt zum Sehnerven. Das Verhalten am oberen Rand des Sehnerven unterscheidet sich nur insofern vom rechten Auge, dass hier nirgends das Pigmentepithel nach vorn umbiegt. Die Lamina springt 0,1 mm nach innen vor. Die Chorioidea endet in der Fläche der Wand des Sehnervenloches als Fortsetzung desselben. Es ist hier deutliches Grenzgewebe vorhanden. Im übrigen Augenhintergrund finden sich zahlreiche chorioiditische Herde; die Retina ist diffus leicht atrophisch.

Die Masse der Augenmembrane sind:

	Im Fornix des Zwischenscheidenraumes		am Duraansatz		1 cm vom Duraansatz nach vorn		2 cm vom Duraansatz nach vorn	
	unten	oben	unten	oben	unten	oben	unten	oben
Sklera	0,8	0,86	0,86	0,9	0,86	0,75	0,5	0,5
Chorioidea	—	—	0,1	0,12	0,12	0,12	0,1	0,12

Breite der Dura unten 0,48, oben 0,43, Duraansatz unten 1,02, oben 0,96 mm. Grösste Breite des Conus 0,35 mm.

Fassen wir das Gefundene kurz zusammen, so ergibt sich folgendes für beide Augen fast gleiches Bild. An der unteren Begrenzung des Sehnerven enden alle Augenmembranen bereits in einer Entfernung vom Sehnervenloche, so dass in jenem Teile, der klinisch als Conus gesehen wird, die Sklera nur von einer dünnen Schicht straffen Bindegewebes, das die Fortsetzung der Chorioidea darstellt, überzogen wird. Von den Augenmembranen hört, am weitesten vom Sehnerv entfernt, die normale Struktur der Retina auf, indem mit Ausnahme der Faserschicht, alle andern Schichten zu einer einreihigen Lage von Zellen zusammenfliessen, welche am rechten Auge in die nach vorn umbiegende Reihe der Pigmentzellenschicht übergeht. Dieses Umbiegen des Pigmentepithels findet man am rechten Auge nicht nur innerhalb der Sichel, sondern auch an andern Stellen des Papillenrandes. Am linken Auge ist das Umbiegen nur innerhalb des Conus zu finden. Innerhalb des Conus springt am weitesten sehnervwärts die Lamina elastica vor. Dieselbe ist am Ende verdünnt, aber nirgends unterbrochen. Das Foramen opticum laminae vitreae ist nach unten ver-

lagert; doch ist an beiden Augen die Verschiebung dieser Membran vom unteren Sehnervrande drei- bis viermal so gross wie oben die Supertraktion über dem Sehnervkopfe. Die Sklera, deren äussere Schichten überall gut entwickelt sind, ist gleich der Chorioidea oben wie unten fast gleich breit, den normalen Dickenverhältnissen entsprechend. Der Duraansatz, wie die Dura selbst ist nur am rechten Auge unten deutlich breiter, am linken Auge besteht nur ein geringer Breitenunterschied. Der Zwischenscheideraum ist überall gleich schmal. Eine Ektasie der Sklera ist nirgends wahrnehmbar.

Beim Durchsehen der Literatur fand ich zehn histologisch untersuchte Fälle von Conus nach unten, bzw. nach unten innen oder unten aussen, von welchen in sechs Fällen auch klinisch der Befund erhoben worden war. Von diesen zehn Fällen sind sechs Fälle meinem Falle ähnlich. Es sind zwei Fälle von Schnabel und Herrnheiser (18), drei Fälle von Elschnig (4, 6) (Fall VI, 1900, Fall III und IV, 1903) und ein Fall von Behse (1) (Fall V). Das Gleiche in den Fällen ist: die Augenmembranen enden unten in einiger Entfernung vom Skleralrand, und zwar zuerst die stufenweise Retina, am weitesten die inneren Schichten, dann das Pigmentepithel, das mit seinem meist unregelmässigen Rande dem klinischen Rande der Sichel entspricht. Gleichzeitig mit dem Pigmentepithel verliert auch die Chorioidea ihre normale Beschaffenheit, indem die Chorio capillaris aufhört. Die Lamina vitrae setzt sich meist noch eine Strecke weiter fort als das Pigmentepithel. Innerhalb des Conus wird die Sklera grösstenteils nur bedeckt von einer dünnen Schicht straffen Bindegewebes, das die Fortsetzung der Chorioidea bildet, und das um das abgerundete Knie des Sehnervenloches in ein dünnes Grenzgewebe übergeht. Eine relative Retraktion im Sinne Heines ist nirgends vorhanden.

Von den übrigen Fällen ist diesen Befunden am ähnlichsten ein Fall von Salzmann (Fall I, 1902) (17). Nur mit dem Unterschiede, dass die Glashaut der Chorioidea Einrisse zeigt, und die Retina mit ihrer inneren Körnerschicht viel näher dem Sehnerven reicht als das Pigmentepithel. Weiter ein zweiter Fall von Behse (1) (Fall IV), in dem aber das Bild der relativen Retraktion von Heine zu finden ist. Pigmentepithel und Chorio capillaris enden mit der äusseren Körnerschicht und der Schicht der Zapfen und Stäbchen gleichzeitig. Ein kurzes Stück näher dem Sehnerven die Glasmembran. Die innere Körnerschicht der Retina reicht papillenwärts über die Mitte des Conus, und die Sehnervenfasern gehen erst nach Bildung von Schleifen gegen das Ende der Glasmembran zwischen der äusseren Körnerschicht

und der Chorioidea zum Sehnerven. (Heines relative Retraktion.) Auch in diesen zwei letzten Fällen war die Sklera innerhalb des Conus nur von einer dünnen Schicht von Bindegewebe überzogen, die als Fortsetzung der Chorioidea gelten kann. Ganz verschieden von diesen acht Fällen ist der Fall von Salzmann (1893) (16), der sich als ein echtes Colobom am Sehnerveneintritt erwiesen hat. Es wurde hier eine Verdopplung der Retina gefunden, indem dieselbe am Sehnerv gleich einem Ektropium chorioidalwärts umbiegt und längs der Chorioidea sich eine Strecke weit nach vorn fortgesetzt. In den Arbeiten von Salzmann und Elschnig wird dann auch als hierher gehörend der Fall von Symens (24) erwähnt, als Beispiel von Conus in atypischer Richtung. Es handelt sich um einen circumpapillären Conus, der besonders breit nasal entwickelt war. Während in diesem Falle das Pigmentepithel weit vom Rande des Sehnerven endet, springt die Chorioidea und Glasmembran spornartig über das Ende der Sklera gegen den Sehnerv vor. Im Conus liegt also hier vor der Sklera die Chorioidea und die Glasmembran, welche Teile mit der darüber liegenden Retina verwachsen sind. Es dürfte sich in diesem Fall hauptsächlich um eine Atrophie des Pigmentepithels und der Chorioidea handeln, wie dies schon Elschnig (4) und Salzmann (17) vermerkt haben.

Endlich ist hier noch zu nennen ein Fall von Conus nach unten innen mit Staphyloma nach innen, den Elschnig (4) in seiner ersten Arbeit über den Conus erwähnt, und der die gleichen Verhältnisse aufweist wie ein Conus nach unten. Da aber der Fall nicht ophthalmoskopisch untersucht wurde, gibt Elschnig nur die Masse des Bulbus, während eine Beschreibung der histologischen Verhältnisse fehlt.

Die Erklärungen, die die Autoren für die Entstehungsweise dieser histologischen Bilder gaben, waren folgende:

Elschnig (4, 6) verlangt zuerst eine strenge Trennung jener Fälle, in denen sich irgend eine Bildungsanomalie der sekundären Augenblase findet, und die als echte Colobome am Sehnerveintritt anzusehen sind, von jenen Fällen, in denen eine derartige Bildungsanomalie fehlt, und die durch eine primäre mangelhafte Ausbildung der äusseren Augenmembran an der unteren Hälfte des Bulbus entstanden sind. In den letzten Fällen ist es bereits im fötalen Leben durch den normalen Augendruck zu einer Dehnung der Sklera und zu einem Zurückweichen der Chorioidea vom Sehnervloch und so zur Bildung des Conus nach unten gekommen. Dabei findet er den Zwischenscheidenraum unten weiter als oben, die Sklera unten verdünnt und

ektatisch, die äussere Lage derselben spärlich, der Duraansatz wie die Dura selbst unten breiter als oben. Während Elschnig den Conus nach unten, nach innen und nach oben für gleichwertig hält, verlangt er eine strenge Trennung vom Conus nach aussen.

Schnabel und Herrnheiser (19) erklären den Conus als eine Bildungsanomalie der Chorioidea, indem die Chorio capillaris und die Lamina elastica weit vom Sehnervloch entfernt aufhören, wodurch die Pialscheide, die ja mit der Glasmembran in enger Verbindung steht, genötigt ist, sich über dem Rand der Sklera und den Rest der Chorioidea, parallel zu dieser, bis zum Rande der Lamina elastica fortzusetzen. Nebst dieser Bildungsanomalie finden sich dann oft noch abnorme Weichheit der Sklera knapp am Optikus, Fehlen oder schwache Ausbildung der äusseren Sklerallage und abnorme Insertion der Duralscheiden. Schnabel (20) hielt in seinen ersten Untersuchungen den Conus nach unten für gleichwertig mit dem Colobom und daher angeboren. Er trennte zunerst den Conus nach unten vom temporalen Conus, später erklärte er in seinen Untersuchungen mit Herrnheiser (18) beide als angeboren und von einer Entwicklungsstörung verursacht.

Nach Salzmann (16) entsteht der Conus durch eine primäre Vergrösserung der Sklera, sei es nun durch passive Dehnung oder durch ein aktives Wachstum, verbunden mit einer gewissen Passivität der Chorioidea, wodurch die letztere und die Lamina vitrea gedehnt werden. Zu gleicher Zeit erfolgt eine Verschiebung des Foramen laminae vitreae gegen den Gipfel der stärksten Vergrösserung der Sklera — dem Staphylom. Durch diese Verschiebung kommt es auch zu einer Verschiebung des Grenzgewebes, der inneren Schichten der Sklera, bzw. der Wand des Sehnervenloches. (Conus oder Distraktionssichel nach Dimmer.) Die Dehnung der Lamina vitrea kann bis zum Einreissen derselben führen, deren weitere Folgen ausgedehnte atrophische Veränderungen der Chorioidea und des Pigmentepithels sind, wodurch der eigentliche Conus, der anatomisch durch den Rand der Glasmembran begrenzt wird, eine Verbreiterung erfährt. Salzmann macht keine Scheidung zwischen dem Conus nach unten und dem temporalen Conus, ausgenommen natürlich jene Fälle, die durch einen Bildungsfehler der sekundären Augenblase entstanden sind. Nach Salzmann liegt also das hauptsächliche Moment in einer Zerrung der äusseren Augenmembranen, wie dies für den temporalen Conus ja auch Weiss (27), Stilling (23), Schön (21), Heine (8) u. A. behaupten.

Nach Behse (1) erfolgt der Conus durch eine primäre zirkumpapilläre Atrophie der Chorioidea um die Papille, und infolge dessen

auch Atrophie des Pigmentepithels. Diese Atrophie wird verursacht durch eine übermässige Dehnung der Chorioidea innerhalb oder in der Richtung einer Ektasie der Sklera, welche Ektasie wieder verursacht ist durch ein Missverhältnis zwischen dem intraokulären Druck und der Resistenz der Sklera. Da gegen die Zerrung der Sehnerv Widerstand leistet, ist die Zugwirkung an dem der grössten Ektasie naheliegenden Teil des Sehnervens vermehrt, am entgegengesetzten Rande vermindert, und so kommt es zur Conusbildung in der Richtung der grössten Ektasie. Die Lamina elastica zieht entweder das interstitielle Gewebe und dadurch auch die Sehnervenfasern mit (Heines relative Retraktion) oder reisst vom interstitiellen Optikusgewebe ab und zieht sich allein zurück — oder endlich reisst sie in grosser Ausdehnung an dem Rande selbst ein. Doch gibt Behse zu, dass für manche Fälle, speziell jene von deletärer Myopie, auch noch angeborene verminderte Resistenz der äusseren Augenmembran angenommen werden muss, da die gefundenen Veränderungen des Augenhintergrundes in keinem Verhältniss zu Dehnung stehen. Endlich macht er keinen Unterschied zwischen dem temporalen und einem Conus nach einer andern Richtung.

Ich habe vorerst nur die Erklärung über die Entstehung des Conus nach unten jener Autoren wiedergegeben, die selber histologische Befunde dieser Anomalie des Augenhintergrundes beschrieben haben. Der Vollständigkeit halber sei jedoch noch bemerkt, dass bereits Jäger (12) den Conus als eine angeborene Anomalie erklärte, und dass weiter Fuchs (7) als Erster den Conus nach unten wegen seiner angeborenen Existenz im Zusammenhang mit dem Colobom am Sehnerveneintritt brachte auch und aus diesem Grunde denselben vom temporalen Conus trennte, da dieser gewöhnlich im Leben erworben wird. Da wir nun weiter bereits gesehen haben, dass nach der Meinung einiger Autoren [Schnabel (19), Salzmann (17), Behse (1)] der temporale Conus von dem Conus nach einer andern Richtung nicht zu trennen sei, so müsste ich auch die Erklärung jener Autoren besprechen, die über den Conus im allgemeinen geschrieben haben. Doch stimmt die Ansicht wenigstens aller neuen Autoren im allgemeinen mit der Zerrungstheorie, die Salzmann und ähnlich auch Behse gab, überein. Um also eine Übersicht der verschiedenen Meinungen zu geben, so muss man vor allem anführen, dass fast alle Autoren mit Ausnahme von Schnabel und Fuchs, der aber selber keine Fälle histologisch untersuchte, jene Fälle, die wohl klinisch als Conus nach unten erschienen, die aber histologisch sich als echte Colobome am Sehnerveneintritt, recte Fälle von gröberer Bildungsano-

malie der Retina und Pigmentepithelanlage erwiesen, von jenen Fällen trennen, bei denen keine derartigen Bildungsanomalien der Teile der sekundären Augenblase gefunden werden. Weiter können zwei Gruppen unterschieden werden. Erstens jene Autoren, die der Ansicht sind, dass der Conus hauptsächlich durch eine angeborene mangelhafte Ausbildung der Chorioidea und der Sklera in der Nähe des Sehnerven entstehe, und dass die Dehnung dieser Membranen erst sekundär in Betracht komme. Zu dieser Gruppe gehören vor allen Schnabel, Herrnheiser und Elschnig. Ausserdem muss allerdings auch Behse zugeben, dass für manche Fälle eine derartige angeborene schwache Resistenz dieser Membranen angenommen werden muss. In die zweite Gruppe gehören die Anhänger der Zerrungstheorie (Salzmann, Behse und die meisten der Autoren, die in letzter Zeit über den Conus im allgemeinen geschrieben haben).

Es ist nun die Frage: Lässt sich das histologische Bild des Conus nach unten in meinem Falle mit den eben genannten Erklärungen in vollen Einklang bringen oder nicht? Weiter wäre es von Wichtigkeit, ob denn mein Fall nicht beitragen könnte, dahin klärend zu wirken, ob wirklich eine so strenge Trennung zwischen Conus und Colobom, weiter zwischen Fällen mit Bildungsanomalien der äusseren Augenmembranen und jenen Fällen, in denen sich mehr Zeichen von Dehnung und Zerrung dieser Membranen finden, notwendig und gerechtfertigt ist oder nicht? Um die erste Frage bejahend zu beantworten, müssen wir aber erst sehen, ob denn das histologische Bild meines Falles mit den bereits veröffentlichten Fällen in jeglicher Beziehung übereinstimmt, und da möchte ich vor allem auf einen wichtigen Unterschied aufmerksam machen. Es finden sich zum Unterschied gegen alle bisher veröffentlichten Fälle an beiden Augen weder eine Ektasie, noch eine Verdünnung der Sklera. Wohl findet sich knapp am Sehnerv die Sklera oben um einige Hundertstel Millimeter breiter, dagegen ist sie an beiden Augen in einiger Entfernung vom Sehnerven und am Äquator unten sogar breiter als oben. Das gleiche gilt auch für die Chorioidea. Die Sklera beider Augen hat unten eine gut entwickelte äussere Lage, die Duralscheide ist unten am rechten Auge breiter, am linken Auge unten wie oben gleich breit. Der Zwischenscheidenraum ist an beiden Augen oben wie unten spaltförmig. Wir finden also an den Sehnervenscheiden, an der Sklera wie an der Chorioidea keine Zeichen einer Entwicklungsstörung, aber auch keine Spuren einer Dehnung oder Ektasie und trotzdem ein Conus von 0,45 mm, das ist $^1/_4$ P. D. Breite. Damit ist eigentlich bewiesen, dass für meinen Fall

keine der Theorien gelten kann, welche eine Dehnung der Sklera mit nachfolgender Zerrung der Chorioidea als Hauptgrund der Entstehung des Conus angeben, und es fragt sich nun, welche andere Erklärung für meinen Fall gefunden werden kann. Der Conus meines Falles kommt dadurch zustande, dass die Retina und das Pigmentepithel weit vom Sehnerv entfernt aufhört. Die Grenze des Conus wird von dem nach vorn umbiegenden Pigmentepithel gebildet. Ein solches Abrücken der Retina und des Pigmentepithels vom Sehnerv kann allgemein genommen erfolgt sein entweder dadurch, dass ihre Anlagen von Anbeginn nie bis zum Sehnerven reichte, oder dass sie vom Sehnerven abgerückt wurde, sei es durch Dehnung der äusseren Augenmembran, sei es durch Atrophie des Pigmentepithels. Nun fehlen aber, wie eben bemerkt wurde, in meinem Fall alle Zeichen einer stärkeren Dehnung der äusseren Augenmembran — von einer Atrophie des Pigmentepithels, das die meisten Autoren bei der Entwicklung des Conus annehmen, kann schon gar nicht die Rede sein, da es sich ja ohne Unterbrechung gegen das Augeninnere umschlägt. Es bleibt also nur die erste Möglichkeit: eine Entwicklungsstörung am Rande der sekundären Augenblase, wodurch diese verhindert wurde, bis an den Rand des Sehnerven heranzutreten. Wegen der Lage des Conus nach unten ist es nun wohl selbstverständlich, diese Entwicklungsstörung mit der fötalen Augenspalte in Verbindung zu bringen und so meinen Fall eigentlich als eine wenn auch nur schwach entwickelte Art eines Coloboms am Sehnerven zu erklären. Es ist, sei es nun durch primäre aktive Sprossung des Randes der sekundären Augenblase [Elschnig (4)], sei es durch längeres Bestehenbleiben und Verbreiterung des Mesodermalfortsatzes und infolgedessen sekundärer Faltenbildung am Rande der Augenblase [Hippel (10) u. a.] zu einer Störung des Verschlusses der fötalen Augenspalte gekommen, wodurch die Anlage der Retina und des Pigmentepithels nicht bis zum Sehnervenloch gelangen konnte. Unterstützend für eine derartige Annahme einer Entwicklungsstörung ist es in einem Fall natürlich, wenn man auch im extrauterinen Leben dem Orte der ehemaligen Augenspalte entsprechend eine Bildungsanomalie findet. In meinem Falle kann nun in dem Verhalten des Pigmentepithels, welches nach vorn umbiegt, wodurch eine Art Entropium des Pigmentepithels entsteht, wohl eine derartige Bildungsanomalie angenommen werden. Nach den Befunden der meisten neueren Autoren bestehen die Störungen am Rande der sekundären Augenblase in Faltenbildungen der beiden Blätter derselben. Es ist nun naheliegend, auch in meinem Falle an eine der-

artige Faltenbildung zu denken. Das Ungewöhnliche liegt nur darin, dass hier eine besondere Wachstumstendenz des äusseren Blattes vorhanden war, während, wie Hippel angibt, sonst die Wachstumstendenz des retinalen Blattes überwiegt. So ist es also in meinem Fall zu einer Duplikatur des Pigmentepithels nach innen mit Verdrängen der Retina gekommen. Ein Befund gerade entgegengesetzt dem Falle Salzmann (16) im Jahre 1903, der ein Ektropium des inneren Blattes der sekundären Augenblase beschrieb. Auch am oberen Rande des rechten Auges finden wir eine solche Duplikatur des Pigmentepithels, doch ist es hier nicht zu einer Conusbildung gekommen, da die Duplikatur bis an den Rand des Sehnerven gelangen konnte. An einer Faltenbildung am oberen Rande des Sehnervens liegt aber auch nichts Besonderes, da die Faltenbildung nicht nur unten am Rande der Augenspalte, sondern an allen Stellen der Augenblase, besonders aber an allen Übergangsstellen zum Augenblasenstiel vorkommen. Da nun weiter die Entwicklung der Chorioidea, speziell der Chorio capillaris von der vorher gebildeten Anlage des Pigmentepithels abhängt, so kam es in meinem Fall natürlich nur bis zur Umbiegungsstelle des Pigmentepithels zur normalen Entwicklung der Chorioidea. Innerhalb des Conus, der in meinem Falle klinisch wie anatomisch vom Umbiegungsrand des Pigmentepithels begrenzt wird, blieb die Entwicklung der Chorioidea auf eine dünne Lage von Bindegewebe beschränkt. Es ist also nach dem eben Angeführten die Hauptursache der Entwicklung des Conus in meinem Falle in einer circumscripten Colobombildung am Sehnerv zu suchen. Ich möchte aber nun doch nicht leugnen, dass ausserdem auch eine Wachstumsanomalie der Sklera selber vorliegt, die, wenn auch nur unterstützend, so doch wenigstens bei der Verbreiterung des Conus mitwirkte. Überdies wäre die Annahme einer Wachstumsanomalie der Sklera ja etwas Gewöhnliches, da ja bei jeder Colobombildung nach der Ansicht eines Teiles der Autoren primär, nach der Meinung anderer Autoren sekundär dem Colobom entsprechend eine Störung in der Entwicklung des Kopfplattengewebes zu finden sei. Die Störung bestand in meinem Fall, da keine Ektasie oder Verdünnung vorliegt, wohl nur in einer stärkeren Wachstumstendenz der Sklera der Fläche nach, besonders in der Nähe des Sehnerven, in ihren äusseren Lagen. Durch eine derartige Annahme wäre dann leichter zu erklären die Verbreiterung des unteren Duralansatzes; weiter die Schiefstellung des Sehnervenloches nach unten, bei nach oben gerichteter Insertion des Sehnerven, indem eben der Sehnervenkanal besonders in den äusseren Teilen stark nach oben ge-

drängt wurde. So entstand die mehr cylindrische Form der unteren Wand zum Unterschied der stark conischen Richtung der oberen Begrenzung des Sehnervenloches. Weiter endlich kam es durch diese Wachstumsanomalie der Sklera zu einem noch stärkeren Abrücken der normalen Teile der Chorioidea vom Sehnerven, wobei nur die resistentere starre Lamina elastica zurückblieb, und diese daher etwas vorspringt. Endlich dürfte auch die bestehende Supertraktion der Chorioidea und Glasmembran am oberen Papillenrand auf diese Weise zu erklären sein. Die Möglichkeit des Bestehens einer solchen stärkeren Wachstumstendenz der Sklera der Fläche nach wird überdies auch unterstützt durch den Befund Hippels (10), der ja hauptsächlich in der Verbreiterung des mesodermalen Fortsatzes den Grund der Behinderung des Verschlusses der fötalen Augenspalte gefunden haben will.

Was das in meinem Fall gefundene Entropium des Pigmentepithels anbelangt, so finden sich in der Literatur nur wenige Angaben über ähnliche Befunde. Elschnig (4) beschreibt in einem Fall von Colobom am temporalen Rand des Sehnerven nebst grosser Duplikatur des inneren Blattes der sekundären Augenblase auch eine Duplikatur des äusseren Blattes, meinem Falle ähnlich. Weiter fanden sich in der Sammlung der histologischen Präparate der II. Augenklinik zwei Bulbi, in denen — aber ohne Conusbildung — ein solches Entropium des Pigmentblattes gefunden wurde. In beiden Fällen besteht eine leichte Neuritis. In dem ersten Falle handelt es sich um das Auge eines siebenjährigen Jungen, das an einer traumatischen Iridocyclitis zugrunde ging. Der Sehnerv und seine Scheiden, wie die Sklera, waren vollständig normal entwickelt. Es bestand eine leichte Schwellung des Sehnerven ohne Blutung und ohne Exsudat. Die Chorioidea reicht mit allen Teilen bis an den Sehnerv heran, ebenso das Pigmentepithel, das aber am Rande des Sehnerven gegen das Augeninnere umbiegt und sich in der Form einer Duplikatur eine Strecke weit parallel zur äusseren Pigmentepithellage fortsetzt, um endlich in eine unregelmässige einschichtige Reihe von Zellen überzugehen. Diese Zellreihe ist die Fortsetzung der normalen Retina, die in ihren Körnerschichten weit vom Sehnerv endet. Das innere Blatt der Duplikatur besteht teils aus normal entwickelten, teils aus unregelmässigen, auch häufig unregelmässig angeordneten Pigmentepithelien. Die Chorio capillaris endet an der Umbiegungsstelle. Die Glasmembran setzt sich, wenn auch sehr verdünnt, noch auf das innere Blatt der Duplikatur fort.

In dem zweiten Falle ist es das Auge eines fünfjährigen Kindes,

das ebenfalls durch eine Verletzung erblindet war. Die Anlage des Sehnerven, seine Scheiden und die Sklera waren normal. Es besteht eine leichte neuritische Schwellung des Sehnervenkopfes. Die Chorioidea reicht bis an den Sehnerv. Das Pigmentepithel biegt am Rande des Sehnerven in das Augeninnere um und bildet eine kurze Duplikatur, die in eine einschichtige Reihe von Zellen übergeht, welche wieder als Fortsetzung der weit vom Sehnerv endigenden normalen Retina anzusehen ist. Auffallend ist weiter an diesem Auge, dass am Papillenrand am Ende der normalen Retina die äussere Körnerschicht sich im rechten Winkel nach innen wendet und dann mit der inneren Körnerschicht zusammenfliesst. Die Chorio capillaris und Lamina vitrea reichen hier nur bis zur Umbiegungsstelle des Pigmentepithels. In diesen zwei Fällen ist es nun allerdings möglich, dass die Verdrängung der Netzhaut wie die Duplikatur des Pigmentepithels durch die Neuritis entstand. Sicher ist dies aber in meinem Falle, wie im Falle Elschnigs, auszuschliessen. In diesen zwei Fällen handelt es sich sicher um eine Entwicklungshemmung.

Das Besprochene nochmals zusammenfassend, nehme ich also als Ursache der Conusbildung meines Falles eine Behinderung des Verschlusses der fötalen Augenspalte mit Faltenbildung am Rande der sekundären Augenblase an. Bei dieser Faltenbildung hat sich hauptsächlich das äussere Blatt beteiligt. Unterstützend für die Verbreitung des Conus hat in geringem Grade auch ein stärkeres Breitenwachstum der Sklera dem Conus entsprechend mitgewirkt.

Damit ist aber die Erklärung meines Falles von allen andern Erklärungen verschieden. Da nun aber das histologische Bild meines Falles mit Ausnahme des Umbiegens des Pigmentepithels sechs von den bisher bekannten Fällen gleich ist, wäre nun doch zu überlegen, ob in der Ursache der Entstehung desselben klinischen Bildes ein so grosser Unterschied zwischen meinem Fall und den andern Fällen besteht oder nicht. Und ich meine, dass, wenngleich in den übrigen mitgeteilten Fällen sicher die Dehnung und Zerrung der Sklera, bzw. Chorioidea eine Hauptrolle für die Entstehung des Conus bilden, so doch das Moment der angeborenen Entwicklungsstörung — die Behinderung des Verschlusses der fötalen Augenspalte — von den Autoren zu sehr vernachlässigt wurde, und dass eine scharfe Grenze zwischen dem echten Colobom und dem Conus nach unten, wie nach einer andern abnormen Richtung nicht zu ziehen ist. Ich möchte diese, meine Behauptung durch folgende Erörterung begründen. Vor allem spricht für die Wahrscheinlichkeit, dass auch in den andern beschrie-

benen Fällen von Conus nach unten irgend ein Zusammenhang mit der Behinderung des Verschlusses der fötalen Augenspalte vorlag, das Verhalten der Retina. In den sechs Fällen, die meinem Falle ähnlich sind, finden wir immer am weitesten vom Sehnerv entfernt aufhören die normale Beschaffenheit der Retina, indem die mittleren und äusseren Schichten sich stufenweise zu einer Schicht unregelmässiger Zellen verschmälern, welche einreihige Schicht sich dann bis zum Rande des Pigmentepithels fortsetzt. Dies ist aber nur möglich, wenn, wie bereits erwähnt, entweder die Anlage der Retina nie bis zum Sehnerv reichte, oder wenn ein Abrücken vom Sehnerv bereits zu einer Zeit erfolgt, in der die Nervenfasern noch nicht bis zum Augenblasenstiel ausgewachsen waren. Ist einmal das Einwachsen der Nervenfasern in den Sehnerv erfolgt, so muss man infolge der Verbindung des Sehnerven mit dem inneren Teil der Retina durch die Nerven- und Gliafasern, wenigstens bei einer stärkeren Dehnung eine Superposition der inneren und mittleren Teile der Retina erwarten, wie dies tatsächlich in einigen Fällen von Conus nach unten [Behse IV (1) und Salzmann I (14), 1902] und bei dem temporalen myopischen Conus regelmässig gefunden wird. In den sechs Fällen, wie in meinem Falle fehlt aber die Superposition, und man muss daher annehmen, dass die Anlage der Retina nie bis an den Sehnerven reichte, was aber durch die Behinderung des Verschlusses der Augenspalte zustande kam. Man könnte nun noch einwenden, dass die Dehnung der Sklera und Chorioidea vor dem Einwachsen der Nervenfasern erfolgte. Das ist aber sehr unwahrscheinlich: denn es treten die ersten Nervenfasern in den Augenblasenstiel sehr frühzeitig, bereits 14—15 mm grösster Länge des Embryos ein, zu einer Zeit, wo die fötale Augenspalte sich in ihrem rückwärtigen Teil noch nicht vollständig geschlossen hat, und, was besonders wichtig ist, die Anlage der Sklera, die nach Dedekind erst bei 19 mm Scheitelsteisslänge zu finden ist, sicher noch nicht gebildet war. Es ist daher eine Dehnung der Sklera und Chorioidea vor dem Einwachsen der Nervenfasern überhaupt nicht möglich, da ja eine Sklera um diese Zeit noch nicht vorhanden ist. Es kann sich höchstens um eine Verbreiterung des Mesodermalfortsatzes handeln; dies ist aber wenigstens nach Hippel (10) gerade der Hauptgrund von Faltenbildungen der retinalen Anlage, bzw. zur Entwicklung eines Coloboms. Dass man in den sechs Fällen, die meinem Falle histologisch ähnlich sind, keine Angaben einer Bildungsanomalie der beiden Blätter der sekundären Augenblase findet, kann auch nicht als Einwand gegen die Annahme gelten, dass es sich auch in diesen

Fällen um eine primäre Entwicklungsstörung handelt, da man weiss, dass sowohl der verbreiterte Mesodermalfortsatz, wie auch die mannigfachsten Falten der beiden Blätter der sekundären Augenblasen schwinden können [Hippel(10)]. So sind z. B. Fälle von breitem Aderhautcolobom bekannt, über die die Retina vollständig normal hinwegschreitet [Pause(14)]. Es braucht überdies nach meiner Meinung gar nicht immer zur Faltenbildung zu kommen, und dürfte schon ein längeres Persistieren des Mesodermalfortsatzes genügen, dass die Retinaanlage, das Pigmentepithel und damit auch die Anlage der Chorioidea nicht bis zum Sehnerven gelangen. Eine Folge davon dürften dann jene Fälle von sehr schmaler Conusbildung sein, wie einen solchen Elschnig(5) (Fall 32) beschreibt. Man findet da bei ganz normaler Beschaffenheit des Sehnerven und der Sklera im Conus genau die gleichen Verhältnisse wie im vorliegenden Fall, nur sehr schmal entwickelt. Auch in diesem Fall von Elschnig enden im breitesten Teil des Conus die mittlere Netzhautschicht vor dem Rande der mit normalem Epithel bedeckten Glasmembran. Diese wieder ist vom Sehnerv zurückgezogen, so dass Chorioidea und Sklera eine kurze Strecke frei vortritt.

Gerade die Tatsache, dass man von dieser schmalsten Form des Conus Übergänge bis zur echten Colobombildung mit tiefer Ektasie der Sklera findet — besonders mein Fall und der Fall Salzmann 1893 ist ja in dieser Beziehung von Wichtigkeit — spricht vor allem für die Annahme, dass es sich auch beim Conus nach unten um eine Bildungsanomalie handelt, bei der man schon wegen der Lokalisation an die Behinderung des Verschlusses der Augenspalte zu denken hat. — Man kann also — wenigstens was das Verhalten der Retina anbelangt — keine scharfe Grenze zwischen Conus nach unten und dem Colobom aufrecht erhalten.

Nehmen wir aber an, dass der Mangel einer Bildungsanomalie der Retina kein Gegenbeweis gegen eine einst bestandene Störung am Verschluss der Augenspalte ist — und dies geht ja aus dem vorher besprochenen, wie aus bekannten Fällen (Pause) hervor —, so lassen sich wohl auch jene Fälle von Conus nach unten, in denen sich Entwicklungsstörungen der Sklera, der Chorioidea und der Scheiden der Sehnerven — nicht aber solche der Retina — fanden, auf dieselbe Weise erklären, wie dies in meinem Falle geschehen ist. In diesen Fällen waren eben entweder die Störungen in der Entwicklung der Retina und des Pigmentepithels sehr gering, oder, wenn solche überhaupt vorhanden waren, sind sie verschwunden, während die Ver-

änderungen in jenen Teilen, die sich aus dem Kopfplattengewebe bilden, auch im extrauterinen Leben persistierten. Und nun ist es wohl sehr natürlich, dass auf Grund dieser Störungen in der Entwicklung der Sklera und Chorioidea die mannigfachsten Veränderungen dieser Membranen eintreten können, ohne dass ich hier darauf eingehe, ob die primäre Ursache in der sekundären Augenblase oder im Kopfplattengewebe zu suchen ist.

Die Veränderungen bestehen teils in einem durch das Missverhältnis zwischen intraokulärem Druck und der Schwäche der äusseren Augenmembranen erzeugten Ektasie und Verdünnung der Sklera und Chorioidea, teils aber auch in einem primären stärkeren Flächenwachstum der Sklera ohne Verdünnung derselben; denn auch darin kann sich, wie wir ja gesehen haben, die Entwicklungsstörung äussern. Der Ort der Veränderungen ist sehr verschieden. Einmal am oder in nächster Nähe des Sehnerven — dann findet man meist starke Verbreiterung des Duraansatzes und Erweiterung des Zwischenscheidenraumes, manchmal aber weit entfernt vom Optikus, wobei der Duraansatz und der Zwischenscheidenraum normal oder verbreitert gefunden wurde. In dem ersten Fall hat an der Verbreiterung des Conus die direkte Dehnung (Breitenwachstum), bzw. Verschiebung der Augenmembran am Sehnerv mitgewirkt. Im zweiten Falle handelte es sich um eine Zerrung der Chorioidea gegen den Gipfel der Ektasie. Was das stärkere Breitenwachstum der Sklera anbelangt, so will ich hier nur anführen, dass dieselbe auch weit vom Sehnerv entfernt gefunden wurde, wie im Falle Rubert (15), der eine grosse Ektasie der Sklera ohne Verdünnung derselben in grosser Entfernung vom Sehnerven beschrieb.

Durch die sekundäre Dehnung der Chorioidea wäre dann weiter zu erklären, das manchmal sehr weite Vortreten der Lamina vitrea, indem sich bei der Dehnung das Pigmentepithel und die Chorio capillaris von ihr zurückzieht. Das gleiche kann natürlich auch entstehen durch eine Atrophie des Pigmentepithels, welche wieder verursacht wurde durch vorhergehenden Schwund der Chorio capillaris; doch muss man mit dieser letzten Annahme vorsichtig sein, da in vielen Fällen, wie z. B. in meinem, gewiss das Umgekehrte vorliegt — nämlich die Chorio capillaris hat sich nicht entwickelt, weil die Anlage des Pigmentepithels fehlte. Das gleiche gilt wohl auch für das Abstehen der Lamina vitrea vom Sehnerven, welches nach Behse immer durch Abrücken oder Abreissen von interstitiellen Gewebe des Sehnerven geschieht, gewiss aber oft nur darin seinen Grund hat, dass

sie eben nie dort entwickelt wurde, weil hier auch die Anlage des Pigmentepithels und der Chorio capillaris fehlte.

Was das Verhalten des Zwischenscheidenraums anbelangt, so möchte ich, ohne auf die Frage näher einzugehen, doch darauf hinweisen, dass nicht immer trotz einer bestehenden Ektasie und Verdünnung der Sklera am Sehnerven eine Erweiterung zu finden ist, und es sich daher vielleicht auch hier um angeborene Verschiedenheiten handeln dürfte, die nichts mit einer Dehnung, bzw. Breitenwachstum der Sklera zu tun haben. Ein regelrechtes Zusammentreffen von erweitertem Zwischenscheidenraum und Conus ist sicher nicht nachzuweisen. Was die Form der Papille anbelangt, so muss man in meinem Fall, in welchem keine Schiefstellung der Papille durch eine Ektasie der Sklera oder durch eine stärkere Dehnung derselben am Sehnerv vorhanden war, die querovale Form, die in einer Abflachung des unteren Randes der Papille bestand, wohl auch mit der beschriebenen Bildungsanomalie beim Verschluss der Augenspalte in Verbindung zu bringen. Das gleiche gilt auch, wenigstens in meinen Falle, für die Abweichung der Excavation nach unten. In andern Fällen, ist, wie Elschnig anführt, diese Richtungsänderung der Exkavation ebenfalls durch eine Verziehung in der Richtung des Conus zu erklären.

Wenn man das bisher Besprochene zusammenfasst, so kommt also man zu folgenden Schlüssen: 1. Da man aus dem normalen oder fast normalen Verhalten der Retina keinen Schluss ziehen darf, ob doch nicht eine Behinderung im Verschlusse oder Augenspalte vorhanden war, so hat man kein Recht, jene Fälle von Conus nach unten, in denen man nur Entwicklungstörungen der Sklera und Chorioidea findet, vom Colobom an Sehnerveneintritt zu trennen. 2. Auch jene Fälle vom Conus nach unten, in denen man starke Dehnung, bzw. Verbreiterung der Sklera mit nachfolgender Zerrung und Atrophie der Chorioidea und Retina findet, werden durch eine persistierende Störung in der Entwicklung jener Membranen verursacht, die aus dem Kopfplattengewebe entstehen, und sind daher wohl auch auf eine Behinderung des Verschlusses der sekundären Augenblase zurückzuführen.

Diese Annahmen werden unterstützt dadurch, dass es Übergänge vom Colobom bis zur schmalsten Sichel nach unten gibt. Auch der bisher noch nicht besprochene Umstand, dass man fast immer beim Conus nach unten Astigmatismus der Cornea und schlechte Sehschärfe — wie auch häufig noch andere Entwicklungshemmungen —

so in zwei Fällen von Elschnig (4, 6) eine Arteriae hyaloidea persistens — findet, sprechen für eine allgemeine Entwicklungsstörung des Auges.

Die verschiedenen histologischen Befunde ergeben sich aus den eben besprochenen von selbst. In manchen (den meisten) Fällen ist die Retina fast normal — sie endet nur in einiger Entfernung vom Sehnerven — während die Sklera und die Chorioidea mannigfache Veränderungen zeigen. In einigen Fällen kommt es infolge der Dehnung der Sklera zur Zerrung der Retina und Chorioidea. In manchen Fällen wieder bestehen auch noch geringe Veränderungen der Retina — mein Fall, Fall Salzmann 1893. Diese letzten Fälle bilden den Übergang zu jenen Befunden, die wir als echte Colobome am Sehnerveneintritt bezeichnen.

Es dürfte aber auch die Entstehungsweise des Conus nach unten nicht verschieden sein von der Entstehungsweise eines Conus nach einer andern Richtung! Wenn man den Erörterungen Elschnigs (4, 6) und Hippels (10) folgt, so entsteht das atypische Colobom am Sehnerven und daher auch der angeborene — vielleicht auch der erworworbene — temporale, wie der atypische Conus wahrscheinlich auf dieselbe Art und Weise. Elschnig nimmt zur Entstehuug des Coloboms ein Einsprossen des Gewebes der sekundären Augenblase in abnormer Richtung in das Kopfplattengewebe an. Das geschieht am häufigsten an der fötalen Augenspalte, kann aber auch an andern Seiten des Augenblasenstieles, ja selbst weit von ihm entfernt erfolgen, — wodurch atypische Colobome zu erklären seien. Hippel (10) erklärt die atypischen Colobome am Sehnerven mit Ausnahme des nach oben gerichteten dadurch, dass auf Grund seiner bereits besprochenen Theorie über Behinderung des Verschlusses der Augenspalte eine Netzhautduplikatur nur auf einer Seite des Spaltes entsteht. Bleibt auch im extrauterinen Leben eine Anomalie bestehen, die an der sekundären Augenblase entstanden sind, so findet man ein Colobom — besteht die Anomalie hauptsächlich in einer Beschädigung und Veränderung jener Teile die aus dem Kopfplattengewebe entstanden waren, so kommt es zu einer Entwicklung des Conus. Dass das Colobom — also auch der Conus — an dem temporalen Papillenrande häufiger ist, erklärt er dadurch, dass die Wachstumtendenz der retinalen Anlage temporalwärts stärker ist als nasal.

Dass auch der überaus seltene Befund des Conus nach oben auf diese Weise entstehen kann, dafür möge der histologische Befund folgenden Falles beweisend sein. Die Präparate dieses Bulbus stammen

ebenfalls aus der Sammlung der Augenklinik des Herrn Hofrates Fuchs.

Es handelt sich um das rechte Auge einer 42 Jahre alten Frau, welches wegen eines Leukosarkoms der Chorioidea enucleiert wurde. Ich selber habe den Fall ophthalmoskopisch nicht untersucht, fand aber folgende Krankengeschichte: Im unteren Teil des Augenhintergrundes war ein Tumor, der sich zum grössten Teil bis an die Papille erstreckte, und welcher von einer serösen Netzhautabhebung teilweise verdeckt wurde. Die Papille ist so weit sichtbar rund, gut gefärbt und zeigt an ihrem äusseren und oberen Rande zahlreiche unregelmässige Pigmentflecke, die sich zu einer schwarz gefleckten Sichel gruppieren. Eine klinische Beschreibung eines Conus im eigentlichen Sinne des Wortes fand sich in der Krankengeschichte nicht vor. Das Auge hatte eine Myopie von 5 Dioptrien. Der histologische Befund war folgender: der Bulbus ist normal geformt, die grösste Bogenlänge oben betrug 28 mm, unten 26 mm. Unten in der Nähe des Sehnervens fand sich ein Leukosarkom der Chorioidea, das bis an das Sehnervloch heranreichte und grösstenteils von einer serösen Netzhautabhebung bedeckt wurde, welche sich unten weit nach vorn ausbreitete. Der Sehnerv inserierte sich gerade am Bulbus. Der intraokuläre Teil desselben hatte eine schiefe Richtung nach oben. Er gleicht einem nach vorn zulaufenden, abgestumpften Kegelmantel, wobei der Winkel, den die Innenfläche des Sehnervloches mit der Innenfläche der Sklera einschliesst, unten sehr spitzwinklig, oben fast rechtwinklig war. Die Breite des Skleraloches beträgt innen 0,85 mm, aussen 1,24 mm. Die Duralscheide des Sehnerven erscheint unten breiter als oben, sie setzt sich unten mit einem 0,94 mm breiten Fuss an die Sklera an. Ihre äussere lockere Schicht geht in die gut entwickelte äussere Lage der Sklera über. Oben setzt sich die Duralscheide mit einem 0,74 mm breiten Fuss an die Sklera an. Eine äussere Lage der Sklera fehlt. Der Zwischenscheidenraum ist unten spaltförmig, oben ist er weiter und schliesst mit einem breiten Ende. Der Gefässtrichter ist flach und nach oben gekehrt. Die Gefässe sind normal. An der oberen Umrandung der Papille fanden sich folgende Verhältnisse: Das Pigmentepithel endet 0,54 mm weit vom Skleraloch entfernt, so dass in dieser Breite die Sklera nur von einer Schicht bedeckt wird, die wohl als die direkte Fortsetzung der Chorioidea erscheint, aber welche schmäler ist als diese und meist vom straffem Bindegewebe gebildet wird, das in den äusseren Schichten zahlreiche Chromatophoren enthält. Die Lamina vitrea reicht viel weiter gegen den Sehnerven als das Pigmentepithel. Sie endet 0,4 mm vom Sehnervloch entfernt. Sie ist auffallend dünn und scheint an einzelnen Stellen unterbrochen zu sein. (Da mir nicht Serienschnitte zur Verfügung sehen, kann ich natürlich kein Übersichtsbild dieser Unterbrechungen geben.) Das Pigmentepithel endet in der Mitte der Sichel unregelmässig nur etwas pigmentreicher. An den beiden Seiten der Sichel wie auch an mehreren andern Stellen des Sehnervenrandes findet man die einschichtige Lage des Pigmentepithels zu einem kleinen unregelmässigen Haufen von Zellen verbreitet. Einige dieser Zellen sind unregelmässig pigmentiert, andere pigmentarm, manche völlig pigmentlos. Die normale Beschaffenheit der Retina endet 0,64 mm vom Seh-

nerv entfernt. Während sich die innere Körnerschicht — auch innerhalb des breitesten Teils der Sichel — nahe bis an den Rand des Sehnervenloches fortsetzt, wird die äussere Körnerschicht zuerst sehr unregelmässig und endet dann zugleich mit den Stäbchen und Zapfen. An dieser Stelle findet sich längs der ganzen Umrandung der Sichel eine Art Tasche in der Netzhaut, deren innere Wand die innere Körnerschicht ist. Die äussere Wand wird gebildet an der breitesten Stelle des Conus von der Lamina vitrea und von der bindegewebigen Fortsetzung der Chorioidea innerhalb des Conus. In dem seitlichen Teil der Sichel bildet jedoch das Pigmentepithel die äussere Wand, da sich besonders hier die taschenförmige Einstülpung weit 0,44 mm breit in die Retina erstreckt. Diese taschenförmige Einstülpung der Netzhaut wird ausgefüllt von locker aneinanderliegenden Schleifen der Sehnervenfasern, die statt direkt zum Sehnerv zu ziehen, diese Einstülpung in kurzer Schleife passieren. Am unteren Rande des Sehnerven besteht eine Supertraktion der Lamina vitrea über dem Sehnerven von 0,2 mm Breite. Da aber der Tumor in einer breiten Strecke bis an den Sehnerv reicht, ist es schwer, zu entscheiden, ob diese Subtraktion nicht teilweise durch den Tumor hervorgerufen wurde, indem er die Chorioidea vor sich herschob. Wo der Tumor die einzelnen Augenmembranen nicht zerstört hat, reicht das Pigmentepithel und die Retina bis an das Ende der Lamina vitrea.

Die Masse der Augenmembranen waren folgende:

	Im Fornix des Zwischenscheidenraumes		am Duraansatz		1 cm vom Duraansatz nach vorn		2 cm vom Duraansatz nach vorn	
	unten	oben	unten	oben	unten	oben	unten	oben
Sklera	0.38	0,36	0,97	0,96	0,81	0,69	0,75	0,52
Chorioidea	—	0,18	—	0,19	—	0,16	—	0,15

Breite der Dura unten 0,7, oben 0,5, Duraansatz unten 0,94, oben 0,74 mm.
Grösste Breite der Sichel 0,54 mm.

Das wichtigste des Befundes war also: am oberen Rande des Sehnerven erleidet die Retina in ihren äusseren Schichten eine Unterbrechung in Form einer tiefen Einstülpung, die ausgefüllt war von Schleifen der Nervenfasern. Entsprechend dieser Unregelmässigkeit der Retina fehlt das Pigmentepithel, und ist die Chorioidea zu einer bindegewebigen Lage verdünnt, wodurch es zur Bildung eines Conus nach oben gekommen ist. Die Sklera ist in der Nähe des Sehnerven oben wie unten fast gleich breit. Oben fehlt die äussere Lage der Sklera. Am Äquator ist sie oben etwas schmäler wie unten. Der Zwischenscheidenraum ist oben breiter wie unten. Klinisch war diese Sichel nur sichtbar als eine Anhäufung von Pigment am oberen Rand der Papille, entsprechend der überaus starken Pigmentation der hinteren Schichten der verdünnten Chorioidea im Conus. Der Fall dürfte wohl

so zu erklären sein, dass am oberen Rande des Augenblasenstieles eine Einstülpung, bzw. Ausstülpung des inneren Blattes der sekundären Augenblase bestand. Durch diese Unregelmässigkeit konnte das Gewebe der sekundären Augenblase nicht bis an den Sehnerv heranrücken, und dementsprechend konnte sich das Pigmentepithel und in weiterer Folge die Lamina vitrea und Chorio capillaris nicht entwickeln, wodurch es zur Conusbildung kam. Die Einstülpung in die Retina wurde später durch Nervenfasern, welche, um zum Sehnerv zu gelangen, die Tasche passieren mussten, ausgefüllt. Da weiter die Sklera oben etwas dünner, der Zwischenscheidenraum etwas breiter gefunden wurde, dürfte wohl auch eine Entwicklungsstörung in der Sklera vorliegen. Sehr wahrscheinlich ist wegen der Form des Sehnervenloches und wegen der längeren oberen Bogenlänge auch in diesem Falle nebst einer geringen Dehnung der Sklera ein stärkeres Flächenwachstum derselben anzunehmen. Wenn man den Fall mit einem Conus nach unten vergleicht, so findet man mit Ausnahme der Retinatasche fast die gleichen histologischen Verhältnisse. Sobald man den Begriff des Coloboms am Sehnerv und den des Conus streng trennt, so müsste man die Veränderung im vorliegenden Fall wohl als kleines Colobom bezeichnen, doch habe ich im vorhergehenden ja nachgewiesen, dass eine strenge Trennung dieser zwei Entwicklungsstörungen nicht möglich ist. Schwierig ist nur die Beantwortung der Frage, was denn die Ursache dieser Conus-, bzw. Colobombildung war. Am besten wäre sie nach Elschnig (46) mit einer primären Sprossung (Faltenbildung) des inneren Blattes der sekundären Augenblase zu erklären. Dieser Autor will ja durch die Annahme, dass eine derartige Faltenbildung — durch höhere Wachstumstendenz hervorgerufen — in allen Teilen der sekundären Augenblase entstehen kann, alle atypischen Colobome einheitlich erklären. Ebenso nimmt Seefelder für alle atypischen Colobome die Erklärung Elschnigs an. Entschieden spricht mein Fall, in dem ja noch im extrauterinen Leben eine derartige Falte der Retina zu finden war, für diese Annahme. Diese sind weiter unterstützt durch einen Befund Hippels, der an dem Auge eines neugeborenen Kaninchens mit Colobombildung nach oben an der Umbiegungsstelle des Sehnervs in die Retinalanlage eine schmale, nach aussen gerichtete Falte von Nervengewebe fand. Ich kann natürlich nicht untersuchen, ob mein Befund mit jenem von Hippel in irgend einem entwicklungsgeschichtlichen Zusammenhange steht. Ich möchte hier auch noch erwähnen, dass in letzter Zeit wieder durch R. Keil (13) die bereits fallengelassene Rotationstheorie für die

Entstehung der atypischen Colobome aufgegriffen wurde. Weiter seien angeführt die Befunde von Duyse (2), v. Szily (25), Wolfrum (28), die atypische Einkerbungen am Becherrand fanden. So beschreibt Wolfrum (28) derartige Einkerbungen sowohl beim Embryo des Menschen wie auch bei dem des Schweines. Doch wie Szily (25) betont, geht die Einschnürung nur bis zum Äquator und kann daher nur für die Erklärung von Colobomen des vorderen Bulbusabschnittes verwendet werden. Mag schon das atypische Colobom nasalwärts selten sein, so ist gewiss das Colobom, bzw. der Conus nach oben die grösste Rarität. Es erklärte Elschnig (6) als Grund der Seltenheit, dass oben der Augenblasenstiel ursprünglich innigst mit der sekundären Augenblase verbunden ist, während die Verbindung des aus dem Augenblasenstiel hervorgehenden Sehnerven in der übrigen Circumferenz desselben erst bei Verschluss der fötalen Augenspalte wieder hergestellt wird. Elschnig (5) beschreibt in seiner Arbeit über die Insertion des normalen Sehnervs nur einen Fall von Conus nach aussen oben. Die Sichel kommt dort zustande, dass bei dichter Beschaffenheit des Grenzgewebes der Randteil der Glashaut höchst rarifiziertes Epithel trägt.

Der Fall ist also von meinem absolut verschieden und gehört zu jener Gruppe von weissen Sicheln, die entstehen durch Verbreiterung des Grenzgewebes.

Zum Schluss sei hier noch erwähnt ein Fall von echtem Colobom am Sehnerv nach oben mit Taschenbildung, den Valude (22) beschreibt. Ausser diesen erwähnten Fällen ist jedoch in der Literatur kein Fall von Colobombildung, bzw. Conus nach oben bekannt.

Es erübrigt mir nur noch zum Schluss, meinem verehrten Lehrer, Herrn Hofrat Fuchs, meinen innigsten Dank für die Überlassung des Materials und die vielfache Unterstützung bei der Arbeit auszusprechen.

Literaturverzeichnis.

1) Behse, Über den anatomischen Bau des Conus und der Aderhautveränderungen im myopischen Auge. v. Graefe's Arch. f. Ophth. Bd. LXVII. S. 379. 1908.
2) van Duyse, La double fente foetale et les Colobomes atypiques de l'œil. Arch. d'ophth. Vol. XXI. p. 95. 1901.
3) Elschnig, Die normale Anatomie des Sehnerveintrittes. Magnus Unterrichtstafeln Heft XVI. 1899.
4) — Das Colobom am Sehnerveintritt und der Conus nach unten. v. Graefe's Arch. f. Ophth. Bd. LI. S. 391. 1900.
5) — Der normale Sehnerveintritt des menschliches Auges. Denkschrift der Akademie der Wissenschaften in Wien. Bd. LXX. 1900.
6) — Weitere Mitteilung über das Colobom am Sehnerveintritt und den Conus nach unten. v. Graefe's Arch. f. Ophth. Bd. LVI. S 49. 1903.

7) Fuchs, Beitrag zu den angeborenen Anomalien des Sehnervs. v. Graefe's Arch f. Ophth. Bd. XXVIII, S. 139. 1882.
8) Heine, Arch. f. Augenheilk. Bd. XXXVIII. S. 277; Bd. XL. S. 160; Bd. XLIII. S. 95. Bd. XLIV. S. 66.
9) v. Hippel, Die Missbildungen und angeborenen Fehler des Auges. Graefe-Saemich, Handb. d. ges. Augenheilk. 2. Aufl. 18.—19. Lief. Jan. 1900.
10) — Embryologische Untersuchungen über die Entstehungsweise der typischen angeborenen Spaltbildungen (Colobome) des Augapfels. v. Graefe's Arch. f. Ophth. Bd. LV. S. 607. 1903.
11) — Bemerkungen zu einigen Fragen aus der Lehre von den Missbildungen. v. Graefe's Arch. f. Ophth. Bd. LXX. S. 314. 1909.
12) v. Jaeger, Über die Einstellungen des dioptrischen Apparates im menschlichen Auge. Wien 1861.
13) Keil, Beiträge zur Entwicklungsgeschichte des Auges vom Schwein. Anat. Hefte. Bd. XXXII (Heft 46). 1906.
14) Pause, Anatomische Befunde bei einem Colobom der Iris und Chorioidea. v. Graefe's Arch. f. Ophth. Bd. XXIV, 2. S. 84. 1878.
15) Rubert, Ein Beitrag zu den Anomalien des Augenhintergrundes. Zwei Fälle von ungewöhnlicher Ektasie in der unteren Fundushälfte. Zeitschr. f. Augenheilk. Bd. XX. S. 551. 1908.
16) Salzmann, Zur Anatomie der angeborenen Sichel nach innen unten. v. Graefe's Arch. f. Ophth. Bd. XXXIX, 4. S. 131. 1893.
17) — Die Atrophie der Aderhaut im kurzsichtigen Auge. v. Graefe's Arch. f. Ophth Bd. LIV, 2. S. 337. 1902.
18) Schnabel u. Herrnheiser, Über Staphyloma posticum, Conus und Myopie. Berlin 1895.
19) — — Über Staphyloma posticum, Conus und Myopie. Zeitschr. f. Heilk. Bd. XVI. S. 1. 1895.
20) Schnabel, Wiener med. Blätter 6—9. 1884; v. Graefe's Arch. f. Ophth. Bd. XX, 2. S. 1.
21) Schön, v. Graefe's Arch. f. Ophth. Bd. XXXI, 4. S. 1; Zeitschr. f. Augenheilk. Bd. II. S. 27.
22) Seefelder, Pathologisch-anatomische Beiträge zur Kenntnis des angeborenen Coloboms des Auges. v. Graefe's Arch f. Ophth. Bd. LXVIII. S. 275. 1908.
23) Stilling, Untersuchungen über die Entstehung der Kurzsichtigkeit. Wiesbaden 1887. Zeitschr. f. Augenheilk. Bd. IV. S. 563. 1900.
24) Symens, Anatomischer Befund bei einem myopischen nasalen Conus. Arch. f. Augenheilk. Bd. XLIV. S. 336. 1902.
25) v. Szily, Ein nach unten und innen gerichtetes, nicht mit der Fötalspalte zusammenhängendes Colobom der beiden Augenbecher bei einem menschlichen Embryo. Klin. Monatsbl. f. Augenheilk. Beilageheft zu Bd. XLV. S. 201. 1907.
26) Valude, Sociét. d'opht. de Paris. 1. Juli 1902; Ann. d'ocul. Bd. CXXVII. p. 127. 1902.
27) Weiss, L., Mitteilungen aus der Augenklinik in Tübingen. Bd. I, 3. S. 63. Bd. II, 1. S. 77.
28) Wolfrum, Multiple Einkerbungen des Becherrandes der sekundären Augenblase. Klin. Monatsbl. f. Augenheilk. Bd. XLVI (VI). S. 27. 1908.

Erklärung der Abbildungen auf Taf. XXIII, Fig. 1—4.

Fig. 1. (26fache Vergrösserung). Vertikaler Durchschnitt durch die Papille des Falles G. J. Conus nach unten. R. A. *a* Umbiegen des Pigmentepithels nach vorn dem Conus entsprechend.

Fig. 2. Stelle *a* in Fig. 1 in 61facher Vergrösserung.

Fig. 3. (26fache Vergrösserung.) Vertikaler Durchschnitt durch die Papille des Falles von Conus nach oben. *b* Tasche in der Retina.

Fig. 4. Stelle *b* aus Fig. 3 in 61facher Vergrösserung.

[Aus der Univ.-Augenklinik zu Greifswald. (Direktor: Prof. Dr. Römer.)]

Epitheleinschlüsse und Trachom.

Von

Privatdozent Dr. W. Löhlein,
Assistent der Klinik.

In einer Arbeit: „Zur Biologie des Einschlussblennorrhoe-(Trachom-)Virus“ in Bd. LXXXIV, 1 von Graefes Arch. f. Ophth. hat Lindner neuerdings über die Fortsetzung seiner experimentellen Studien am Affenauge berichtet, die ihn in der schon früher mehrfach von ihm vertretenen Überzeugung bestärkt haben, dass wir in der Einschlussblennorrhoe der Neugeborenen das Trachom des Kindesalters und in den Epitheleinschlüssen und den von ihm und Wolfrum besonders genau studierten Initialkörpern den Erreger dieses einheitlichen Krankheitsprozesses zu sehen haben. Wenn ich zu diesen Ausführungen hier kurz das Wort ergreife, so geschieht es, weil auch ich mich seinerzeit klinisch und experimentell mit dieser Frage beschäftigt habe (confer.: Arch. f. Augenheilk. Bd. LXX, 4 und Deutsche med. Wochenschr. 1912, Nr. 5), und meine Resultate mich zu einer andern Auffassung geführt haben, als sie Lindner vertritt. Dazu kommt, dass die Zahl derer, welche aus eigener Erfahrung über Impfversuche mit Epitheleinschlüssen berichten konnten, überhaupt noch eine sehr kleine, und naturgemäss das Beobachtungsmaterial noch ein sehr geringes ist, so dass auf die Deutung jedes einzelnen Falles noch zu viel ankommt.

Es ist zweifellos ein Verdienst Lindners, den einmal betretenen Weg konstant verfolgt und zur Lösung des Problems vieles beigetragen zu haben; und mag nun die Frage nach der ätiologischen Bedeutung der Einschlüsse für das Trachom im bejahenden oder verneinenden Sinne entschieden werden, jedenfalls ist ihre endgültige Klärung von grossem Interesse.

Ich sagte schon, dass ich auf Grund meiner Impfungen am Pavian und der damals bekannten Tierversuche anderer Autoren nicht

zu der Überzeugung gekommen war, dass den Einschlüssen eine ätiologische Bedeutung für das Trachom beizumessen sei. Ohne auf Einzelheiten zurückzukommen, will ich hier nur die Schlussätze meiner damaligen Veröffentlichung anführen, die meiner Meinung nach auch heute noch im wesentlichen zu recht bestehen.

1. Bei den bisherigen Übertragungen von einschlusshaltigem Material erwachsener Trachomkranker auf die Affenbindehaut liessen sich in der Mehrzahl der Fälle während der ganzen Beobachtungszeit Einschlüsse in der geimpften Conjunctiva nicht nachweisen. Wohl aber entwickelte sich — und zwar gerade in den Fällen mit negativem mikroskopischen Befund regelmässig — die von Hess und Römer zuerst als Wirkung des Trachomvirus auf die Affenbindehaut beschriebene Erkrankung. Diese Tatsache und die klinische Beobachtung, dass nicht so selten auch bei ganz frischen Fällen von menschlichem Trachom die Einschlüsse dauernd vermisst werden, anderseits, wo sie auftreten, ihr Vorhandensein meist ein vorübergehendes und spärliches ist, und die Tatsache, dass die Einschlüsse gelegentlich auch bei andern Erkrankungen der Bindehaut gefunden worden sind, machen eine ätiologische Bedeutung der Einschlüsse für das Trachom unwahrscheinlich.

2. Bei allen Übertragungen von einschlusshaltigem Material der Blennorrhoea neonati auf die Bindehaut des Pavians wurden die charakteristischen Einschlüsse auf der geimpften Affenbindehaut reichlich und meist lange Zeit hindurch gefunden, während sich gleichzeitig eine in der Regel viel schwächere und rascher abklingende Erkrankung der Conjunctiva entwickelte. Dies experimentelle Ergebnis und die klinische Erfahrung, dass bei Einschlussconjunctivitis der Neugeborenen in der Regel die Körperchen ausserordentlich zahlreich und auch während der späteren Stadien der Krankheit vorhanden sind, legt bei dem Fehlen eines andern bekannten ätiologischen Faktors die Vermutung nahe, dass bei dieser Erkrankung den Einschlüssen möglicherweise eine Erregerrolle zugeschrieben werden darf.

3. Die gelegentliche Beobachtung eines im klinischen Verlauf und im histologischen Befunde der Einschlussconjunctivitis der Neugeborenen gleichen Prozesses beim Erwachsenen, der durch lange Zeit hin Einschlüsse in grosser Menge nachzuweisen erlaubte, lässt daran denken, dass unter den als Trachom bezeichneten Erkrankungen des Erwachsenen Fälle vorkommen, die mit der Einschlussconjunctivitis des Neugeborenen in eine Gruppe zu rechnen sind.

Bei der Vertretung seiner gegenteiligen Ansicht geht Lindner zunächst davon aus, dass durch die Versuche Wolfrums, der nach Überimpfung von Einschlussblennorrhoe auf die Bindehaut des Erwachsenen Trachom mit späterer Narbenbildung erhielt, doch eigentlich die ätiologische Einheit beider Erkrankungen sichergestellt sei. Mit Bezug auf diese Übertragung auf den Menschen hatte ich seinerzeit gesagt: „So bestechend dies Resultat erscheint, ist doch zu bedenken, dass die Entwicklung von Follikeln in der menschlichen Conjunctiva nicht als Beweis eines Trachoms angesehen werden kann.

Das wäre ja auch sicher nicht im Sinne Wolfrums, der auch der Follikelbildung keine ausschlaggebende Bedeutung zuspricht. Aber da der Krankheitsprozess absichtlich durch energische Behandlung zum Stehen gebracht worden ist, und es sich um ein Auge handelt, dessen vorderer Abschnitt früher abgetragen war, so dass die Möglichkeit einer Pannusbildung nicht gegeben war, so kann meines Erachtens das Experiment als beweisend nicht bezeichnet werden.“ Diesen Eindruck hat offenbar auch Botteri gehabt, und auch Heymann bezeichnete weitere Übertragungsversuche auf den Menschen als wünschenswert.

Inzwischen sind nun solche Übertragungen auf den erwachsenen Menschen mit Einschlussblennorrhoe erfolgt: Zunächst teilt Lindner selbst mit, dass er bei sechs Erwachsenen zufällige Infektion mit Einschlussblennorrhoe beobachtet hat, und dass davon vier bereits ohne Pannusbildung, davon zwei sogar ohne Narbenbildung abgeheilt seien, also nicht zum klinischen Bilde des Trachoms führten.

Und ähnliche Erfahrungen haben wir an der hiesigen Klinik machen können, über die demnächst berichtet wird. Kollege Gebb hat bei einer Reihe von Erwachsenen energische conjunctivale Impfungen mit Material von kindlicher Einschlussblennorrhoe vorgenommen; er erhielt starke Rötung und Schwellung der Lidbindehaut bei teilweise massenhaftem Epitheleinschlussbefund. Aber bei keinem der Geimpften hat sich bisher — die Versuche liegen etwa ein Jahr zurück — Pannusbildung oder das Bild der Trachomnarben im geimpften Lid eingestellt. Auch die anfängliche, einige Wochen dauernde Schwellung der Conjunctiva war nicht in dem Masse wie beim Trachom durch Follikelbildung bedingt, sondern beruhte mehr auf einer gleichmässigen Verdickung, wie wir sie bei der Einschlussblennorrhoe der Neugeborenen sehen.

Diese Erfahrungen mit der Wirkung der Einschlussimpfung beim Erwachsenen sprechen jedenfalls nicht für die Bedeutung der Blennorrhoeeinschlüsse als Trachomvirus. Sie bestärken mich eher in der in meinem dritten Schlussatz mit aller Vorsicht ausgesprochenen Vermutung, dass es eine Einschlussconjunctivitis des Erwachsenen gibt, wie eine solche des Neugeborenen existiert, und dass diese zum Teil den Krankheitsfällen entsprechen mag, die man bisher als gutartige oder zweifelhafte Trachomfälle angesprochen hat. Auch Lindner gibt diese Auffassung als möglich zu und erkennt an, „dass einige Tatsachen scheinbar für diese Auffassung sprechen.“ Ich glaube, sie hat durch die oben erwähnten Beobachtungen von Gebb und Lindner am Menschen eine erhebliche Stütze erfahren. Dass daneben oft

Fälle von echtem Trachom vorkommen, bei denen die Einschlüsse als Mischinfektion auftreten, ist zuzugeben. Auch Heymann ist der Ansicht, dass die Einschlüsse auf verschiedenen Schleimhäuten relativ gutartige Entzündungen hervorrufen und neben andern Krankheitserregern auch als Mischinfektion vorkommen. Noch neuerdings hat Botteri[1]) in seiner sorgfältigen, gerade auch auf die Lindnerschen Initialkörper Rücksicht nehmenden Studie gezeigt, dass bei 11 Fällen von Frühjahrskatarrh sich 5mal freie Initialkörper und 2mal Epitheleinschlüsse fanden, die von den bei Einschlussblennorrhoe und Trachom gefundenen nicht zu unterscheiden waren. Ich glaube, es ist nicht berechtigt, wenn Lindner an diesen doch nun schon recht häufigen Befunden von Epitheleinschlüssen bei nichttrachomatösen Erwachsenen einfach vorbeigeht; mag auch in einzelnen der zahlreichen Beobachtungen in dieser Richtung vielleicht eine Verwechslung mit Kernfragmenten oder Zellgranulis vorgelegen haben, so ist diese Annahme doch nicht zu verallgemeinern und trifft auf eine ganze Reihe von Mitteilungen sicher nicht zu.

Die Impfungen am Menschen bieten zweifellos das sicherste Beweismaterial, aber man wird sich, solange die Annahme von der Deutung der Einschlüsse als Trachomvirus von einzelnen Autoren energisch vertreten wird, nur in wenigen geeigneten Fällen zur experimentellen Übertragung von Einschlussmaterial auf den Menschen entschliessen können; so müssen denn die Impfungen auf die Bindehaut des Pavians zur Beantwortung der Frage mit herangezogen werden.

Ich habe seinerzeit unter andern über drei Versuche am Pavian berichtet, deren Bindehaut ich mit Material von trachomkranken Erwachsenen infiziert hatte, welches besonders reichlich Einschlüsse enthielt. In einem Fall war der klinische und mikroskopische Effekt negativ. Bei zwei Tieren aber entwickelte sich eine heftige und lang anhaltende Erkrankung der Conjunctiva, welche durch reichliche Follikelbildung, Schwellung der Bindehaut der Umschlagsfalten, sowie durch den histologischen Befund vollkommen den Charakter des beim Affen üblichen Trachombildes zeigte. Epitheleinschlüsse sind aber bei beiden Tieren trotz sehr oft wiederholter Untersuchung nie nachzuweisen gewesen. Wenn Lindner meint, dass bei Mitberücksichtigung der Initialkörper, deren Bewertung ja damals noch eine zweifelhafte war und wohl auch jetzt noch keine einheitliche ist, vielleicht

---

[1]) Botteri, Klin. Monatsbl. f. Augenheilk. 1912. I. S. 653.

doch bei dem einen oder andern Tier ein positiver mikroskopischer Befund zu erheben gewesen wäre, so ist dem entgegenzuhalten, dass die Initialkörper und die Epitheleinschlüsse für Lindner doch nur verschiedene Stadien des gleichen Virus sind, und dass ich meine Untersuchungen an den trachomkranken Tieren sehr lange fortgesetzt habe, also doch schliesslich auch einmal Einschlüsse hätte finden müssen, wenn Initialkörper dagewesen wären. Dazu kommt noch, dass, wie aus Lindners eigenen Protokollen und ebenso aus denen von Botteri, der nach Lindners Angaben verfuhr, hervorgeht, dass Initialkörper und Epitheleinschlüsse fast konstant nebeneinander zu gleicher Zeit vorkommen, und dass, wenn eine Form ohne die andern nachweisbar wird, dies die Einschlüsse zu sein pflegen und nicht die Initialkörper (vgl. z. B. Versuch 3, 11, 12, 13 von Botteri und die meisten Protokolle von Lindner). Ich glaube also, dass die Nichtberücksichtigung der Initialkörper in meinen Fällen das Resultat nicht verschoben hat, und dass es sich in der Tat in meinen beiden Affenversuchen um eine klinisch positive Übertragung handelte, bei der Epitheleinschlüsse aber nicht auf der geimpften Bindehaut zum Wachstum gelangten. Auch Lindner verzeichnet ja selbst zwei Fälle von Pavianimpfung mit einschlussreichem Trachommaterial, bei denen Einschlussgebilde und Initialkörper auf der geimpften Bindehaut nicht nachweisbar wurden, das klinische Bild des Trachoms aber doch in die Erscheinung trat (Pavian 8 rechts und links).

Dass die noch sehr spärlichen Impfungen mit einschlussfreiem Material von Trachomkranken auf den Pavian meist klinisch negativ verliefen, beweist nicht, dass dies an dem Fehlen der Einschlüsse im Impfmaterial in diesen Fällen gelegen hat, denn bei den Impfungen mit trachomatösem Material ist, wie auch Lindner und alle früheren Untersucher gefunden haben, ein klinischer Impfeffekt überhaupt nicht regelmässig zu erzielen, auch wenn in dem Impfmaterial reichlich Einschlüsse enthalten sind. So ergab auch einschlussreiches Material vom Trachomkranken ein negatives Impfresultat beim Pavian in zwei Fällen von Herfort, in Fall 3 von Flemming, in Fall 14 von Lindner. Lindner erklärt sich diese Tatsache, dass im Gegensatz zur Einschlussblennorrhöe, deren Verimpfung regelmässig gelingt, die Impfung mit Trachommaterial oft versagt, daraus, dass wir selten ganz frische Fälle von Trachom zur Impfung zur Verfügung haben. Dies leuchtet durchaus ein, spricht aber nicht für die ätiologische Bedeutung der Einschlüsse für das Trachom, denn von den eben genannten Fällen von Herfort, Flemming und Lindner ist

ausdrücklich vermerkt, dass im Impfmaterial Einschlüsse reichlich oder sogar massenhaft enthalten gewesen sind. Auch das spricht also eher dafür, dass ihnen nur die Rolle einer Mischinfektion zukommt.

Noch auf einen Punkt möchte ich kurz eingehen. Als wesentliches Mittel, die Identität des Einschlussblennorrhoevirus und des Trachomvirus zu erweisen, hat Lindner eine Reihe von Reinfektionsversuchen herangezogen, die er zum Teil schon früher, zum Teil neuerdings ausgeführt hat. Er sieht in den dabei erhaltenen Resultaten eine weitere Stütze für die Identitätstheorie. Ich kann mich dieser Auffassung im Hinblick auf das bis jetzt vorliegende Material nicht anschliessen. Seine Versuche sind kurz folgende:

Zunächst zeigt Lindner an einer Reihe von Versuchen in überzeugender Weise, dass durch einmaliges Überstehen einer Infektion mit Einschlussblennorrhoe der Pavian eine gewisse Immunität gegen eine gleichartige Infektion für kurze Zeit erlangt. So verlaufen Reinfektionen mit Einschlussblennorrhoe, wenn sie zwei oder acht Monate nach der ersten Infektion ausgeführt wurden, negativ, nach einem Jahr oder längerer Zeit dagegen erhielt man bei Reinfektion wieder einen positiven Impfeffekt.

Wie steht es nun aber bei der Impfung mit Einschlussblennorrhoe und Nachimpfung mit Trachommaterial, bzw. bei der umgekehrten Anordnung des Versuches? Lindners in diesem Zusammenhang angeführte Experimente habe ich in folgender Tabelle zusammengestellt.

	Auge	1. Impfung mit	Effekt klinisch	Effekt mikrosk.[1])	2. Impfung nach	2. Impfung mit	Effekt klinisch	Effekt mikrosk.[1])	3. Impfung nach	3. Impfung mit	Effekt
1	Pavian VII. L.	Trachom mit Einschlüssen	+	+	8 Mon.	Einschl.-Blennorrh.	0	0	—	—	—
2	VIII. R.	desgl.	+	0	6 Mon.	desgl.	0	0	—	—	—
3	VIII. L.	desgl.	+	0	2½ Mon.	desgl.	+	+	6 Mon.	Einschl.-Blennorrh.	+
4	?	Einschluss-Blennorrhoe	+	+	6 Mon.	Trachom	+	?	—	—	—

Lindner zieht aus diesem Material folgenden Schluss: die einmalige Infektion mit Trachom erzeugt eine gewisse Immunität gegen

[1]) D. h. in bezug auf den Befund von Epitheleinschlüssen und Initialkörpern.

spätere Infektionen mit Einschlussblennorrhoe. Diesen Schluss kann man aber meines Erachtens aus seinen Versuchen nicht ziehen, denn Lindner hat eben in Fall 1—3 der Tabelle nicht mit Trachomvirus allein geimpft, sondern er hat mit Trachommaterial geimpft, das Einschlüsse enthielt. Dass das sozusagen identisch ist, dass die Einschlüsse eben das Trachomvirus darstellen, will er ja erst beweisen. Hält man sich frei von dieser vorgefassten Meinung Lindners, dass die Einschlüsse das Trachomvirus sind, so besagen die Tatsachen der Tabelle folgendes:

Fall 1: Das Pavianauge ist mit Material von einem Trachomkranken geimpft, welches auch Einschlüsse enthielt; es erfolgte eine Erkrankung an Trachom, und es wuchsen auch die Einschlüsse auf der Bindehaut an. Kein Wunder, dass die Reinfektion mit Einschlüssen nach 8½ Monaten negativ verlief; denn dass Einschlussinfektion gegen Einschlussreinfektion schützt, hatte Lindner schon durch seine früheren Versuche klargestellt.

Fall 2: Impfung mit einschlusshaltigem Trachommaterial hatte in diesem Fall das klinische Bild des Affentrachoms zur Folge, die Einschlüsse dagegen wurden nicht nachweisbar. Das Tier war für Einschlussimpfung offenbar wenig empfänglich, da weder bei der ersten, noch bei der zweiten Übertragung von Einschlüssen diese auf der Bindehaut nachweisbar wurden. Der Fall spricht gegen die ätiologische Bedeutung der Einschlüsse für das Trachom, da dessen klinisches Bild entstand, ohne dass die Einschlüsse nachweisbar wurden. Anderseits kann er zugunsten der ätiologischen Bedeutung der Einschlüsse für die Einschlussblennorrhoe gedeutet werden, da deren klinisches Bild ausblieb, als die Übertragung von Blennorrhoeeinschlüssen nicht geglückt war.

Fall 3: Das Auge ist ebenfalls mit einschlusshaltigem Material von einem Trachomkranken geimpft. Es entstand ein Trachom, das Trachomvirus ist also angegangen; die Überimpfung der Einschlüsse aber ist nicht zustande gekommen. Es ist also ganz verständlich, dass eine nochmalige Impfung mit Einschlüssen nach 2½ Monaten zu einer Einschlussconjunctivitis führte, da ja eine Immunität gegen diese nicht erzeugt sein konnte.

Fall 4: Ein mit Einschlussblennorrhoe erfolgreich geimpftes Auge wird nach 6 Monaten mit positivem Erfolg mit Trachomvirus geimpft. Das war zu erwarten, denn die vorausgegangene Einschlussinfektion konnte, wenn überhaupt eine Immunität, nur eine solche

gegen Einschlussreinfektion erzeugen, nicht eine solche gegen das Trachomvirus.

Ich meine, wenn man überhaupt aus diesen Versuchen über aktive Immunisierung Schlüsse ziehen will, und bei der geringen Zahl der Versuche kann man das ja nur mit aller Vorsicht, so müssen die Versuche in der eben ausgeführten Weise gedeutet werden und sprechen also gegen die Identität der Einschlussblennorrhoe und des Trachoms und gegen die ätiologische Bedeutung der Einschlüsse für das Trachom. Nur ein Ausweg bleibt noch, um die Annahme einer ätiologischen Bedeutung der Einschlüsse für das Trachom als möglich offen zu lassen, das ist die Annahme Botteris, der auf Grund seiner Tierexperimente und seiner klinischen Erfahrungen sagt, die Epitheleinschlüsse der Einschlussblennorrhoe und des Trachoms und die bei andern Krankheitsbildern gefundenen seien zwar morphologisch identisch, biologisch aber verschieden. Mir kommt dieser Ausweg gesucht und unwahrscheinlich vor, und ich möchte an meiner schon früher geäusserten Auffassung festhalten, dass wir in den Epitheleinschlüssen Mikroorganismen zu sehen haben, die auf verschiedenen Schleimhäuten relativ gutartige chronische Entzündungsprozesse auszulösen vermögen. Diese Mikroorganismen kommen vor als Erreger gutartiger chronischer Harnröhren- und Scheidenkatarrhe und können intra partum übertragen eine Einschlussconjunctivitis beim Neugeborenen hervorrufen. Seltener findet sich das gleiche Krankheitsbild beim Erwachsenen und versteckt sich vielleicht gelegentlich unter dem Bilde eines „gutartigen“ oder „zweifelhaften Trachoms“. Die Epitheleinschlüsse finden sich ausserdem gelegentlich auch bei andern conjunctivalen Erkrankungen, z. B. dem Frühjahrskatarrh, besonders oft beim Trachom als Nebenbefund.

Diese Auffassung erscheint mir als die wahrscheinlichste, für bewiesen kann sie selbstverständlich noch nicht gelten. Wenn ich sie noch einmal an der Hand der neueren Untersuchungsergebnisse darlegte, so geschah es, um zu zeigen, dass man den Experimenten Lindners auch eine andere Deutung geben kann, als er es vom Standpunkt der Identitätstheorie aus tut.

Druck von Poeschel & Trepte in Leipzig.

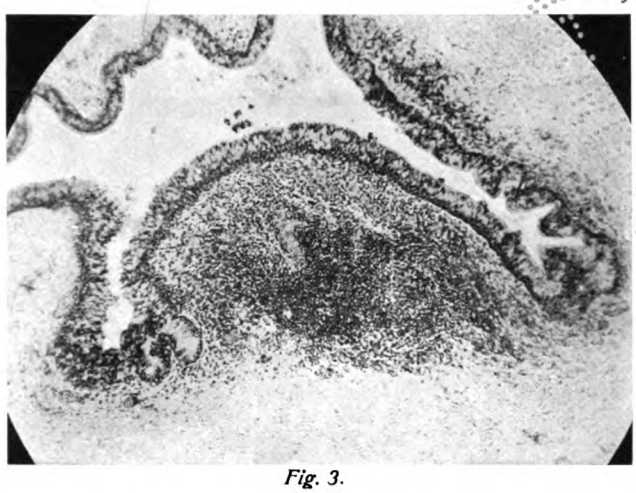

Fig. 3.

Fig. 6.

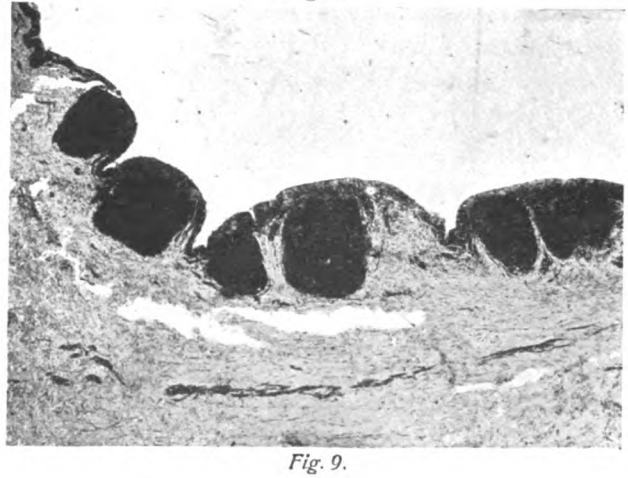

Fig. 9.

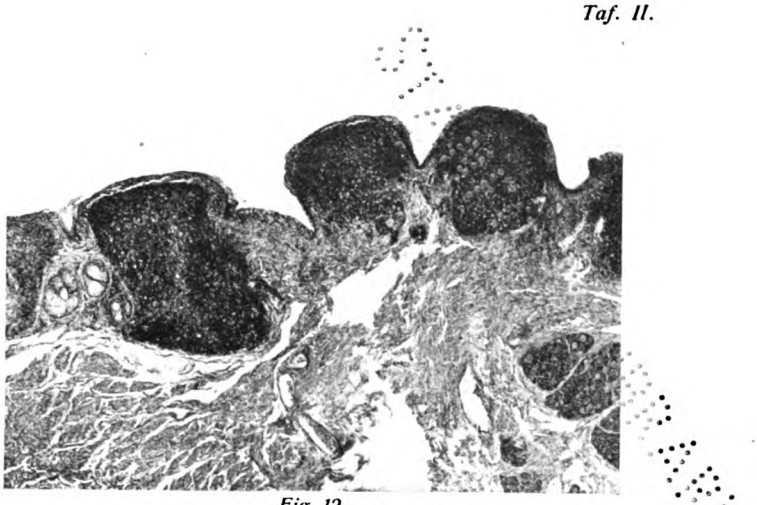

Fig. 12.

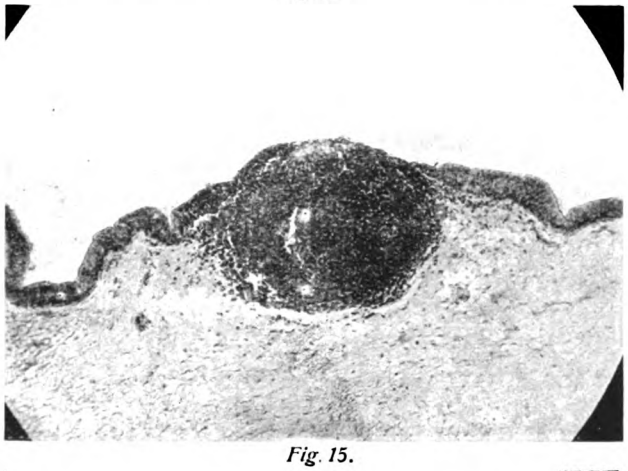

Fig. 15.

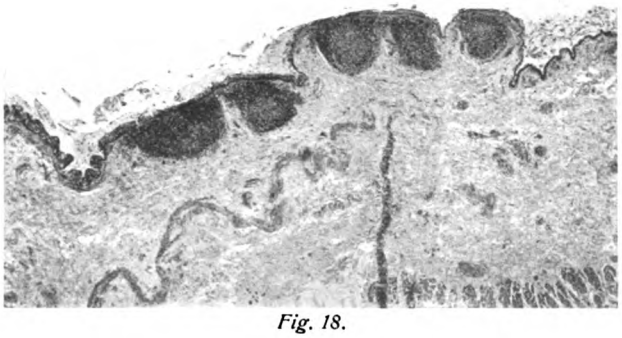

Fig. 18.

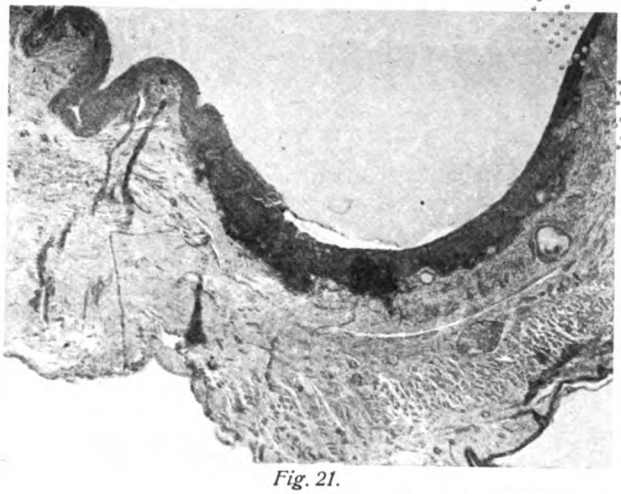

Fig. 21.

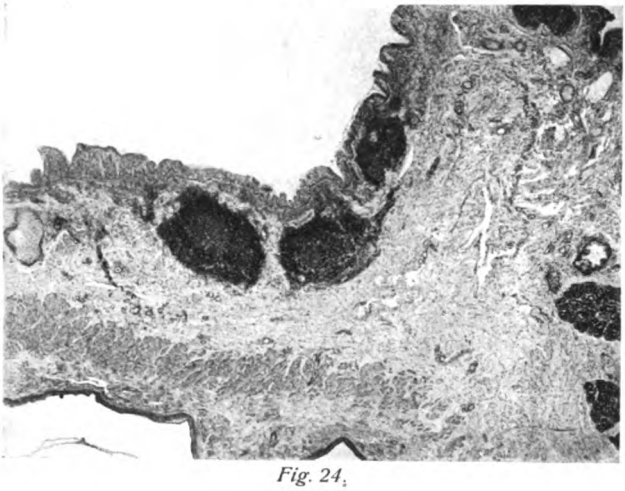

Fig. 24.

Jgersheimer.

Verlag von Wil

2.

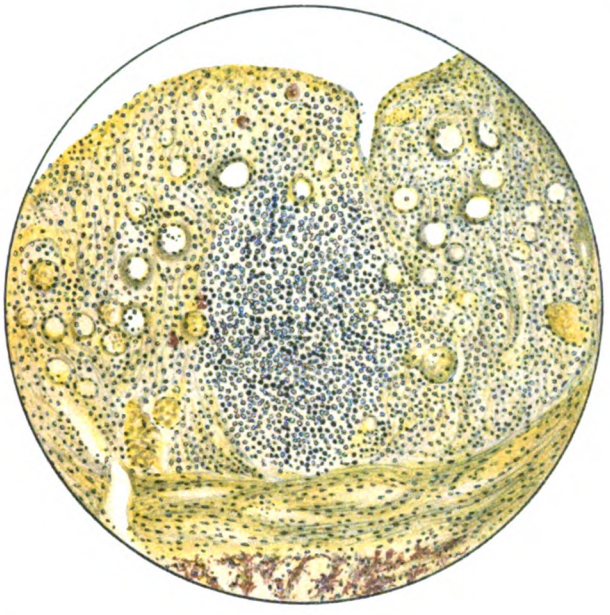

3.

4.

mann in Leipzig.

Lith. Anst. v. Johannes Arndt, Jena.

Fig. 5.

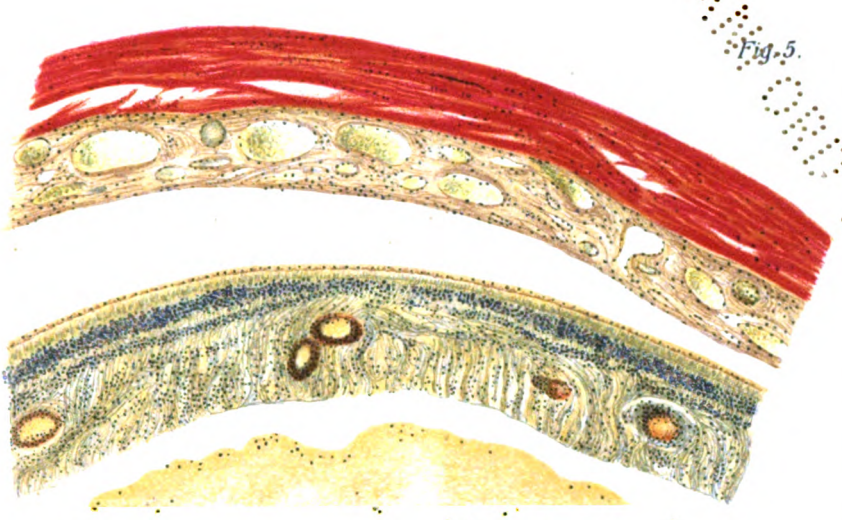

Fig. 6.

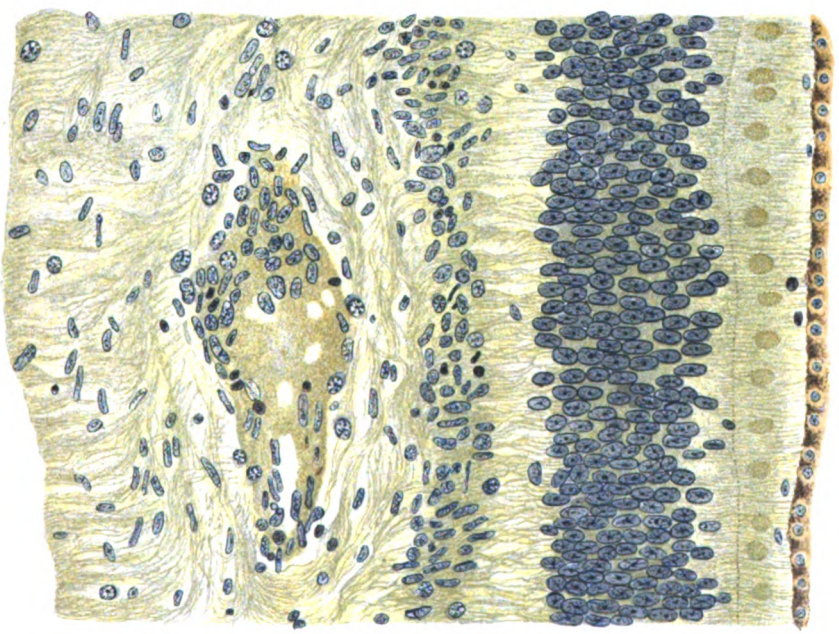

K Wangerin gez.

Jgersheimer Verlag von Wilhelm Engelmann in Leipzig Lith. Anst. v. Johannes Arndt, Jena.

BARELL INDUSTRIES



Verlag von Wilhelm Engelmann in Leipzig.

UNIVERSITY OF MICHIGAN



Verlag von Wilhelm Engelmann in Leipzig.

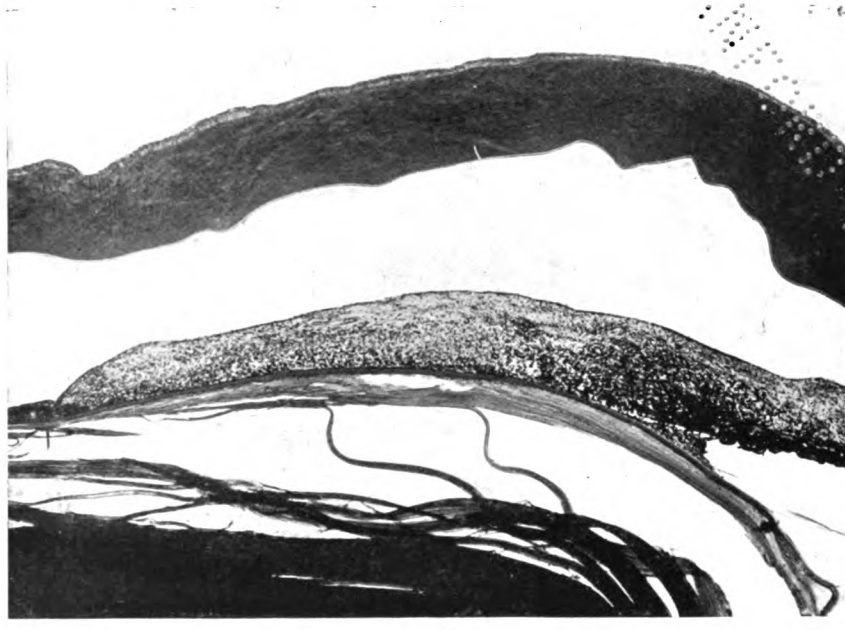

Fig. 1.

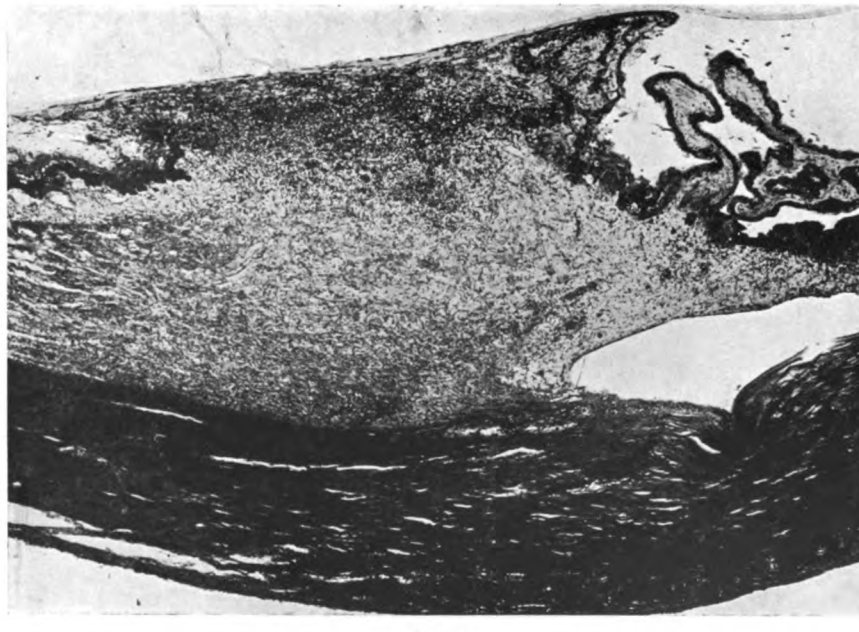

Fig. 2.

Verlag von Wilhelm Engelmann in Leipzig.

Stanford Library

Lottrup Andersen gez.

Verlag v. Wilhelm Engelmann in Leipzig. Lith. Anst. v. A. Giltsch Jena.

UNIVERSITY OF MICHIGAN

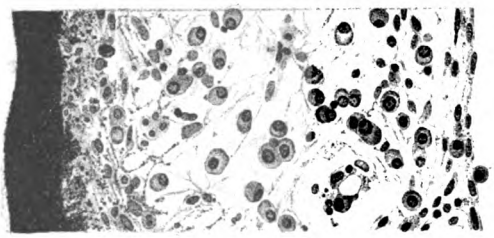

1.

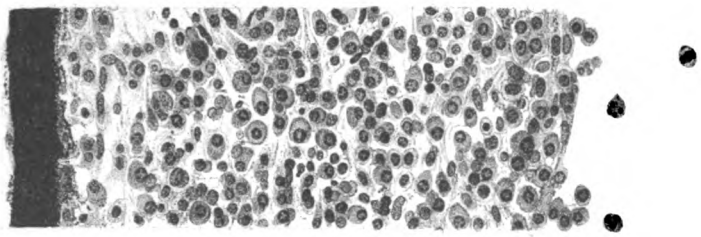

2.

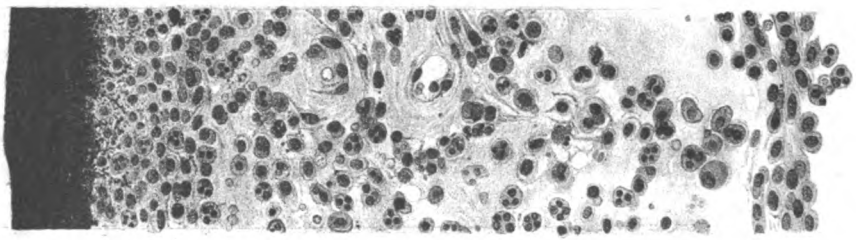

3.

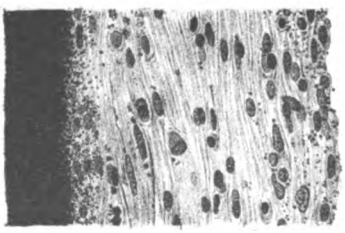

4.

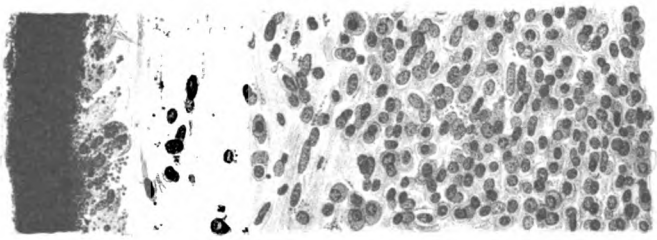

5.

19.

7.

6.

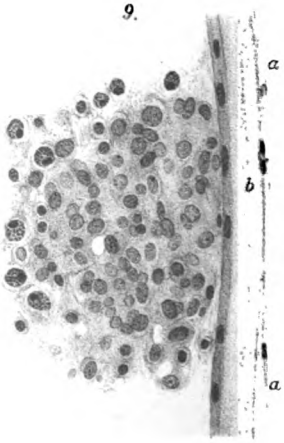

9.

Nach der Nat. z. Stein gez. v. J. Wenzl.

Verlag von Wilhelm

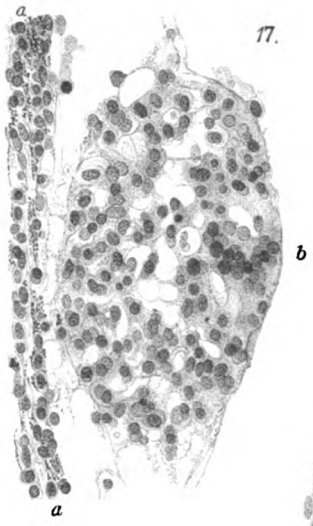

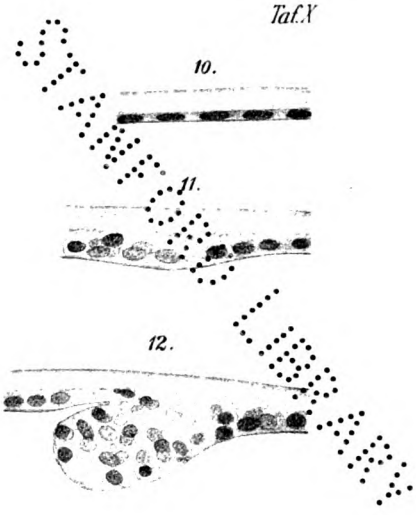

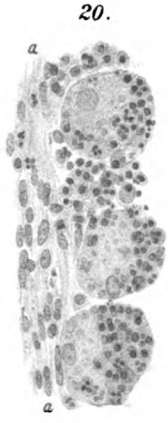

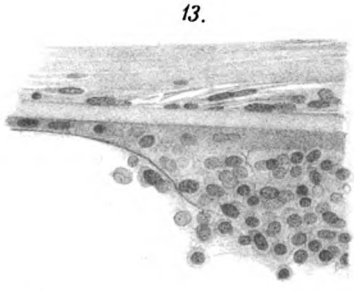

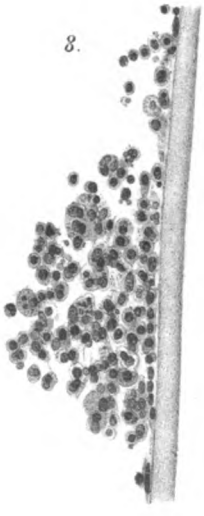

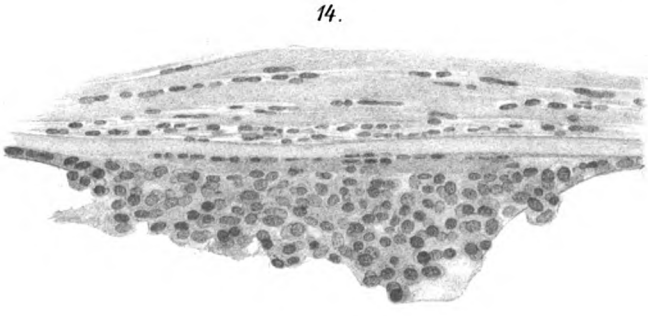

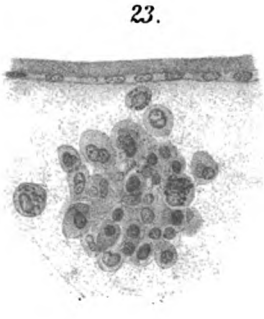

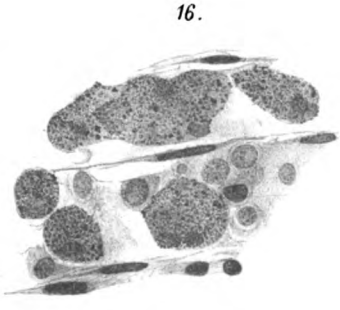

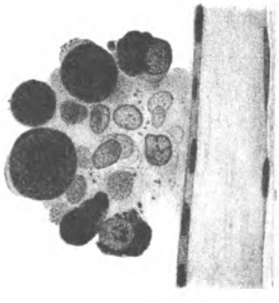

Engelmann in Leipzig

Lith. Anst. v. Alb. Berger, Wien.

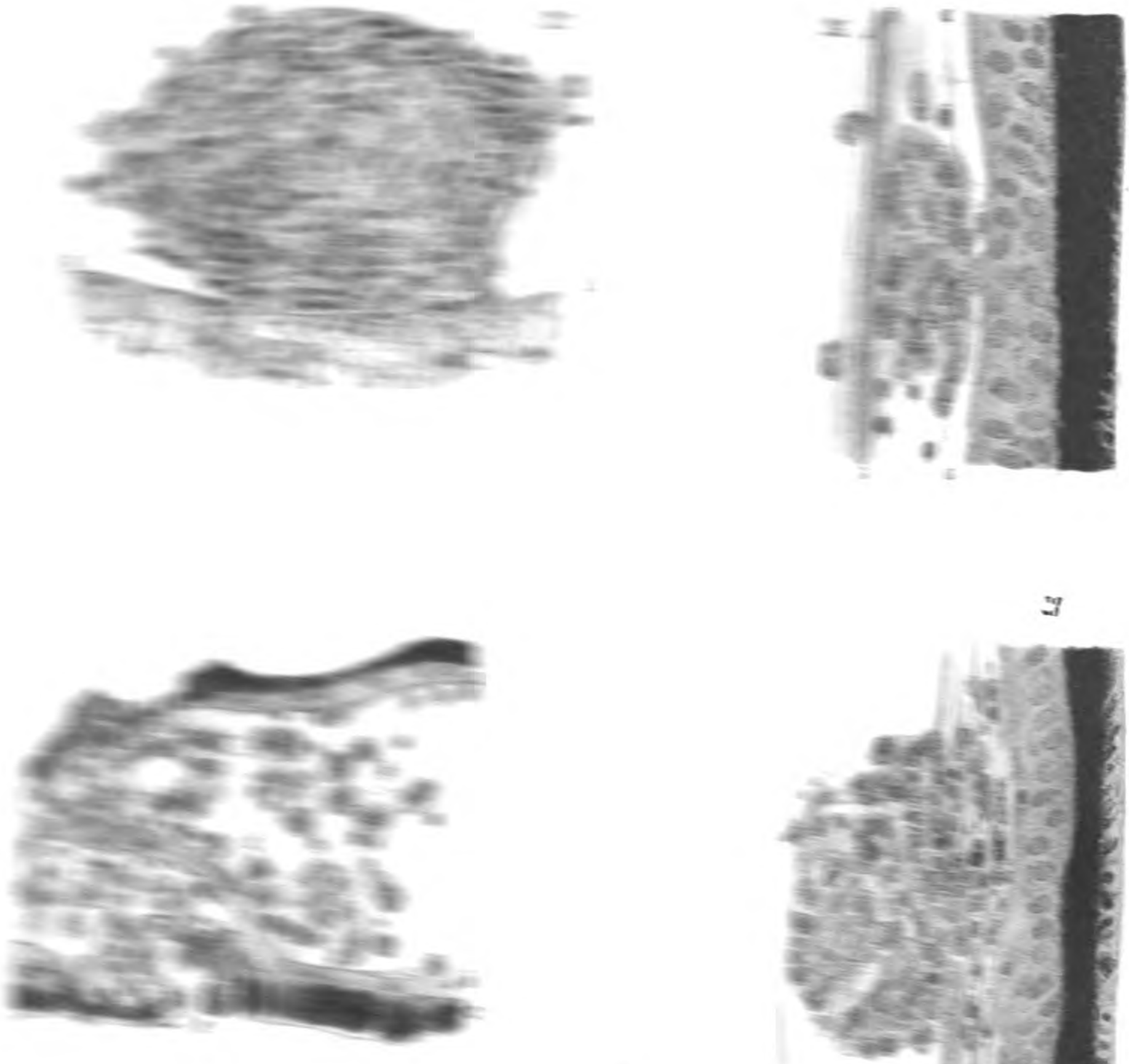

Verlag von Wilhe

30.

18.

31.

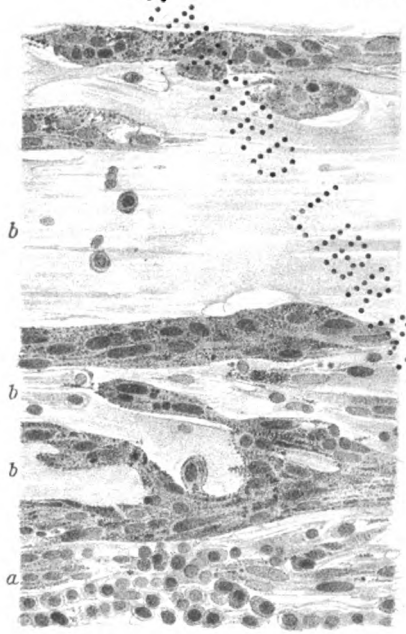

32.

29.

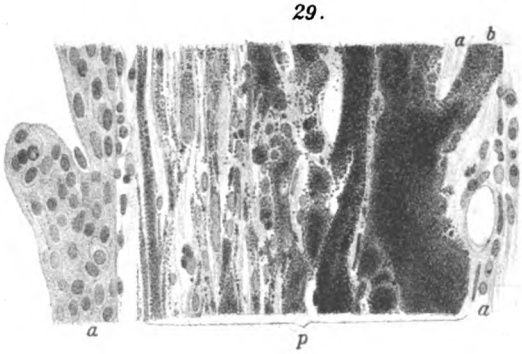

36.

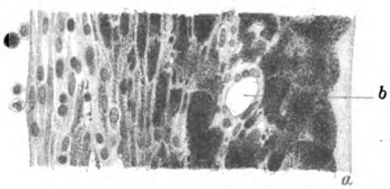

33.

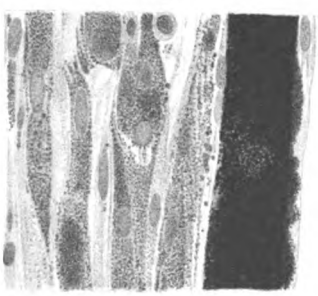

34.

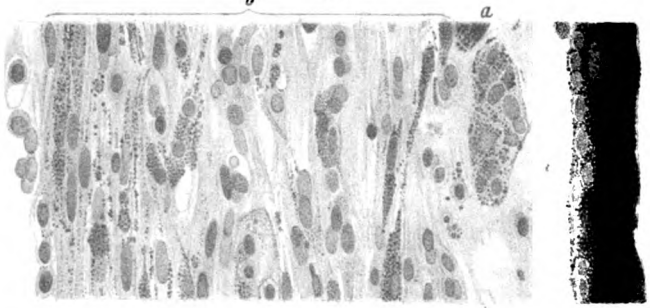

Wilhelm Engelmann in Leipzig

Lith. Anst. v. Alb. Berger, Wien.

ISRAELI ORIGINALS

Digitized by Google

Fig. 1.

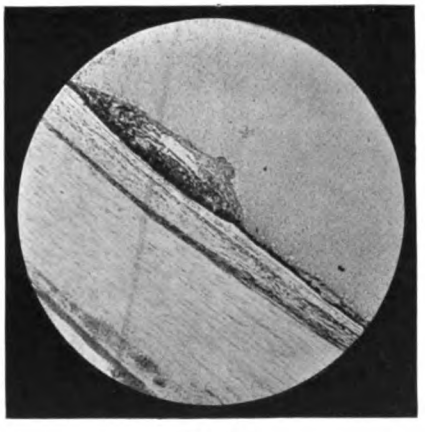

Fig. 2.

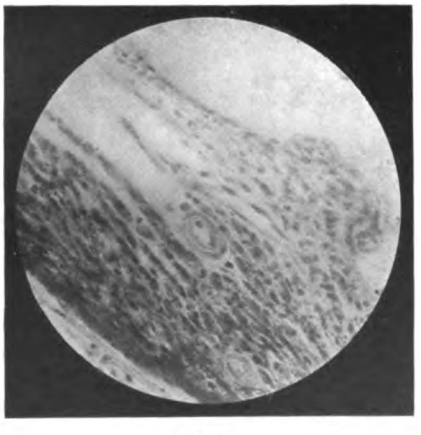

Fig. 3.

Verlag von Wilhelm Engelmann in Leipzig.

STANFORD LIBRARY

4.

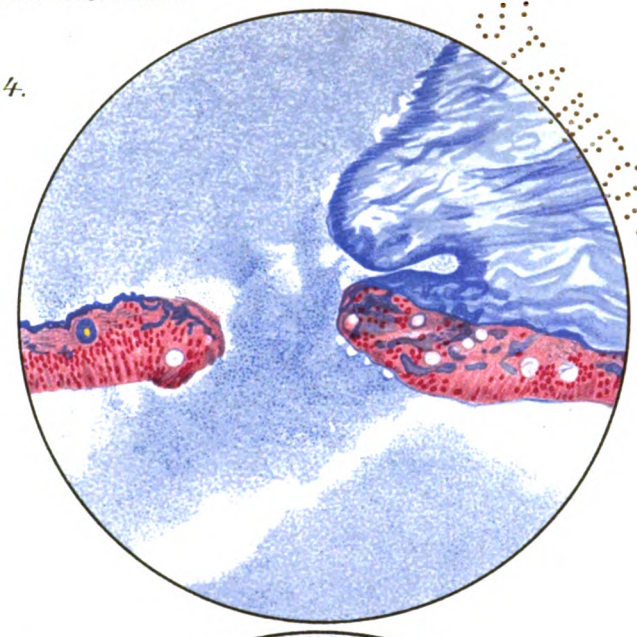

5.

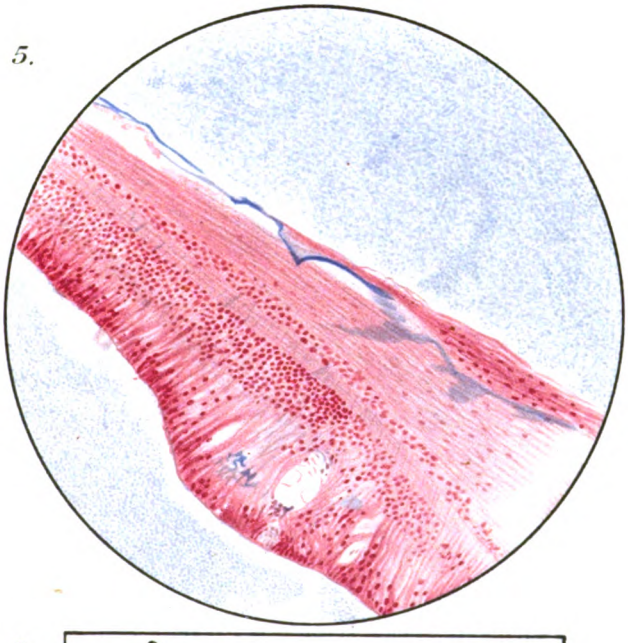

6.

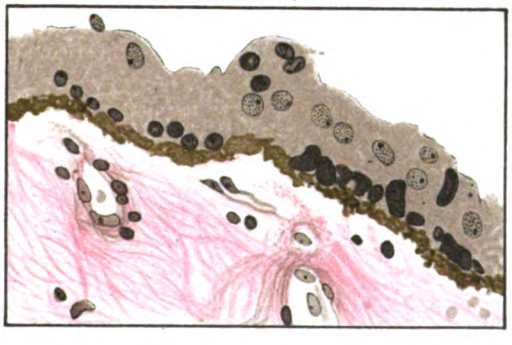

Verlag v. Wilhelm Engelmann in Leipzig.

Lith. Anst. v. E. A. Funke Leipzig

MIAMI UNIVERSITY

2.

5.

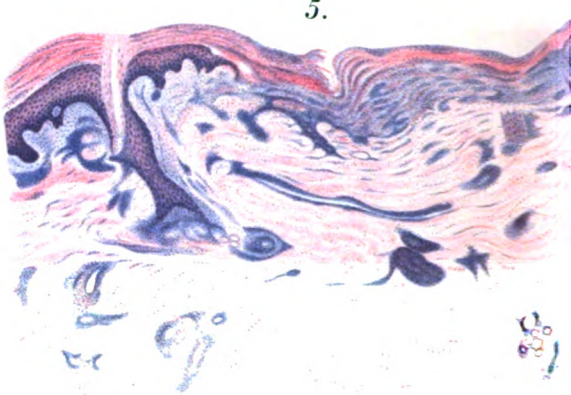

3.

15.

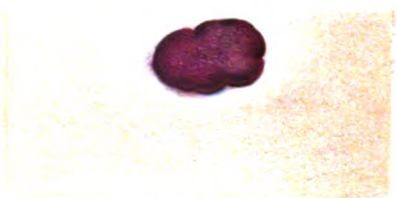

4.

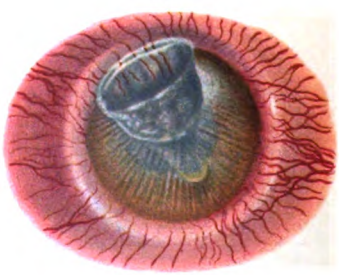

Verlag v. Wilhelm Eng

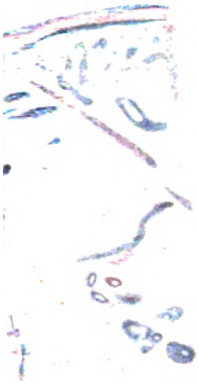

6.

7.

14.b

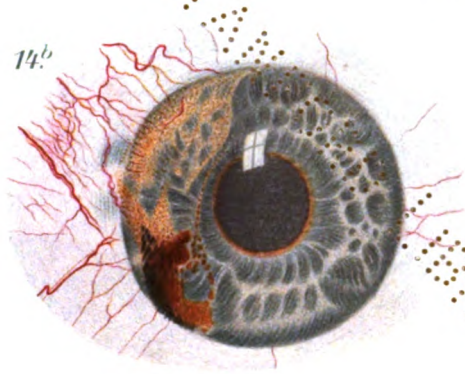

4.a

15.a

14.

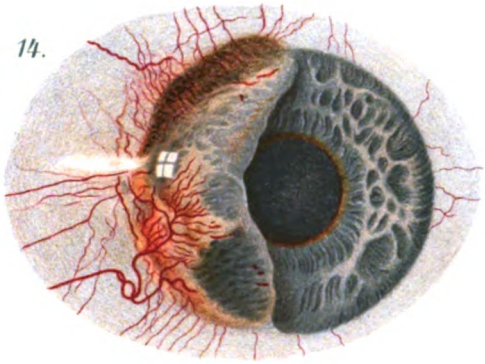

14.a

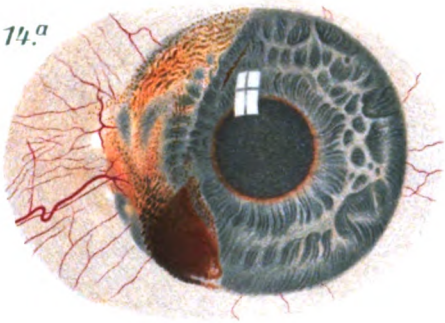

15.b

9.

16.

...ngelmann in Leipzig

Lith. Anst. v. F. A. Funke Leipzig

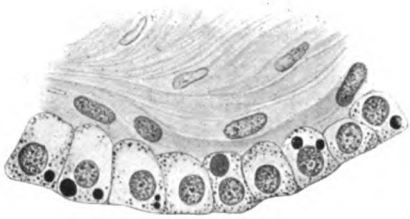

Fig. 1.



Fig. 2.

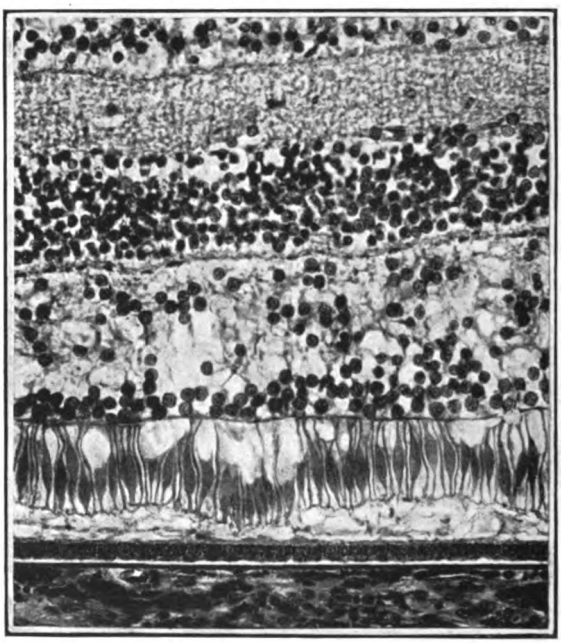

Fig. 3.

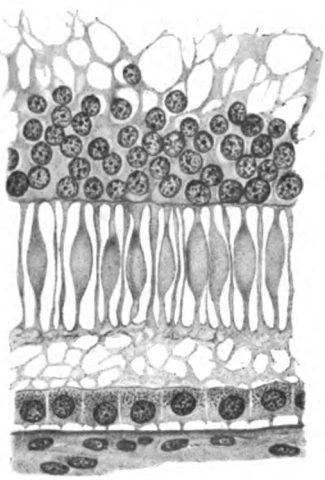

Fig. 4.

Verlag von Wilhelm Engelm

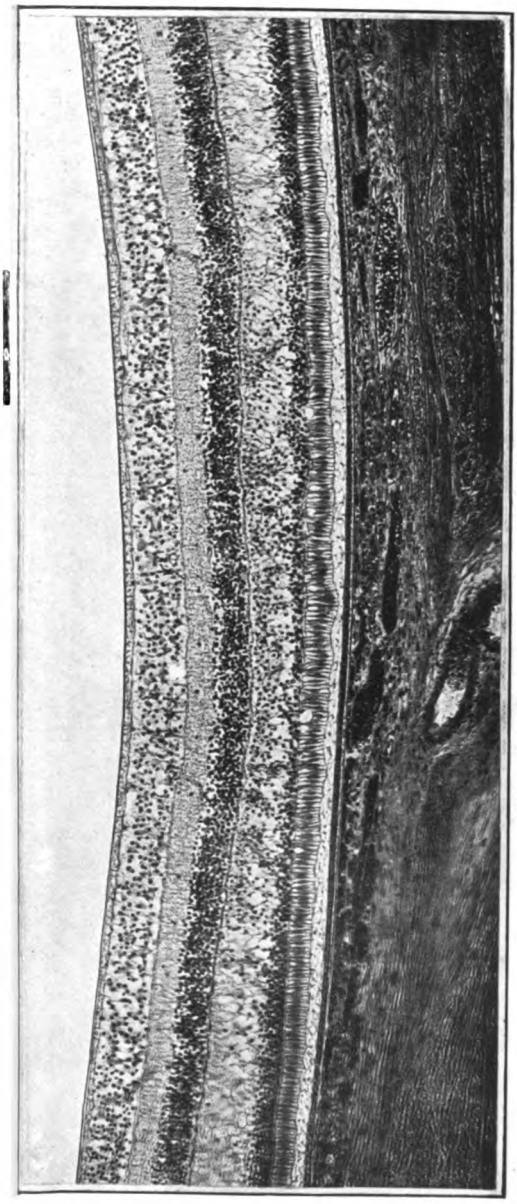

Fig. 5.

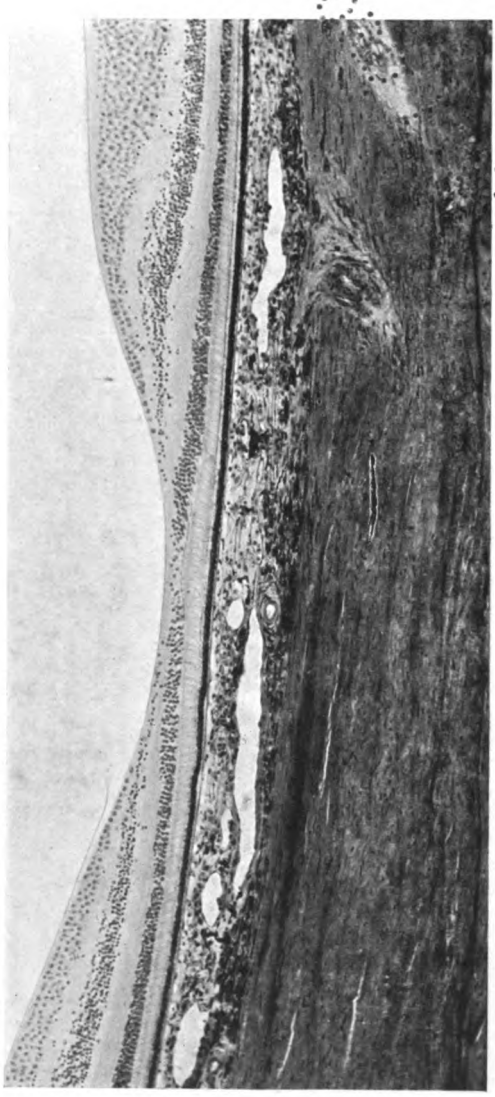

Fig. 6.

Engelmann in Leipzig.

Digitized by Google

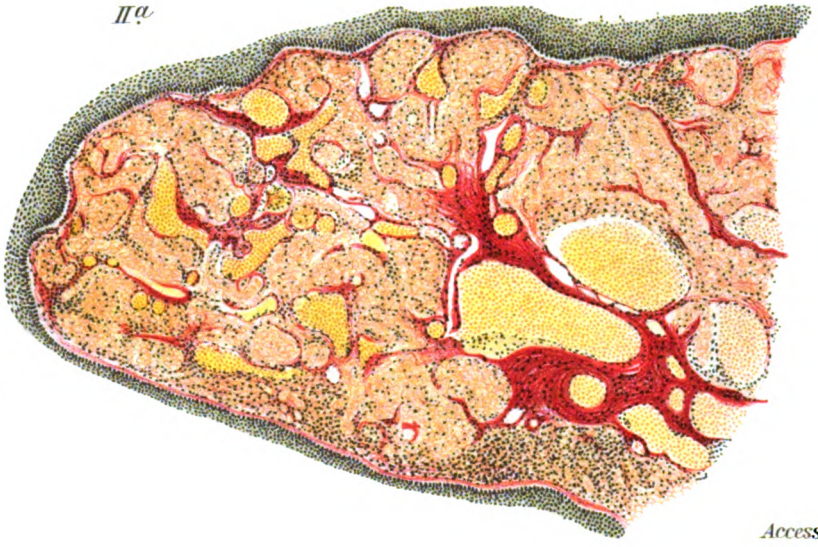

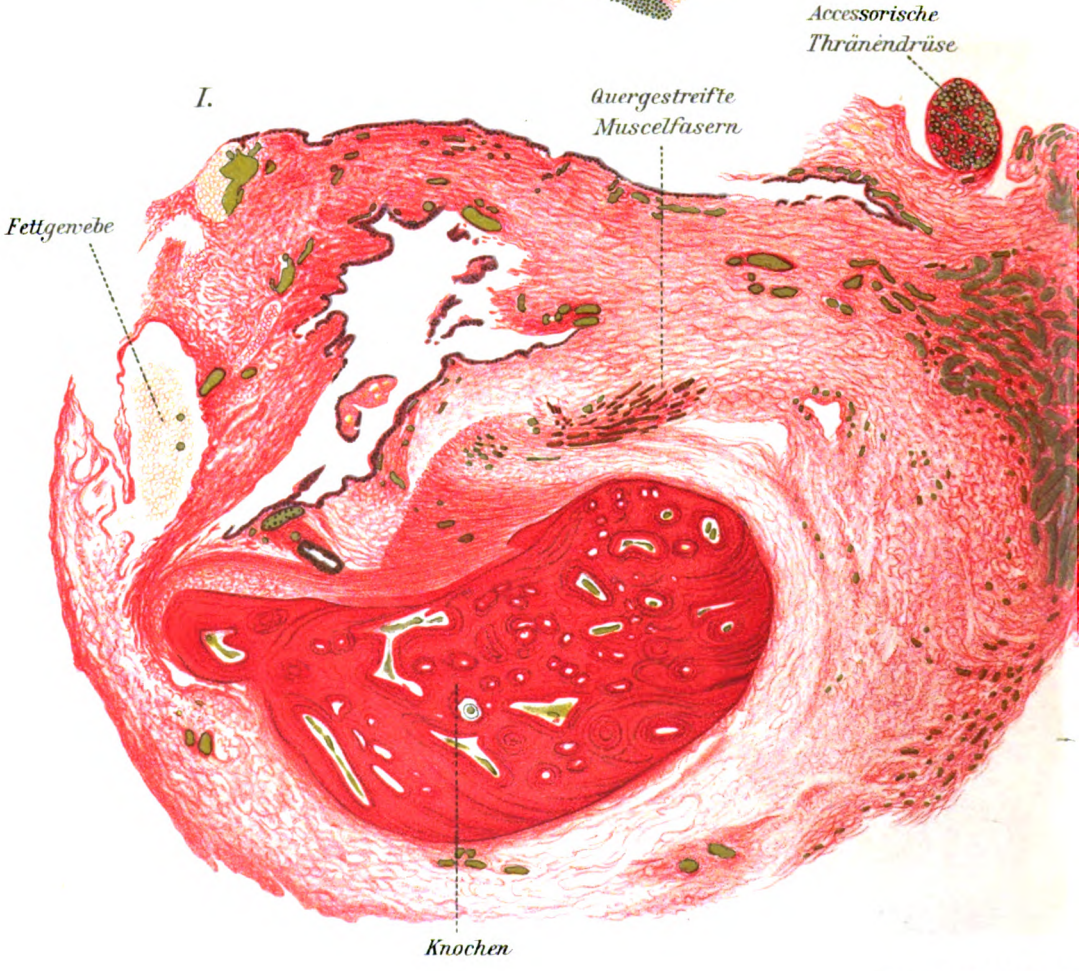

Verlag v. Wilhelm E

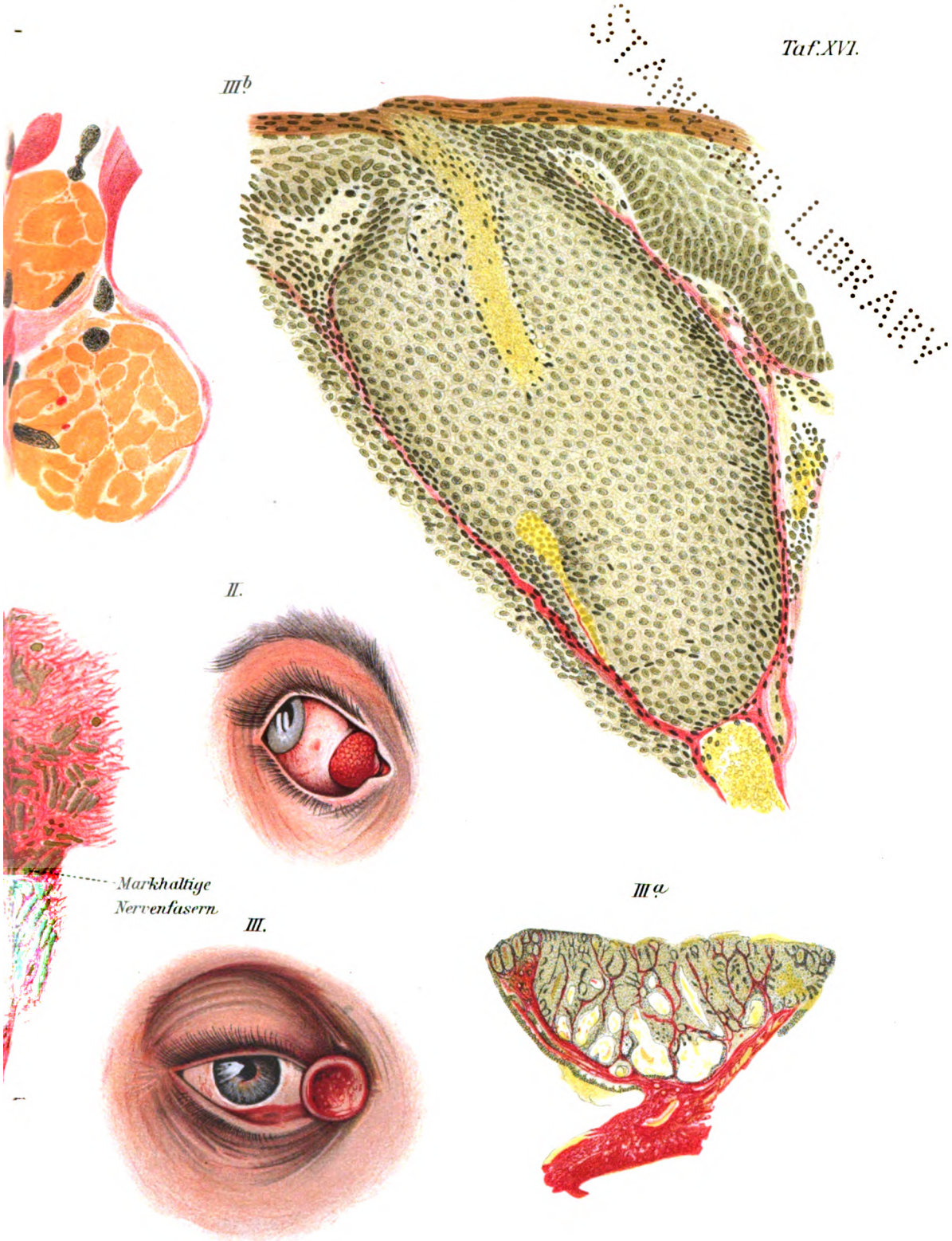

Engelmann in Leipzig

Lith. Anst. v. L. A. Funke Leipzig

HARRIS CORPORATE

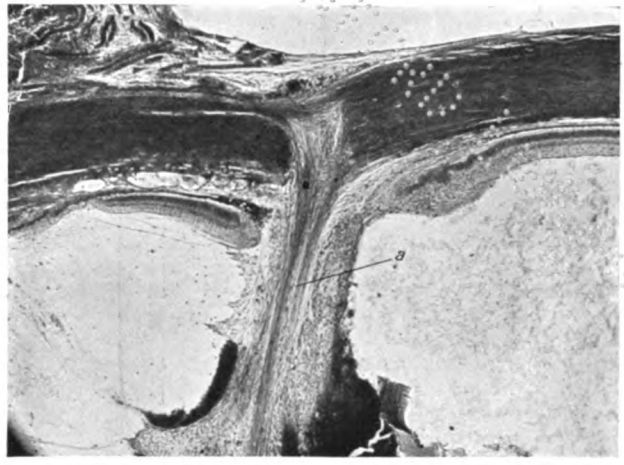

Fig. 5.



Fig. 6.

Digitized by Google

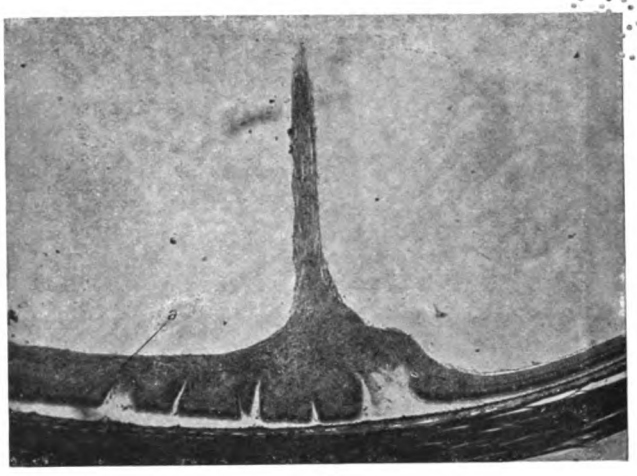

Fig. 26.

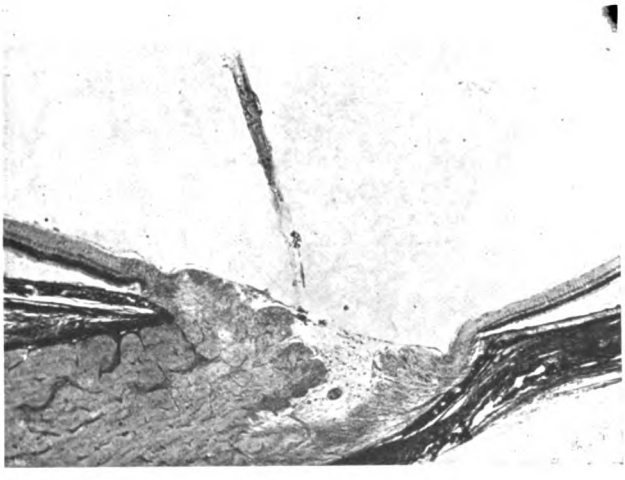

Fig. 27.

Verlag von Wilhelm Engelmann in Leipzig.

Taf. XVIII.

Fig. 11.

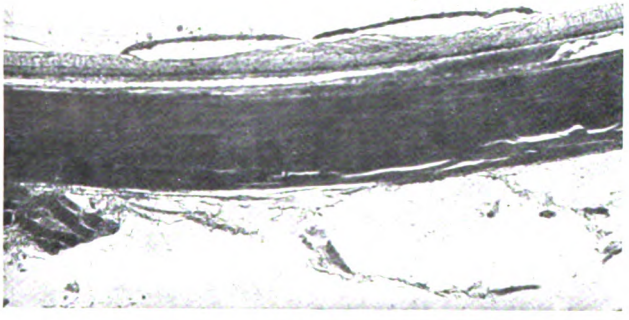

Fig. 12.

STANFORD LIBRARIES

Stanford Library

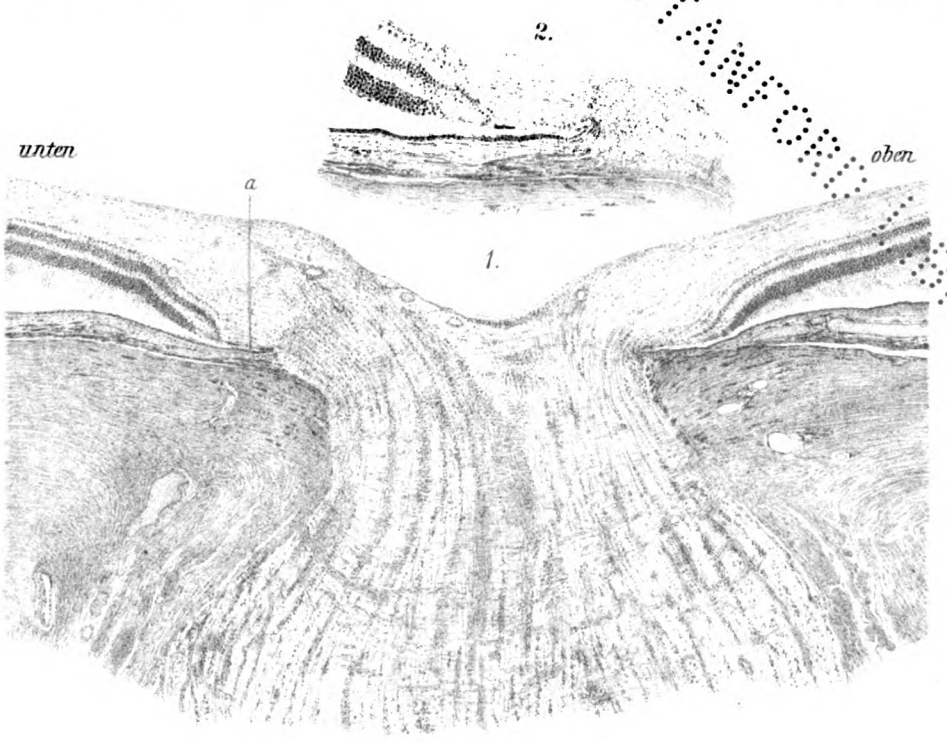

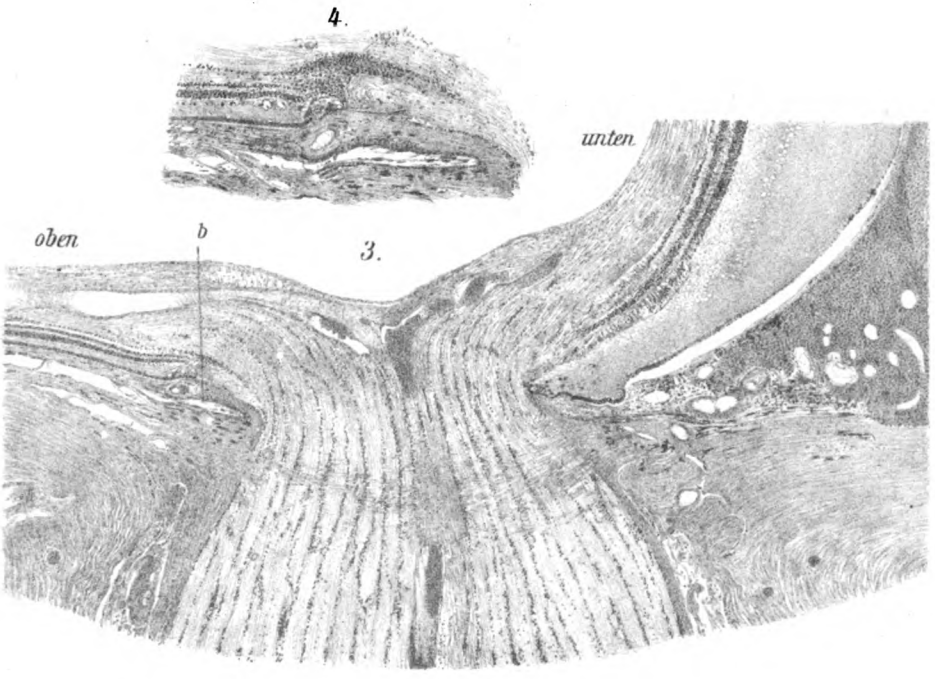

J. Wenzel n. d. Nat. a. Steer. gez. Verlag von Wilhelm Engelmann in Leipzig Lith. Anst. v. Alb. Berger, Wien

Taf. XIX.

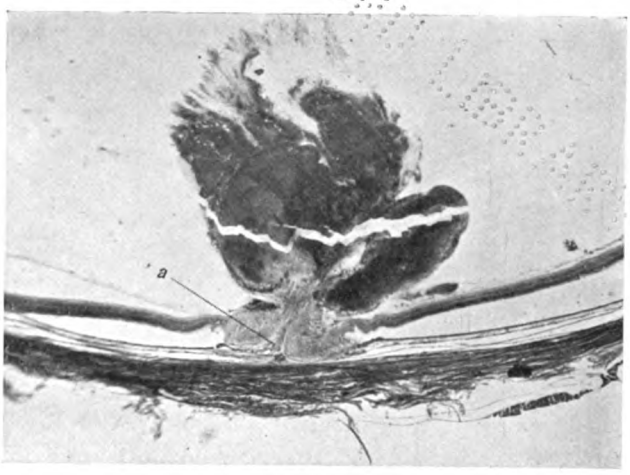

Fig. 17.

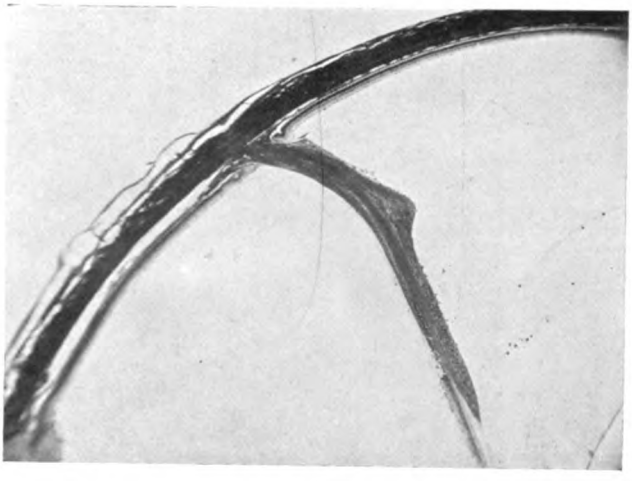

Fig. 18.

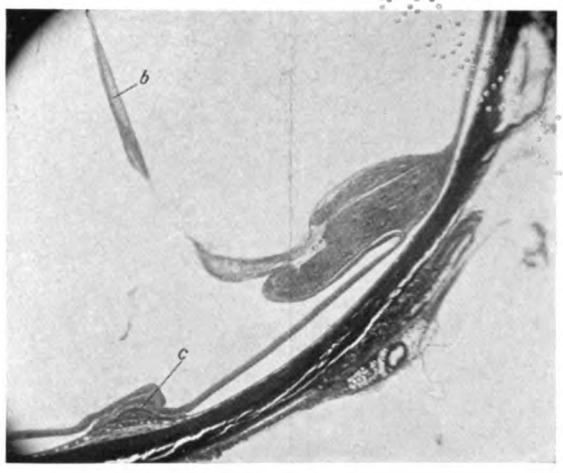

Fig 24.

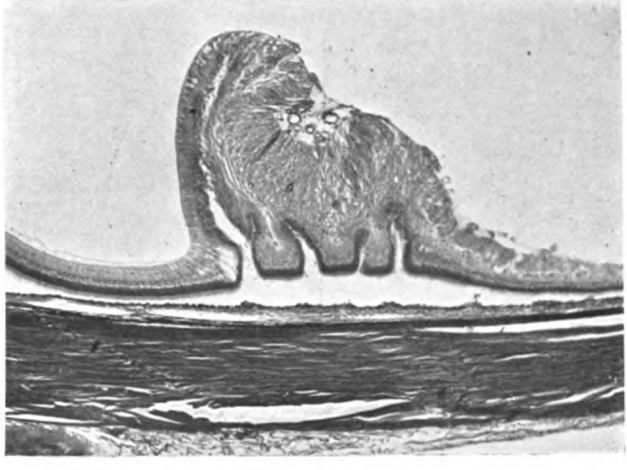

Fig. 25.

THIS BOOK IS DUE ON THE LAST DATE
STAMPED BELOW

RENEWED BOOKS ARE SUBJECT TO IMMEDIATE
RECALL

LIBRARY, UNIVERSITY OF CALIFORNIA, DAVIS

Book Slip–25m-6,'66 (G3855s4) 458

514947
Albrecht von Graefes
Archiv.

Call Number:
W1
AL180
v.84

№ 514947

Albrecht von Graefes
Archiv.

W1
AL180
v.84

HEALTH
SCIENCES
LIBRARY

LIBRARY
UNIVERSITY OF CALIFORNIA
DAVIS

THE GETTY LIBRARY

Stanford Library

28.

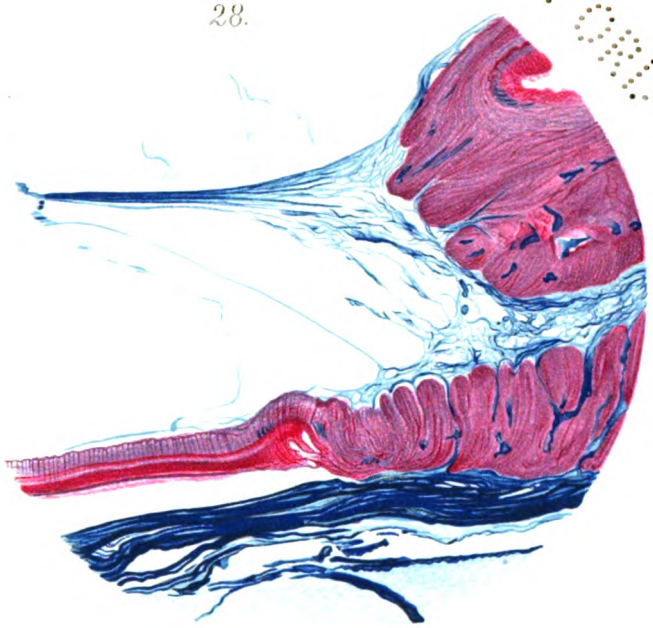

23.

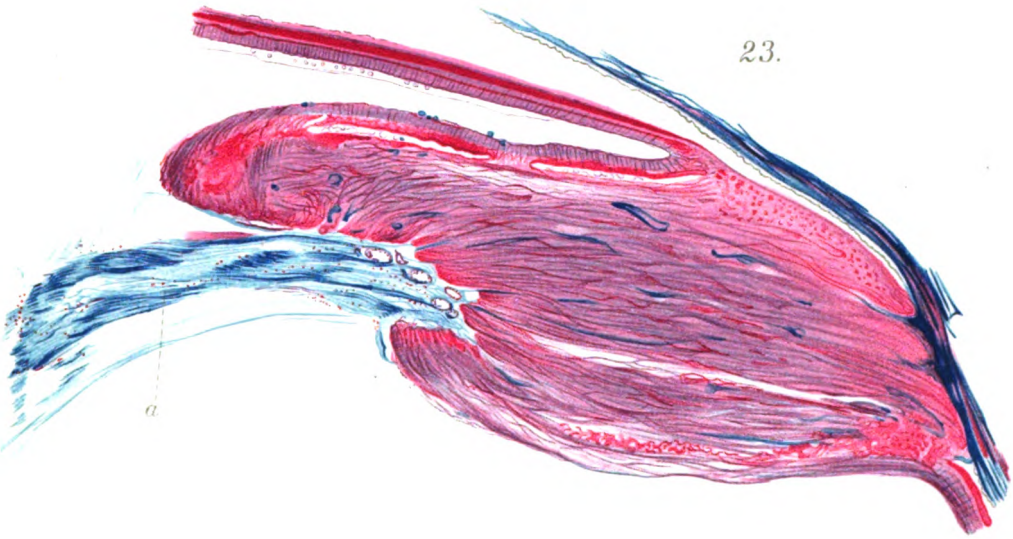

Wilhelm Engelmann in Leipzig

Digitized by Google

Staatsbibliothek

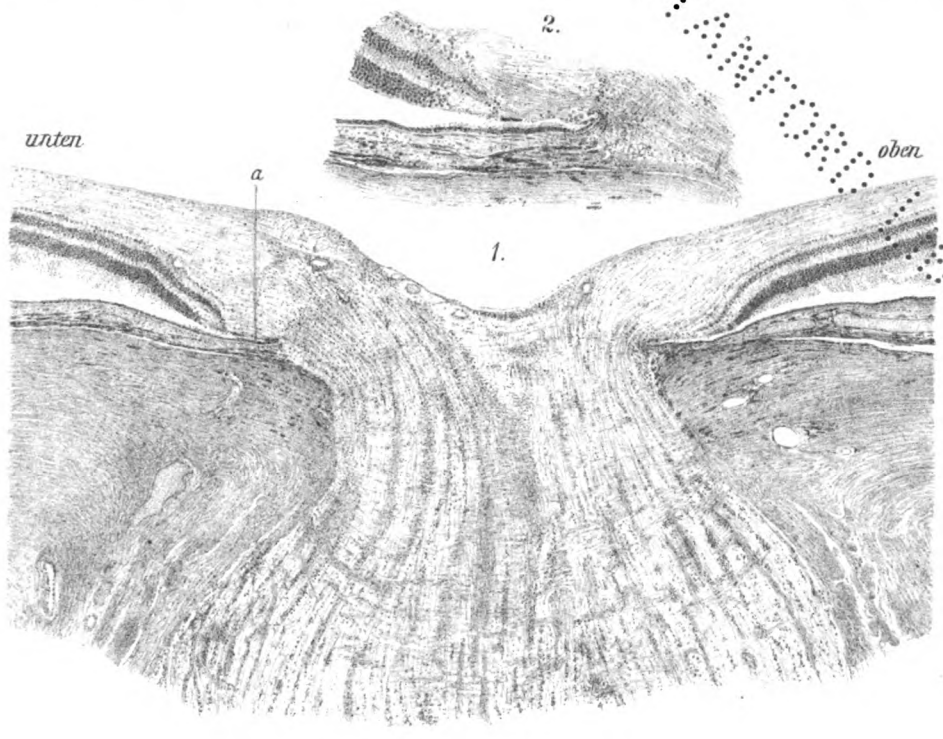

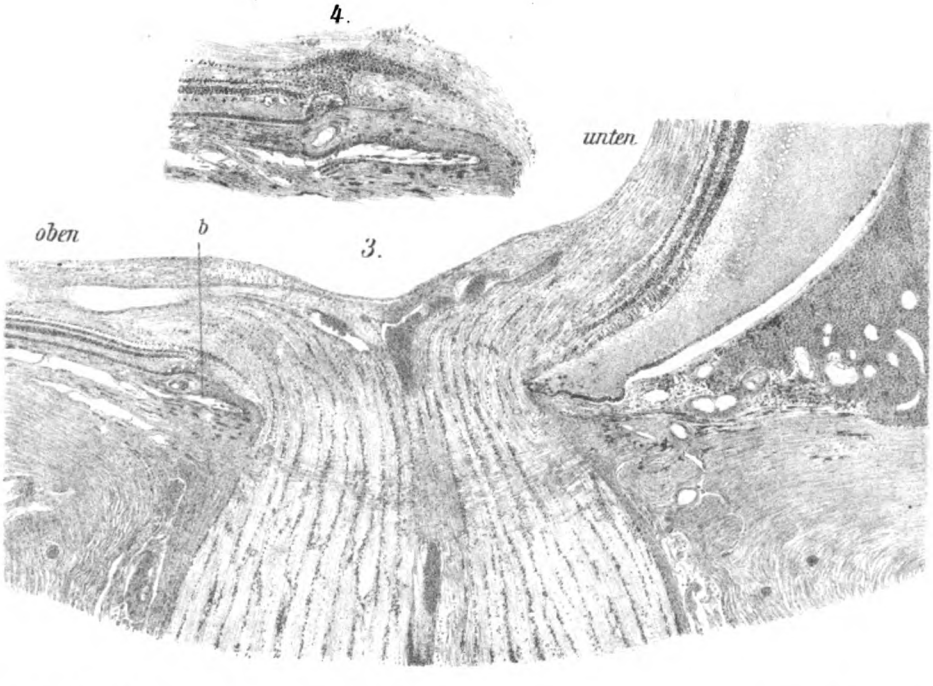

J. Wenzel n. d. Nat. a. Steur. gez.

Verlag von Wilhelm Engelmann in Leipzig

Lith. Anst. v. Alb. Berger, Wien

THIS BOOK IS DUE ON THE LAST DATE
STAMPED BELOW

RENEWED BOOKS ARE SUBJECT TO IMMEDIATE
RECALL

LIBRARY, UNIVERSITY OF CALIFORNIA, DAVIS

Book Slip–25m-6,'66(G3855s4)458

514947
Albrecht von Graefes
Archiv.

Call Number:
W1
AL180
v.84

Nº 514947

Albrecht von Graefes
Archiv.

W1
AL180
v.84

HEALTH
SCIENCES
LIBRARY

LIBRARY
UNIVERSITY OF CALIFORNIA
DAVIS